https://doi.org/10.25276/0235-4160-2019-2-18-23
УДК 617.73

Клинико-морфологическая оценка хирургического лечения идиопатических эпиретинальных мембран у пациентов с начальными признаками патологического процесса

В.Д. Захаров[1], С.А. Борзенок[1, 2], С.В. Колесник[1], А.В. Миридонова[1], И.М. Горшков[1], А.И. Колесник[1], В.И. Шестопалов[3], Д.С. Островский[1, 4]

[1] *ФГАУ «НМИЦ «МНТК «Микрохирургия глаза» им. акад. С.Н. Федорова» Минздрава России, Москва;*
[2] *ФГБОУ ВО «Московский государственный медико-стоматологический университет им. А.И. Евдокимова» Минздрава России, Москва;*
[3] *Глазной институт Баскома Палмера, Университет Майями, Флорида (США);*
[4] *ФГБУ «НИИ общей патологии и патофизиологии» РАМН, Москва*

РЕФЕРАТ

Хирургическое удаление эпиретинальной мембраны (ЭРМ) остается эффективным методом устранения тракционного воздействия на сетчатку. Но не всегда удается достичь высоких функциональных результатов в послеоперационном периоде. Поэтому вопрос определения срока хирургического лечения с идентификаций морфологических элементов ЭРМ и подтверждением прогрессирования пролиферативного процесса на начальных этапах ее формирования остается актуальным.

Цель. Обосновать и оценить эффективность тактики раннего хирургического лечения иЭРМ у пациентов с высокой остротой зрения.

Материал и методы. Проводили морфофункциональную оценку раннего хирургического лечения идиопатических ЭРМ у 30 пациентов (30 глаз), заключающуюся в динамическом наблюдении за максимально корригируемой остротой зрения (МКОЗ), данных оптической когерентной томографии. С помощью иммуногистохимического исследования образцов эпиретинальных мембран выявляли и визуализировали следующие антигены: глиальнокислый фибриллярный протеин (GFAP), TGF-β1, α-SM актин, клеточный ретинальдегид связывающий протеин (CRALBP), фибронектин, CD68, CD45, а также коллаген II, IV, VI типов.

Результаты. Выявлена статистически значимая разница между предоперационной остротой зрения и остротой зрения на разных сроках наблюдения после операции ($p<0,05$). С помощью иммуногистохимического исследования преимущественно определили экспрессию GFAP, CRALBP и виментина.

Выводы. Проведенный анализ клинико-функциональных результатов хирургического лечения иЭРМ у пациентов с высокой максимально корригированной остротой зрения подтвердил эффективность раннего хирургического лечения данной патологии.

Ключевые слова: *хирургическое лечение, пролиферативный процесс, эпиретинальная мембрана, гиалоциты, клетки Мюллера, миофибробластоподобные клетки.* ■

Авторы не имеют финансовых или имущественных интересов в упомянутых материале и методах.

Офтальмохирургия. 2019;2:18–23.

ABSTRACT

Clinical and morphological evaluation of surgical treatment of idiopathic epiretinal membranes in patients with initial signs of pathological process

V.D. Zakharov[1], S.A. Borzenok[1, 2], S.V. Kolesnik[1], A.V. Miridonova[1], I.M. Gorshkov[1], A.I. Kolesnik[1], V.I. Shestopalov[3], D.S. Ostrovsky[1, 4]

[1] *The S. Fyodorov Eye Microsurgery Federal State Institution, Moscow;*
[2] *A.I. Evdokimov Moscow State University of Medicine and Dentisty, Moscow;*
[3] *The Bascom Palmer Eye Institute University of Miami School of Medicine (USA);*
[4] *The Institute of General Pathology and Pathophysiology, Moscow*

Surgical removal of the epiretinal membrane (ERM) remains an effective method in elimination of the traction effect on the retina. But it is not always possible to achieve high functional results in the postoperative period. Therefore, the question on a determination for the period of surgical treatment with the identification of morphological elements of ERM and a confirmation of the progression of the proliferative process in the early stages of its formation remains relevant.

Purpose. To justify and evaluate the efficacy of the tactics in early surgical treatment of idiopathic ERM (iERM) in patients with high visual acuity

Material and methods. A morphofunctional assessment of early surgical treatment of idiopathic ERM was performed in 30 patients (30 eyes). It was consisted in a dynamic monitoring of the best corrected visual acuity (BCVA), the data of optical coherence tomography. Immuno-

CC BY 4.0

histochemical examination of epiretinal membrane samples revealed and visualized the following antigens: glial fibrillar protein (GFAP), TGF-β1, α-SM actin, cellular retinaldehyde-binding protein (CRALBP), fibronectin, CD68, CD45, and collagen types II, IV, VI.

Results. A statistically significant difference between preoperative visual acuity and visual acuity at different postoperative follow-up periods was revealed (p<0.05). The immune-histochemical study mainly determined the expression of GFAP, CRALBP and vimentin.

Conclusions. The performed analysis of clinical and functional results in the surgical treatment of iERM in patients with high best-corrected visual acuity confirmed the efficiency in the early surgical treatment of this pathology.

Key words: *surgical treatment, proliferative process, epiretinal membrane, hyalocytes, Muller cells, myofibroblast-like cells.* ■

No author has a financial or proprietary interest in any material or method mentioned.

Fyodorov Journal of Ophthalmic Surgery. 2019;2:18–23.

АКТУАЛЬНОСТЬ

Идиопатическая эпиретинальная мембрана (иЭРМ) – это медленно прогрессирующая приобретенная патология органа зрения, которая сопровождается образованием тонкой полупрозрачной фиброзно-клеточной пленки в макулярной области. ЭРМ обладают способностью к сокращению и могут приводить к искривлению поверхности витреомакулярного интерфейса, что, в свою очередь, обусловливает снижение остроты зрения и развитие метаморфопсий [1-3].

иЭРМ – довольно распространенная офтальмопатология. Существует множество потенциальных факторов риска приводящих к развитию ЭРМ, такие как раса, пол, курение, сахарный диабет, гиперхолистеринемия, тем не менее, наиболее опосредованным фактором риска является возраст. Большинство ЭРМ встречаются у лиц старше 50 лет, и распространенность патологического процесса увеличивается в прямой зависимости от возраста [4].

Согласно литературным данным, эпиретинальный фиброз длительное время может протекать бессимптомно [5]. Не всегда патологический процесс в макулярной зоне прогрессирует, приводя к снижению остроты зрения, метаморфопсиям. В литературе описаны случаи спонтанного разрешения ЭРМ [6]. Так, по данным одних авторов, регресс иЭРМ отмечается в 25,7%, стабилизация процесса — в 38,8% случаев. По мнению других исследователей, прогрессирование иЭРМ отмечается в трети случаев, после чего наступает контрактильная фаза течения пролиферативного процесса на поверхности сетчатки и возможно развитие таких осложнений, как отек макулы или макулярный разрыв [1]. Следует отметить, что в настоящее время не существует эффективных средств и способов консервативного лечения, способных остановить прогрессирование пролиферативного процесса и констрикцию мембраны. Поэтому хирургическое удаление иЭРМ остается эффективным методом устранения тракционного воздействия на сетчатку.

На сегодня для хирургического лечения данной патологии применяют микроинвазивную 25-27G хромовитрэктомию с последующим удалением ЭРМ и/или внутренней пограничной мембраны (ВПМ) [7]. Известно, что ВПМ служит поверхностью для пролиферации ЭРМ, поэтому ее пилинг может гарантировать полное удаление мембраны, а также уменьшить риск повторного прогрессирования патологического процесса [8-11]. До недавнего времени хирургическое лечение иЭРМ выполнялось только при значительном снижении остроты зрения [12]. Однако не всегда удавалось получить высокие зрительные функции после проведенного оперативного вмешательства [13, 14]. Кроме того, по данным ряда авторов, достижение нормальной толщины сетчатки и нормального фовеального профиля происходило лишь в 5-28% случаев [15, 16]. Поэтому в настоящее время исследователи уделяют большое внимание особенностям этиопатогенеза данного заболевания.

Функциональный результат проведенного лечения, по мнению ряда авторов, складывается в совокупности и зависит прежде всего от исходной остроты зрения; данных объективных методов исследования: биомикроскопии, спектральной оптической когерентной томографии (наличие кист, толщины центральной зоны сетчатки, площади ЭРМ), микропериметрии; от срока давности жалоб пациента и от методики хирургического вмешательства [17, 18]. В большинстве случаев послеоперационная острота зрения улучшается на 2 строчки и более в первые 3 мес. после операции. Однако, в ряде случаев, после успешно проведенного лечения функциональные исследования макулярной зоны сетчатки обнаруживают изменения, которые говорят о задержке и незаконченности восстановления ее морфологии и функции [1]. Это может быть связано с низкой предоперационной остротой зрения, длительным существованием тракций в макулярной области и персистенцией отека, что приводит к значительному изменению морфофункционального состояния витреомакулярного интерфейса. В результате у данной категории пациентов не происходит полного восстановления зрительных функций. Следовательно, вопрос определения необходимой тактики и оптимальных сроков хирургического вмешательства остается актуальным. В ФГАУ «НМИЦ «МНТК «Микрохирургия глаза» им. акад. С.Н. Федорова» Минздрава России проводятся исследования по определению эффективности хирургического лечения иЭРМ при относительно высокой остроте зрения для достижения максимальных функциональных результатов в послеоперационном периоде [19-21].

Для корреспонденции:

Миридонова Анна Владимировна, аспирант

ORCID ID: 0000-0003-3784-711X

E-mail: miridonova.anna@mail.ru

Следует отметить, что значительное количество исследований посвящено изучению клеточного состава ЭРМ. Это необходимо для корреляции результатов экспериментальных исследований с давностью процесса с целью определения оптимальных сроков лечения данной патологии. Согласно результатам отечественных и зарубежных авторов данные о соотношении и преобладании тех или иных типов клеток в мембранах разнятся, в результате чего до сих пор не существует единого мнения относительно качественного состава мембран. Кроме того, обнаружение с помощью методов иммуногистохимии и электронной микроскопии новых клеточных элементов в составе эпиретинальной пролиферации подтверждает возможность вторичной дифференцировки ряда клеток в процессе формирования мембраны. Поэтому вопрос идентификации морфологических элементов ЭРМ на различных этапах ее формирования остается актуальным.

Совершенствование знаний о протекании процессов формирования ЭРМ в аспекте патогенетического развития эпиретинального фиброза представляет большой интерес. С помощью современных технологий контрастирования клеточных элементов, исследования профиля витреоретинального интерфейса появилась возможность изучения удаленных во время хирургического вмешательств ЭРМ и анатомо-топографических изменений сетчатки при различных стадиях пролиферативного процесса. Кроме того, исследование анатомических особенностей эпиретинальных мембран в области ВРИ остается актуальной задачей в офтальмологии, необходимой для понимания патогенетических основ пролиферативных заболеваний сетчатки, а также для определения необходимой тактики и оптимальных сроков хирургического вмешательства.

ЦЕЛЬ

Обосновать и оценить эффективность тактики раннего хирургического лечения иЭРМ у пациентов с высокой остротой зрения.

МАТЕРИАЛ И МЕТОДЫ

Исследование проведено у 30 пациентов (30 глаз) с диагнозом иЭРМ. Отбор пациентов проводился методом сплошной выборки, исключая больных с сопутствующей патологией (катарактой, глаукомой, диабетической ретинопатией, миопией, увеитом, центральными помутнениями роговицы и т.д.), при появлении жалоб на наличие метаморфопсий. В данном исследовании отбирались пациенты с исходной максимально корригированной остротой зрения (МКОЗ) от 0,6 до 0,9. Возраст пациентов варьировал от 40 до 76 лет. Пациентам проводилось комплексное офтальмологическое обследование, включающее определение МКОЗ, офтальмометрию, тонометрию, периметрию, биометрию, В-сканирование, а также оптическую когерентную томографию и микропериметрию до операции и в сроки 1 сутки, 1, 3, 6 и 12 мес. после операции.

Пациентам была выполнена стандартная трехпортовая 25-27G хромовитрэктомия. Контрастирование ЭРМ проводили с использованием красителя membrane blue dual (DORC, Нидерланды). Далее с помощью эндовитреального пинцета 705.44 P или 711.44 P Grieshaber Revolution («Alcon Laboratories Inc.» (США)) проводили удаление ЭРМ и внутренней пограничной мембраны (ВПМ) площадью до 2,5-3 диаметров ДЗН. Заканчивали операцию введением в витреальную полость газовоздушной смеси без наложения швов.

Далее проводили иммуногистохимическое исследование. Для этого образцы мембран помещали в пробирки с 2,0 мл 4% параформальдегида в 0,1 М фосфатного буфера (pH 7,5) в холодильную камеру при температуре +4° С. Через 4 часа их переносили в пробирки с 2,0 мл физиологического раствора. Образцы мембран толщиной 2-3 мкм окрашивали для выявления следующих антигенов: глиальнокислый фибриллярный протеин (GFAP), TGF-β1, α-SM актин, клеточный ретинальдегид связывающий протеин (CRALBP), фибронектин, виментин, CD68, CD45, а также коллаген II, IV, VI типов. Данные образцы исследовали на конфокальном сканирующем микроскопе FLUOVIEW FV10i (OLYMPUS Corporation, Япония).

Статистическую обработку проводили на персональном компьютере с использованием программ Excel и R. Характер распределения данных оценивали с помощью критерия Шапира-Уилка. Для обработки числовых данных использовали непараметрический анализ, для сравнения данных до и после операции использовали критерий Уилкоксона. Статистические данные представлены в формате Me (Q25;Q75). Статистически достоверными признавали различия, при которых уровень достоверности был $p<0,05$.

РЕЗУЛЬТАТЫ

Эпиретинальные мембраны во время хирургического вмешательства удалялись с поверхности сетчатки отдельно от ВПМ в 25 случаях (83,3%). У 5-ти пациентов (16,7%) мембраны удалялись единым блоком, что свидетельствует о наличии спаянности данных мембран с наружной поверхностью сетчатки. МКОЗ у данных 5-ти пациентов (16,7%) составляла до операции 0,6-0,7.

Глиальные клетки в удаленных ЭРМ были представлены клетками Мюллера и астроцитами. Иммуногистохимическим маркером глиальных клеток сетчатки является глиальнокислый фибриллярный протеин (GFAP), клеточный ретинальдегид связывающий протеин (CRALBP) и виментин, который представляет собой целлюлярный филаментобразующий протеин, особенно представленный в клетках Мюллера [22]. У пациентов во всех исследуемых образцах мембран преобладали GFAP-позитивные астроциты и клетки Мюллера, в небольшом количестве встречались ядра других типов клеток (макрофаги, гиалоциты, лейкоциты), коллаген II типа, фибронектин. *(рис. 1)* [23]. В 18-ти случаях (60%) были обнаружены CRALBP-позитивные клетки Мюллера, виментин – в 16 случаях (53,3%), в 9 случаях (30%) у пациентов с МКОЗ 0,6-0,7 выявлен α-SM актин, который является маркером дифференцировки гладкой мускулатуры. В этих же образцах было выявлено наличие спи-

рально измененных глиальных клеток, что свидетельствует о начальных контрактильных процессах в ЭРМ *(рис. 2, 3)*.

Кроме того, в 9 образцах (30%) исследованных мембран у пациентов с МКОЗ 0,6 был выявлен коллаген IV типа, а в 4 случаях (13,3%) – коллаген VI типа, который представлял собой диффузную тонковолокнистую сеть. Также были выявлены места контакта данной сети с ВПМ.

Динамика максимально корригируемой остроты зрения представлена в *табл. 1* и на *рис. 4*. Выявлена статистически значимая разница между предоперационной остротой зрения и остротой зрения на разных сроках наблюдения ($p<0,05$). К 6 мес. наблюдения выявлено снижение остроты зрения. Данное снижение остроты зрения объясняется прогрессированием катаракты у 2-х пациентов (6,7%). Им выполнили факоэмульсификацию катаракты с имплантацией интраокулярной линзы. Послеоперационный период проходил без осложнений. Пациенты отмечали повышение МКОЗ на следующий день после проведенного лечения, что также отражается в динамике к 12 мес. наблюдения.

Максимальная острота зрения после операции наблюдалась через 6-12 мес. и составила 0,85 (0,8;1,0); 1,0 (0,9;1,0). Уменьшение толщины сетчатки коррелировало с функциональными результатами и достигало минимальных значений к 6-12 мес. наблюдения. Субъективно все пациенты отмечали улучшение остроты зрения и уменьшение метаморфопсий в послеоперационном периоде уже через месяц после проведенного лечения.

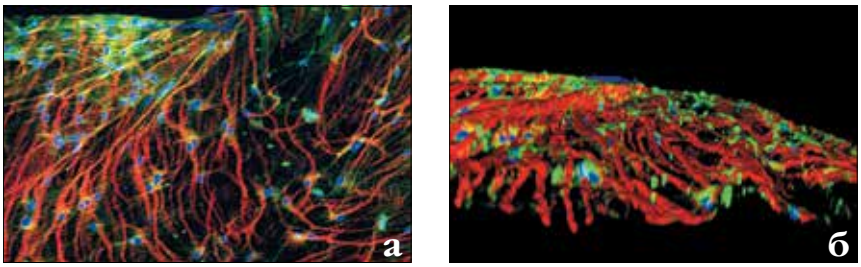

Рис. 1. Конфокальная микрография образцов ЭРМ А, Б, окрашенных антителами к белкам GFAP (а) и CRALBP (б) (выделен красным), коллагену II (выделен зеленым) и красителем ядерной ДНК Hoehst (синий). Астроциты и клетки Мюллера расположены отдельно от активированных клеток, экспрессирующих коллаген. Микрография получена путём проекции на плоскость стопки конфокальных микроснимков толщиной 30 мкм. Масштабная линейка 25 мкм

Fig. 1. Confocal micrographs of ERM A, B stained with antibodies to GFAP proteins (a) and CRALBP (b) (highlighted in red), collagen II (highlighted in green) and Hoehst nuclear DNA (blue). Astrocytes and Müller cells are located separately from activated cells expressing collagen. The micrograph was obtained by projection onto the plane of a stack of confocal micrographs 30 μm thick. Scale bar of 25 microns

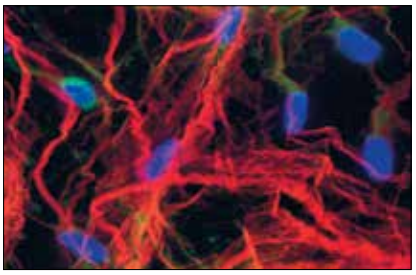

Рис. 2. Конфокальная микрография образцов ЭРМ, окрашенных антителами к белкам GFAP и CRALBP (выделены красным), α-SM актину (выделен зеленым) и красителем ДНК Hoehst (синий). В данном образце видны ядра клеток, экспрессирующих одновременно белки GFAP и α-SM актин, что свидетельствует об активировании клеток

Fig. 2. Confocal micrographs of ERM samples stained with antibodies to GFAP and CRALBP proteins (highlighted in red), α-SM actin (highlighted in green) and Hoehst DNA dye (blue). In this sample, nuclei of cells expressing GFAP and α-SM proteins actin are shown simultaneously, which indicates activation of cells

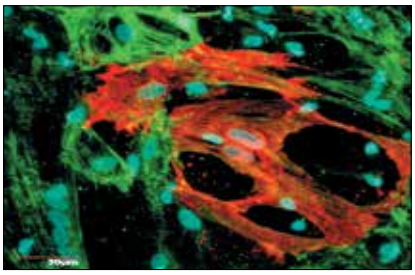

Рис. 3. Конфокальная микрография образцов ЭРМ, окрашенных антителами к α-SM актину (выделен зеленым) и красителем ДНК Hoehst (синий) и виментину (выделен красным). В данном образце видны ядра клеток, экспрессирующих виментин и α-SM актин, что свидетельствует об активировании клеток Мюллера

Fig. 3. Confocal micrograph of ERM samples stained with antibodies to α-SM actin (highlighted in green) and DNA dye Hoehst (blue) and vimentin (highlighted in red). In this sample, cells of the nucleus of cells expressing vimentin and α-SM actin are visible, which indicates activation of Müller cells

ОБСУЖДЕНИЕ

В основе развития фиброза лежит избыточное накопление коллагена и других компонентов экстрацеллюлярного матрикса, продуцируемых активированными глиальными клетками. Согласно результатам проведенного исследования, эпиретинальные мембраны представляют собой многослойные образования, включающие один или несколько слоев различных типов клеток, произвольно ориентированные волокна экстрацеллюлярного матрикса, фрагменты ВПМ.

Преобладание астроцитов, клеток Мюллера и клеток с повышенной экспрессией коллагена II типа в образцах мембран подтверждает начальную стадию пролиферативного процесса. Находясь на поверхности витреоретинального интерфейса, данные клетки со временем активируются – подвергаются морфологическим изменениям и трансдифференцировке и начинают проявлять сократительную активность.

Учитывая данные литературных источников, пусковым механизмом, активирующим трансдифференцировку клеток Мюллера в миофибробластоподобные клетки, является выделение фактора роста TGF-β1. Эти клетки играют одну из ключевых ролей в формировании ЭРМ. Они выделяют маркер дифференцировки гладкой мускулатуры – α-SM актин, обладающий сократительной активностью и способствующий усилению контракции ткани [22]. Это, в свою очередь, вызывает

Таблица

Динамика максимально корригированной остроты зрения до и после операции Me (Q25;Q75)

Table

The dynamics of the best-corrected visual acuity before and after surgery Me (Q25;Q75)

До операции Pre-op.	Срок после операции, месяц Period post-op., month			
	1	3	6	12
0,7 (0,6;0,7)	0,8 (0,7;0,9)*	0,9 (0,8;1,0)*	0,85 (0,8;1,0)*	1,0 (0,9;1,0)*

Примечание. * p<0,05 по сравнению с дооперационной остротой зрения.

Note. * p<0.05 compared with preoperative visual acuity.

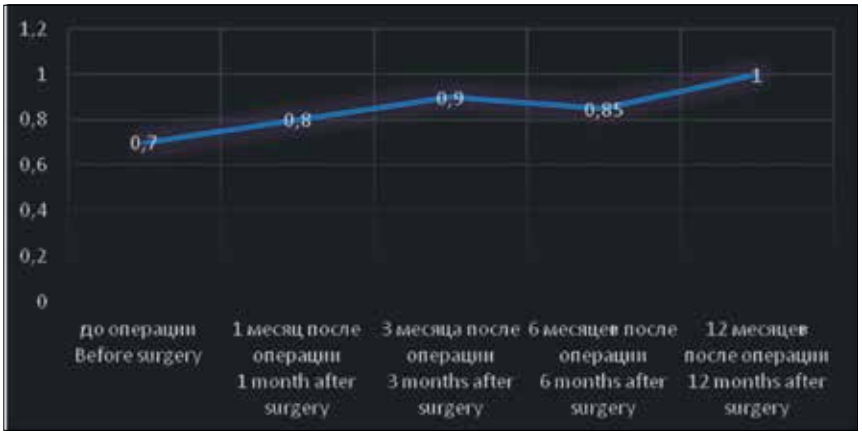

Рис. 4. Диаграмма динамики максимально корригированной остроты (МКОЗ) зрения до и после операции

Fig. 4. Dynamics diagram of the best-corrected visual acuity (BCVA) pre- and post-operatively

усиление жалоб пациентов и значительное снижение остроты зрения.

Установлено, что основополагающую роль в развитии и прогрессировании ЭРМ играют именно клетки Мюллера и астроциты. При начальных изменениях сетчатки в удаленных ЭРМ преимущественно определяется экспрессия GFAP, CRALBP и виментина, что подтверждено иммуногистохимическими исследованиями. Изменение их конфигурации в веретенообразную форму и экспрессия α-SM актина говорят о начале процесса трансдифференцировки. Подобные клетки были выявлены в 9 случаях (30%). Обнаруженные патоморфологические особенности образцов 9-х пациентов (30%) указывают на начало прогрессирования эпиретинального фиброза.

Следует отметить, что острота зрения коррелировала со степенью прогрессирования процесса. У 21 пациента (70%) состав образцов ЭРМ соответствовал начальным стадиям пролиферативного процесса. При этом предоперационная МКОЗ составляла 0,8 у 17 пациентов (56,7%), 0,9 – у 4-х пациентов (13,3%). Подобные мембраны удалялись с поверхности сетчатки отдельно от ВПМ, без выраженного тракционного воздействия, что способствовало более быстрому восстановлению анатомического профиля сетчатки и функциональных результатов и сокращало реабилитационный период. При МКОЗ 0,6-0,7 в удаленных биоптатах мембран отмечалось одновременное наличие GFAP и α-SM актина, а также спиралевидное изменение формы глиальных клеток, что указывает на присутствие в данных образцах как активированных клеток Мюллера, так и миофибробластоподобных клеток.

Кроме того, в некоторых образцах были обнаружены также коллагены IV и VI типов. Известно, что IV тип коллагена является ключевым структурным компонентом ВПМ. Он формирует супрамолекулярную сеть базальной мембраны, оказывающую влияние на адгезию, миграцию и дифференцировку различных клеток. VI тип относят к классу «молодых» коллагенов, образующих микрофибриллы. Он играет важную роль в прикреплении клеток к фибриллам, а также обеспечивает клеточную адгезию путем присоединения к мембранным адгезивным белкам. Кроме того, данный тип коллагена может связываться с фибриллами интерстициальных коллагенов, протеогликанами и гликозаминогликанами, обеспечивая прочную связь между клетками и внеклеточным матриксом. Полученные нами данные по изменению характера и интенсивности экспрессии коллагена VI типа при эпиретинальном фиброзе подтверждают его влияние на организацию фибронектина и формирование микрофибрилл во внеклеточном матриксе. Все образцы, где был обнаружен коллаген VI типа, в процессе операции удаляли единым блоком с ВПМ. Эти данные свидетельствуют о раннем процессе фибриллообразования с развитием прочной фиксации измененных компонентов ЭРМ, где коллаген VI типа служит прочной цементирующей основой. Полученные результаты, а именно изменение качественного состава ЭРМ, говорят о прогрессировании пролиферативного процесса.

Таким образом, нами установлена зависимость между предопераци-

онной остротой зрения и маркерами GFAP, CRALBP, виментином и коллагенами IV, VI типов, что свидетельствует о роли данных цитокинов и продуцирующих их глиальных клеток и клеток Мюллера в развитии и прогрессировании нейродегенеративного процесса. Кроме того, проведенное исследование подтверждает, что морфофункциональные показатели сетчатки у больных с эпиретинальным фиброзом и высокой остротой зрения коррелируют с иммуногистохимическим профилем образцов мембран. Высокие показатели максимально корригированной остроты зрения, отсутствие жалоб и быстрое восстановление толщины сетчатки в послеоперационном периоде, в свою очередь, свидетельствует об эффективности раннего проведения хирургического вмешательства при данной патологии.

ВЫВОДЫ

1. Иммуногистохимические исследования выявили корреляцию между клеточным составом с дооперационной МКОЗ и контрактильной активностью ЭРМ.

2. Проведенный анализ клинико-функциональных результатов хирургического лечения иЭРМ у пациентов с высокой максимально корригированной остротой зрения показал эффективность раннего хирургического лечения данной патологии.

Исследование выполнено
при финансовой поддержке
Российского фонда фундаментальных
исследований в рамках научного
проекта № 18-315-00357.

ЛИТЕРАТУРА

1. Качалина Г.Ф., Дога А.В., Касмынина Т.А., Куранова О.И. Эпиретинальный фиброз: патогенез, исходы, способы лечения. Офтальмохирургия. 2013;4: 108-110. [Kachalina G.F., Doga A.V., Kasmynina T.A., Kuranova O.I. Epiretinal fibrosis: pathogenesis, outcomes, treatment methods. Fyodorov Journal of Ophthalmic Surgery. 2013;4: 108-110. (in Russ.).]

2. Сдобникова С.В., Козлова И.В., Дорошенко Е.В. и др. Изменения поля зрения после витреомакулярной хирургии – критерий качества лечения. Вестник Офтальмологии. 2013;5: 114-26. [Sdobnikova S.V., Kozlova I.V., Doroshenko E.V. et al. Field of view changes after vitreomacular surgery: a treatment quality criteria. Vestnik Oftal'mologii. 2013;5: 114-26. (in Russ.).]

3. Snead D.R., James S., Snead M.P. Pathological changes in the vitreoretinal junction 1: epiretinal membrane formation. Eye. 2008;22(10): 1310-1317. Available from: doi.org/10.1038/eye.2008.36.

4. Stevenson W., Prospero P., Agarwal D. et al. Epiretinal membrane: optical coherence tomography-based diagnosis and classification. Clin Ophthalmol. 2016;10: 524-537. Available from: doi.org/10.2147/OPTH.S97722.

5. Fraser-Bell S., Guzowski M., Rochtchina E. et al. Five-year cumulative incidence and progression of epiretinal membranes: the Blue Mountains Eye Study. Ophthalmology. 2003;110(1): 34-44.

6. Meyer C., Rodrigues E., Mennel S. et al. Spontaneous separation of epiretinal membrane in young subjects: personal observations and review of the literature. Graefes Arch Clin Exp Ophthalmol. 2004;242(12): 977-985. Available from: doi.org/10.1007/s00417-004-0934-7.

7. Machado L., Furlani B., Navarro R. et al. Preoperative and intraoperative prognostic factors of epiretinal membranes using chromovitrectomy and internal limiting membrane peeling. Ophthalmic Surg Lasers Imaging Retina. 2016;46(4): 457-462. Available from: doi.org/10.3928/23258160-20150422-09.

8. Шкворченко Д.О., Захаров В.Д., Русановская А.В. и др. Сравнительный анализ хирургического лечения витреофовеолярного тракционного синдрома. Офтальмологические ведомости. 2014;7(3): 28-33. [Shkvorchenko D.O., Zakharov V. D., Rusanovskaya A.V. et al. Comparative analysis of vitreofoveolar traction syndrome surgical treatment. Oftal'mologicheskie vedomosti. 2014;7(3): 28-33. (in Russ.).]

9. Berrod J., Poirson A. [Which epiretinal membranes should be operated?]. J Fr Ophtalmol. 2008;31(2): 192-199.

10. Hisatomi T., Enaida H., Sakamoto T. et al. A new method for comprehensive bird's-eye analysis of the surgically excised internal limiting membrane. Am J Ophthalmol. 2005;139(6): 1121-1122. Available from: doi.org/10.1016/j.ajo.2004.11.051.

11. Schechet S., DeVience E., Thompson J. The effect of internal limiting membrane peeling on idiopathic epiretinal membrane surgery, with a review of literature. Retina. 2017;37(5): 873-880. Available from: doi.org/10.1097/IAE.0000000000001263.

12. Rahman R., Stephenson J. Early surgery for epiretinal membrane preserves more vision for patients. Eye. 2014;28(4): 410-414. Available from: doi.org/10.1038/eye.2013.305.

13. Dawson S., Shunmugam M., Williamson T. Visual acuity outcomes following surgery for idiopathic epiretinal membrane: an analysis of data from 2001 to 2011. Eye (Lond). 2014; 28(2): 219-224. Available from: http://dx.doi.org/10.1038/eye.2013.253.

14. Panos D., Gottrau P. Idiopathic macular epiretinal membrane surgery with simultaneous internal limiting membrane peeling. The experience of the Fribourg Eye Clinic. Swiss Med Wkly. 2013;25(143): 13876. Available from: http://dx.doi.org/10.4414/smw.2013.13876.

15. Massin P., Allouch C., Haouchine B. et al. Optical coherence tomography of idiopathic macular epiretinal membranes before and after surgery. Am J Ophthalmol. 2000;130(6): 732-739.

16. Mazit C., Scholtes F., Rabaut C. et al. Assessment of macular profile using optical coherence tomography after epiretinal membrane surgery. J Fr Ophtalmol. 2008;31(7): 667-672.

17. Romano M., Cennamo G., Amoroso F. et al. Intraretinal changes in the presence of epiretinal traction. Graefes Arch Clin Exp Ophthalmol. 2017;255(1): 31-38. Available from: http://dx.doi.org/10.1007/s00417-016-3413-z.

18. Scheerlinck L. , Valk R., Leeuwen R. Predictive factors for postoperative visual acuity in idiopathic epiretinal membrane: a systematic review. Acta Ophthalmol. 2015;93(3): 203-212. Available from: http://dx.doi.org/10.1111/aos.12537.

19. Banker T., Reilly G., Jalaj S., Weichel E. Epiretinal membrane and cystoid macular edema after retinal detachment repair with small-gauge pars plana vitrectomy. Eur J Ophthalmol. 2015;25(6): 565-570. Available from: http://dx.doi.org/10.5301/ejo.5000609.

20. Kofod M., Christensen U., Cour M. Deferral of surgery for epiretinal membranes: Is it safe? Results of a randomised controlled trial. Br J Ophthalmol. 2016;100(5): 688-692. Available from: http://dx.doi.org/10.1136/bjophthalmol-2015-307301.

21. Rahman R., Stephenson J. Early surgery for epiretinal membrane preserves more vision for patients. Eye. 2014;28(4): 410-414. Available from: http://dx.doi.org/10.1038/eye.2013.305.

22. Bu S. C., Kuijer R., Van der Worp R. J. et al. Immunohistochemical Evaluation of Idiopathic Epiretinal Membranes and In Vitro Studies on the Effect of TGF-β on Müller Cells iERMs, Müller Cells, and TGF-β. Invest. Ophthalmol. Vis. Scie. 2015;56(11): 6506-6514. Available from: http://dx.doi.org/10.1167/iovs.14-15971.

23. Schumann R.G., Eibl K.H., Zhao F. Immunocytochemical and ultrastructural evidence of glial cells and hyalocytes in internal limiting membrane specimens of idiopathic macular holes. Invest. Ophthalmol. Vis. Sci. 2011;52(11): 7822-7834. Available from: http://dx.doi.org/10.1167/iovs.11-7514.

Поступила 21.11.2018 г.

ОБЩЕСТВО ОФТАЛЬМОЛОГОВ РОССИИ ПРОФЕССИОНАЛЬНАЯ ГАЗЕТА ДЛЯ ОФТАЛЬМОЛОГОВ И ОПТОМЕТРИСТОВ
МИР ОФТАЛЬМОЛОГИИ
РОССИЙСКАЯ ОФТАЛЬМОЛОГИЯ ОНЛАЙН WWW.EYEPRESS.RU
ООО «Издательство «Офтальмология»