DOI: https://doi.org/10.25276/0235-4160-2019-1-57-61
УДК 617.7-007.681

ИАГ-лазерная рефистулизация внутренней фистулы после синустрабекулэктомии у детей с постувеальной глаукомой

Л.А. Катаргина, Н.Н. Арестова, Е.В. Денисова, Б.Н.А. Ибейд
ФГБУ «Московский НИИ глазных болезней им. Гельмгольца» Минздрава России

РЕФЕРАТ

Цель. Разработать методику ИАГ-лазерной рефистулизации при блокаде внутренней фистулы после синустрабекулэктомии (СТЭ) у детей с постувеальной глаукомой (ПУГ), оценить ее эффективность, определить показания и оптимальные сроки ее проведения.

Материал и методы. У 54 детей в возрасте от 2 до 16 лет с ПУГ в 71 глазу после 78 СТЭ проведена ИАГ-лазерная рефистулизация (128 сенсов) в связи с выявлением при гониоскопии полного или частичного блока внутренней фистулы. В большинстве случаев (65,4%) ИАГ-лазерное вмешательство было выполнено в ранние сроки (до 1 мес.) после СТЭ. Применяли запатентованную методику сочетания расфокусированного (для разделения иридотрабекулярного контакта и «сдувания» экссудата) и фокусированного (для рассечения сращений) излучения ИАГ-лазера.

Результаты. Внутренняя фистула чаще была блокирована корнем радужки, реже – экссудатом, пигментом, фиброзной пленкой, сгустком крови. ИАГ-лазерная рефистулизация во всех случаях устранила блок, в большинстве случаев (82,3%) – за один сеанс. Рецидивы сращений наблюдались в 7 из 78 (9,0%) случаев и также были успешно устранены ИАГ-лазером. ИАГ-лазерные операции протекали без серьезных осложнений. Микрогеморрагии, возникшие при разделении иридокорнеальных сращений (13,2%), были остановлены компрессией линзой.

Заключение. Разработанный метод ИАГ-лазерной рефистулизации после СТЭ, сочетающий расфокусированное и фокусированное излучение, высокоэффективен и атравматичен. Лазерное освобождение просвета внутренней фистулы обеспечивает ее нормальное функционирование и профилактику вторичного (восходящего) рубцевания сформированного пути оттока внутриглазной жидкости. Для своевременного выявления и устранения блокады необходим гониоскопический контроль состояния внутренней фистулы как в максимально ранние, так и в отдаленные сроки после СТЭ.

Ключевые слова: *ИАГ-лазер, рефистулизация, постувеальная глаукома, дети, синустрабекулэктомия.* ■

Авторы не имеют финансовых или имущественных интересов в упомянутых материале и методах.

Офтальмохирургия. 2019;1:57–61.

ABSTRACT

YAG-laser refistulization of internal fistula after trabeculectomy in children with post-uveal glaucoma

L.A. Katargina, N.N. Arestova, E.V. Denisova, B.N.A. Ibaid
The Moscow Helmholtz Research Institute of Eye Diseases

Purpose. To develop a method for YAG-laser refistulization in a blockade of internal fistula after trabeculectomy (TE) in children with post-uveal glaucoma (PUG), to evaluate its efficiency, to determine indications and optimal timing of its conduction.

Material and methods. The study included 54 children aged from 2 to 16 years with PUG in 71 eyes after 78 TEs which underwent the YAG-laser refistulization (128 sessions) because of a detection of complete or partial block of internal fistula during gonioscopy. Laser interventions were performed: within 1 month after TE – in 65.4% of cases, 1-3 months – in 16.7%, 3-12 months – in 10.2%, 1-4 years – in 7.7%. We used a patented technique of combination of the focused (to dissect adhesions) and defocused (to separate the iridotrabecular contact and to decrease exudate) radiation from an YAG-laser.

Results. Internal fistula was more often blocked by the root of the iris, rarer – by exudate, pigment, fibrous membrane, blood clot. In all cases YAG-laser refistulization eliminated the block, in most cases (82.3%) – in one session. Recurrences of adhesions were observed in 12.7% of cases and were also successfully eliminated by YAG-laser. YAG-laser operations proceeded without serious complications. Micro-hemorrhages, that occurred during the separation of iridocorneal adhesions (13.2%), were stopped by lens compressions.

Conclusion. The developed method of YAG-laser refistulization after TE, which combines defocused and focused radiation, is highly effective and atraumatic. Laser release of the lumen of the internal fistula ensures its normal functioning and prevention of secondary (ascending) scarring of the created outflow pathway. For the timely detection and elimination of blockade, a gonioscopic control of the internal fistula is necessary both at the earliest and long- term periods after the TE.

Key words: *YAG-laser, refistulization, post-uveal glaucoma, children, sinustrabeculectomy.* ■

No author has a financial or proprietary interest in any material or method mentioned.

Fyodorov Journal of Ophthalmic Surgery. 2019;1:57–61.

(cc) BY 4.0

АКТУАЛЬНОСТЬ

Несмотря на значительные достижения в лечении увеитов у детей, постувеальная глаукома (ПУГ) до настоящего времени остается одной из причин слепоты и слабовидения [1, 2].

Установлено, что ведущим механизмом повышения внутриглазного давления (ВГД) при увеитах в детском возрасте является пре- и трабекулярная ретенция оттоку внутриглазной жидкости (ВГЖ). В данных случаях, при некомпенсации глаукомы на фоне гипотензивной терапии, наиболее часто проводятся фистулизирующие операции, в первую очередь синустрабекулэктомия (СТЭ) и ее модификации [3].

Однако для СТЭ при ПУГ глаукоме, особенно в детском возрасте, характерна более низкая, чем при глаукомах другой этиологии, эффективность, что обусловлено выраженными процессами пролиферации и заращением созданных путей оттока ВГЖ. Одной из причин неэффективности СТЭ может быть блокада созданной внутренней фистулы корнем радужки, экссудатом, кровью, пигментом. Инструментальное устранение блокады внутренней фистулы при ПУГ травматично, чревато высоким риском экссудации, геморрагических осложнений, рецидива блокады и формирования рубца в зоне вмешательства. ИАГ-лазерная рефистулизация значительно менее травматична, проводится без вскрытия глазного яблока, хотя, также как и инструментальная, сопряжена с определенным риском геморрагий, экссудации и рецидива спаечного процесса [4].

Учитывая высокий риск обострения увеита после любых внутриглазных вмешательств, общепринято проводить повторные реконструктивные вмешательства (как инструментальные, так и лазерные) в отдаленные сроки после первой операции. Так, рефистулизацию при блоке внутренней фистулы обычно производят не ранее, чем через 1-3 мес. после СТЭ [5]. Однако к этому времени происходит формирование плотных сращений в области внутренней фистулы, требующих для рассечения больших энергетических режимов фокусированного излучения ИАГ-лазера. Использование больших энергетических режимов фокусированного излучения ИАГ-лазера (до 300 импульсов с энергией импульса до 12-15,0 мДж) может привести к повреждению пограничного поверхностного слоя радужки, что служит провокацией плоскостного спаечного процесса в зоне операции. Кроме того, блокада внутренней фистулы, даже частичная, ухудшает пассаж внутриглазной жидкости (ВГЖ) по сформированным путям оттока, что может привести к «вторичному» рубцеванию в субсклеральном и субконъюнктивальном пространстве и, как результат, к неэффективности операции в целом.

Вместе с тем, при ПУГ у детей вследствие повышенной склонности к пролиферативным процессам рубцевание сформированных путей оттока наблюдается с ранних сроков (менее 1 мес.) после операции, что требует более раннего проведения рефистулизации. Однако при ПУГ у детей лазерная рефистулизация пока не нашла широкого применения.

ЦЕЛЬ

Разработать методику ИАГ-лазерной рефистулизации при блокаде внутренней фистулы после СТЭ у детей с ПУГ, оценить ее эффективность, определить показания и оптимальные сроки ее проведения.

МАТЕРИАЛ И МЕТОДЫ

Проведен анализ результатов ИАГ-лазерной рефистулизации внутренней фистулы в 71 глазу после 78 СТЭ (128 сеансов) у 54 детей с ПУГ (32 девочки, 22 мальчика) в возрасте от 2 до 16 лет (в среднем – 9,7±0,3 года). У 25 пациентов увеит был ассоциирован с ювенильным идиопатическим артритом, у 1 был симпатический увеит, у 28 этиологию воспалительного процесса в глазу установить не удалось. В большинстве случаев (45 глаз) увеит был передним, в 24 – периферическим, в 1 – задним, в 1 диагностирован панувеит. В 50 случаях операция проведена в факичном, в 23 – в артифакичном, в 5 – в афакичном глазу. В большинстве случаев (99, 77,3%) на момент проведения лазерного вмешательства увеит был в стадии ремиссии, минимальная активность воспалительного процесса наблюдалась в 29 случаях (22,7%).

Всем пациентам до лазерных вмешательств была выполнена стандартная СТЭ. В 67 (85,9%) случаев антиглаукоматозная операция была первичной, в 11 (14,1%) – повторной. В ходе 57 (73,1%) вмешательств использован 5-фторурацил, в 5 (6,4%) – митомицин-С в виде интраоперационной аппликации, в 9 (11,5%) СТЭ была проведена без применения антиметаболитов, в 6 (7,7%) случаях был использован дренаж «Глаутекс», в 1 (1,3%) – дренаж «Ксенопласт».

Всем детям до и после СТЭ в минимально возможные ранние сроки (на 2-3 день после операции или сразу после восстановления передней камеры), а также в ходе дальнейшего наблюдения проводилось стандартное комплексное офтальмологическое обследование, включая гониоскопию.

Показанием к лазерной рефистулизации было выявление полного или частичного блока внутренней фистулы корнем радужки, экссудатом, сгустком фибрина, крови, пигментом или постэкссудативной фиброзной пленкой. Следует отметить, что у всех пациентов ИАГ-лазерное вмешательство было проведено на фоне компенсации ВГД (не более 24 мм рт.ст. без или на фоне применения гипотензивных медикаментов).

Лазерную рефистулизацию выполняли с помощью неодимового ИАГ-лазера (установки «Visulas-YAG-Argon-II» или «Combi III» компании «Carl Zeiss», Германия). Для точной фокусировки лазерного луча на структурах угла передней камеры и дополнительного обездвиживания

Для корреспонденции:

Ибейд Бахааеддин Н.А.
(Ibaid Bahaaeddin N.A.), аспирант отдела патологии глаз у детей МНИИ ГБ им. Гельмгольца.

ORCID ID: 0000-0001-7719-7700

E-mail: ibaid87@gmail.com

Таблица

Протяженность блокады внутренней фистулы в различные сроки после синустрабекулэктомии

Table

The length of the internal fistula blockade at different times after trabeculectomy

Срок выявления блока внутренней фистулы после СТЭ (The period of detecting internal fistula block after trabeculectomy)	Число СТЭ (Number of trabeculectomy)	Блокада менее 1/2 внутренней фистулы (Blockade less than 1/2 of internal fistula)	Блокада от 1/2 до 2/3 внутренней фистулы (Blockade from 1/2 to 2/3 of internal fistula)	Полный блок (Complete block)
До 1 мес. (Up to 1 month)	51	30	14	7
От 1 мес. 1 дня до 3 мес. (from 1 months 1 day to 3 months)	13	6	5	2
От 3 мес. 1 дня до 12 мес. (from 3 months 1 day to 12 months)	8	6	2	-
Более 12 мес. 1 дня (from 12 months 1 day)	6	6	-	-
Всего (Total)	78	48	21	9

глаза во всех случаях использовали контактную линзу Гольдмана.

Применяли разработанную нами и запатентованную методику (патент РФ на изобретение № 2633342 от 11.10.2017 г. Приоритет от 15.12.2016 г. Способ ИАГ-лазерной рефистулизации при блокаде внутренней фистулы после синустрабекулэктомии у детей с постувеальной глаукомой) – сочетания расфокусированного и фокусированного излучения ИАГ-лазера. Устранения иридотрабекулярного контакта добивались воздействием ударной волны расфокусированного ИАГ-лазерного излучения (энергия импульса – 1,0-2,0 мДж, количество импульсов – 2-20) на радужку, прилипшую к зоне внутренней фистулы. При выявлении экссудата в области внутренней фистулы его также «сдували» расфокусированным излучением.

При обнаружении иридотрабекулярных сращений – на них воздействовали фокусированным излучением ИАГ-лазера (энергия импульса – 1,5-5 мДж, количество импульсов – 5-100). При рассечении сращений прикорневой зоны радужки или краев послеоперационной базальной колобомы радужки с областью внутренней фистулы стремились минимально травмировать радужку, сохранить по возможности ее передний пограничный слой для предупреждения рецидивов сращений.

Детям младше 5 лет и неконтактным детям более старшего возраста лазерное вмешательство проводили под наркозом (9 операций, 7%). После операции выполняли субконъюнктивальную инъекцию раствора дексаметазона (0,3-0,5 мл) и назначали форсированные инстилляциями одного из нестероидных противовоспалительных препаратов.

Длительность наблюдения после ИАГ-лазерной рефистулизации варьировала от 6 до 90 мес., в среднем – 31,4±2,1 мес.

РЕЗУЛЬТАТЫ И ОБСУЖДЕНИЕ

Анализ показал, что блокада внутренней фистулы гониоскопически, как правило, была представлена формированием иридокорнеального контакта или сращений различной протяженности. Сроки проведения ИАГ-лазерной рефистулизации варьировали от 1 дня до 4 лет после операции СТЭ.

В большинстве случаев (51; 65,4% операций) ИАГ-лазерное вмешательство было выполнено в сроки до 1 мес. после СТЭ. У всех пациентов наблюдалось «подлипание» колобомы радужки к внутренней фистуле с ее блокадой различной протяженности *(табл.)*. В 4 глазах наряду с иридокорнеальным контактом выявлен пигмент и/или организующийся экссудат в профиле внутренней фистулы, в 1 – сгусток крови, в 4 наблюдалось только отложение пигмента, в 5 – наличие фиброзных пленок или перемычек в просвете фистулы.

Лазерная рефистулизация, выполненная в ранние сроки (до 1 мес. после СТЭ), устранила выявленные иридокорнеальные контакты, сращения и депозиты во внутренней фистуле у всех пациентов *(рис. 1а, б)*. При этом в 41 случае (80,4%) ИАГ-лазерное вмешательство удалось выполнить за 1 сеанс, в 10 потребовалось 2-3 сеанса, которые были проведены с интервалом от 2 до 14 дней. При этом несколько лазерных вмешательств чаще выполнялись в случаях, где помимо рассечения иридокорнеальных контактов или сращений была произведена деструкция экссудата, пигмента или рассечение фиброзных пленок-перемычек в просвете внутренней фистулы.

Одновременно с устранением сращений в области внутренней фистулы детям этой группы ИАГ-лазером были успешно разделены периферические преангулярные синехии различной протяженности (от 1 часа до множественных), сформировавшиеся в раннем послеоперационном периоде на фоне мелкой передней камеры после 5 из 78 (6,4%) СТЭ.



Рис 1. Устранение блокады внутренней фистулы после синустрабекулэктомии ИАГ-лазером: (а) до ИАГ-лазерной рефистулизации – блокада более половины длины внутренней фистулы; (б) после ИАГ-лазерной рефистулизации – внутренняя фистула освобождена от сращений

Fig 1. The elimination of the inner fistula obliteration after trabeculectomy by the YAG laser: (a) before YAG laser refistulization – the inner fistula obliteration is more than half of its length; (b) after YAG laser refistulization – internal fistula is free from adhesions

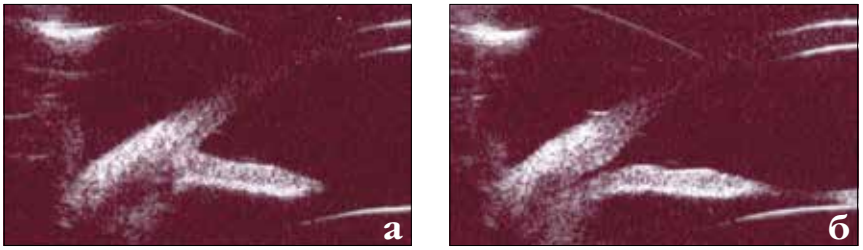

Рис 2. Ультразвуковая биомикроскопическая картина угла передней камеры: (а) до ИАГ-лазерной рефистулизации – угол передней камеры блокирован иридотрабекулярными сращениями; (б) после ИАГ-лазерной рефистулизации – сращения устранены, пути оттока внутриглазной жидкости, созданные после синустрабекулэктомии, восстановлены

Fig 2. Ultrasound bio-microscopic picture of anterior chamber angle: (a) before YAG – anterior chamber angle is blocked with iridotrabecular adhesions; (b) after YAG laser refistulization – adhesions are eliminated, the pathways of the outflow of aqueous humor created after trabeculectomy are restored

В дальнейшем дополнительные ИАГ-лазерные вмешательства на структурах угла передней камеры выполнены в 11 глазах (21,6% из 51) в сроки от 22 дней до 20 мес. после первого сеанса. Показанием к их проведению явились формирование сращений краев послеоперационной колобомы с внутренней фистулой (5 глаз), фиброзной мембраны или перемычек в области внутренней фистулы (5 глаз), рецидив преангулярных синехий (1 глаз). Во всех случаях сращения в области внутренней фистулы были успешно ликвидированы. У пациента с плоскостными преангулярными синехиями, учитывая риск их повторного рецидива и нормотонию, от дальнейшего разделения было решено воздержаться.

В сроки от 1 до 3 мес. после СТЭ ИАГ-лазерная рефистулизация проведена в 12 случаях (16,7%) *(табл.)*. При этом в 7 случаях наблюдались изолированные иридокорнеальные сращения в области внутренней фистулы, в 2 – их сочетание с фиброзными перемычками, в 1 – с организовавшимся экссудатом, в 1 случае выявлена блокада фистулы только пигментом, в 1 – постэкссудативной мембраной. Во всех случаях сращения были полностью устранены (за один сеанс – в 9 глазах, за 2–5сеансов – в 4 глазах). Рецидив мембраны в области внутренней фистулы наблюдался в 1 глазу и также был ликвидирован ИАГ-лазером.

В сроки от 3 до 12 мес. после СТЭ лазерная рефистулизация была проведена в 8 случаях (10,2%) (табл.) в связи с наличием иридокорнеальных сращений (6), сращений и отложения пигмента (1) или изолированного отложения пигмента в профиле внутренней фистулы (1).

В 7 случаях (7,7%) лазерная рефистулизация впервые проведена в сроки свыше 1 года до 4 лет после СТЭ *(табл.)*. Из них в 3 случаях выявлены иридокорнеальные сращения по краям послеоперационной колобомы, в 1 – их сочетание с фиброзной тканью в просвете фистулы, в 2 – отложение пигмента, в 1 – фиброзная перемычка в области внутренней фистулы. Повторные вмешательства в этой группе проведены в 3 глазах: в 2 – дробление «рецидивной» фиброзной мембраны, в 1 – повторное рассечение иридокорнеального сращения и пигментных перемычек, сформировавшихся в просвете фистулы.

ИАГ-лазерные операции протекали без серьезных осложнений. Микрогеморрагии, возникшие при разделении иридокорнеальных сращений в ходе 15 из 114 (13,2%) сеансов лазерных вмешательств на радужке, были остановлены компрессией линзой и не имели неблагоприятных последствий. Признаков постлазерного реактивного синдрома (повышение ВГД в первые часы после лазерного вмешательства, обострение воспалительного процесса) зарегистрировано не было.

Таким образом, в результате ИАГ-лазерных операций, проведенных в различные сроки после СТЭ, во всех случаях достигнута цель рефистулизации – «очистить» внутреннюю фистулу для ее нормального функционирования и профилактики вторичного (восходящего) рубцевания созданных в ходе СТЭ путей оттока ВГЖ *(рис. 2а, б)*.

По нашим данным, успех лазерного устранения адгезивных блоков внутренней фистулы и периферических преангулярных контактов и сращений после СТЭ во многом определяется сроком их существования: чем раньше проведено рассечение сращений, тем меньшие уровни лазерной энергии требуются для их устранения и больше шансов на успех и отсутствие рецидивов [4].

Разработанный нами способ рефистулизации, сочетающий расфокусированное и фокусированное излучение, в значительной мере уменьшает суммарную энергию лазерной операции, что существенно снижает возможность реактивного синдрома и, соответственно, риск осложнений. Большинство (65,4%) ИАГ-лазерных операций проведено нами в ранние сроки (до 1 мес.) после СТЭ. Отсутствие реактивного постлазерного синдрома и серьезных осложнений является доказательством атравматичности и эффективности разработанной методики.

Поскольку гониоскопически трудно отличить иридокорнеальный контакт от сращения, считаем принципиально важным всегда начинать устранение блока внутренней фистулы именно расфокусированным излучением (ударной волной ИАГ-лазера) с попыткой сохранения переднего пограничного слоя радужки и только при неэффективности его (т.е. выявлении не контакта, а сращения) применять фокусированное излучение.

При наблюдении детей с ПУГ после СТЭ необходим гониоскопический контроль состояния внутренней фистулы, как в максимально ранние сроки после операции, так и при последующих обследованиях для своевременного выявления и устранения блокады внутренней фистулы. У детей младшего возраста и неконтактных детей обосновано проведение обследования в наркозе.

ЗАКЛЮЧЕНИЕ

Результаты нашего исследования демонстрируют эффективность и атравматичность разработанного способа ИАГ-лазерной рефистулизации, основанного на сочетании расфокусированного и фокусированного излучения ИАГ-лазера, и обосновывают целесообразность ее проведения при выявлении полного или частичного блока внутренней фистулы, начиная с ранних сроков после СТЭ. Это позволяет избежать повышения ВГД, обусловленного блокадой внутренней фистулы, а также «вторичного» рубцевания в субсклеральной и субконъюнктивальной зоне вмешательства, и является важной составляющей стойкого гипотензивного эффекта операции в целом.

ЛИТЕРАТУРА

1. De Boer J., Wulffraat N., Rothova A. Visual loss in uveitis of childhood. Br. J. Ophthalmol. 2003;87(7): 879-884. Available from: https://doi.org/10.1136/bjo.87.7.879.

2. Thorne J.E., Woreta F., Kedhar S.R., Dunn J.P., Jabs D.A. Juvenile idiopathic arthritis-associated uveitis: incidence of ocular complications and visual acuity loss. Am. J. Ophthalmol. 2007;143(5): 840-846. Available from: https://doi.org/10.1016/j.ajo.2007.01.033.

3. Катаргина Л.А., Хватова А.В. Эндогенные увеиты у детей и подростков. М.: Медицина; 2000. [Katargina L.A., KHvatova A.V. Endogenous uveitis in children and adolescents. M.: Meditsina; 2000. (In Russ.).]

4. Арестова Н.Н. Возможности, результаты, показания и оптимальные сроки ИАГ лазерной реконструктивной хирургии переднего отдела глаза у детей. Вестник офтальмологии. 2009;3: 38-45. [Arestova N.N. Possibilities, results, indications and optimal timing of IAG laser reconstructive surgery of the anterior segment of the eye in children. Vestnik oftal'mologii. 2009;3: 38-45. (In Russ.).]

5. Сорокин Е.Л., Мамедов Н.Г., Егоров В.В. Причины подъема ВГД после антиглаукоматозных операций и возможности их устранения лазерными методами. Офтальмохирургия. 1995;1: 24-30. [Sorokin E.L., Mamedov N.G., Egorov V.V. The reasons for the rise of IOP after antiglaucomatous operations and the possibility of their elimination by laser methods. Oftal'mokhirurgiya. 1995;1: 24-30. (In Russ.).]

Поступила 10.05.2018

КНИГИ

Коровенков Р.И.

ОЧЕРКИ ИЗ ИСТОРИИ ОФТАЛЬМОЛОГИИ

Коровенков Р.И. Очерки из истории офтальмологии. — СПб: Русская коллекция, 2018. — 384 с.

В книге отражены интересные моменты из истории офтальмологии и значимые события в жизни и деятельности более 500 офтальмологов прошлых веков, а также кратко сообщено о знаменитых художниках, писателях, музыкантах, политических и государственных деятелях, имевших проблемы со зрением. Возможно, о многих этих персонах и событиях в их жизни читатели узнают впервые. Книга представит интерес для практикующих врачей-офтальмологов, преподавателей, аспирантов, ординаторов и студентов медицинских вузов.