DOI: https://doi.org/10.25276/0235-4160-2021-2-48-51
УДК 617.7: 616-006

Современные возможности оптико-реконструктивной хирургии у пациентов после удаления опухоли иридоцилиарной зоны

Н.С. Ходжаев, Н.П. Соболев, Ю.В. Шкандина, М.А. Соболева
ФГАУ «НМИЦ «МНТК «Микрохирургия глаза им. акад. С.Н. Федорова» Минздрава России, Москва

РЕФЕРАТ

Новообразования сосудистой оболочки составляют 2/3 всех внутриглазных опухолей, из которых 23% – это опухоли радужки и цилиарного тела, остальные – опухоли хориоидеи. После выполнения органосохраняющих вмешательств с целью удаления опухоли иридоцилиарной зоны (ИЦЗ) для создания искусственного диафрагмирования, уменьшения световых аберраций и повышения остроты зрения проводят оптико-реконструктивные операции (ОРО).

Цель. Определить ключевые особенности комплексной реабилитации пациентов после удаления опухоли ИЦЗ.

Материал и методы. Изучены клинико-функциональные результаты комплексной реабилитации 12 пациентов (12 глаз) в возрасте от 35 до 84 лет (в среднем 66 лет) не менее чем через 1 год после удаления опухоли ИЦЗ. Площадь дефекта радужной оболочки до проведения ОРО варьировала от 15 до 55%. До проведения ОРО некорригированная острота зрения (НКОЗ) и максимальная корригированная острота зрения (МКОЗ) составляли соответственно 0,26±0,19 (от 0,01 до 0,6) и 0,46±0,22 (от 0,1 до 0,8). Всем пациентам были выполнены экстракция катарактально измененного хрусталика и имплантация иридохрусталиковой диафрагмы (ИХД) производства ООО «НЭП МГ» (г. Москва) и ООО «Репер-НН» (г. Нижний Новгород).

Результаты. После операции повысились НКОЗ и МКОЗ, которые составили соответственно 0,5±0,17 (от 0,2 до 0,7) и 0,61±0,27 (от 0,3 до 0,9). Уменьшилось количество жалоб пациентов на нежелательные оптические феномены, достигнут желаемый косметический результат.

Заключение. Предложенные сроки выполнения, алгоритм и особенности выполнения ОРО после удаления опухоли ИЦЗ создают необходимые условия для повышения функциональных результатов и улучшения качества жизни пациентов после органосохраняющих операций.

Ключевые слова: *опухоль иридоцилиарной зоны, иридохрусталиковая диафрагма, оптико-реконструктивные операции, факоэмульсификация катаракты* ■

ABSTRACT

Modern possibilities of optical reconstructive surgery in patients after removal of the iridociliary zone tumor

N.S. Khodzhaev, N.P. Sobolev, Yu.V. Shkandina, M.A. Soboleva
Fyodorov Eye Microsurgery Federal State Institution, Moscow

Choroid neoplasms account for two-thirds of all intraocular tumors, of which 23% are tumors of the iris and ciliary body, and the rest are choroidal tumors. After removing the tumor of the iridociliary zone (ICZ) it is necessary to perform optical reconstructive surgery to reduce light aberrations and increase visual functions.

Purpose. To identify key features of the complex rehabilitation of patients after removal of the ICZ tumor.

Material and methods. The clinical and functional results of the complex rehabilitation of 12 patients (12 eyes) aged from 35 to 84 years (average 66 years) were studied at least 1 year after removal of the ICZ tumor. The area of the iris defect before the reconstructive surgery ranged from 15 to 55%. Preoperative uncorrected visual acuity (UCVA) and best corrected visual acuity (BCVA) were 0.26±0.19 (from 0.01 to 0.6) and 0.46±0.22 (from 0.1 to 0.8) respectively. All patients underwent phacoemulsification of cataract and implantation of the iris-lens diaphragm.

Results. After the reconstructive surgery, UCVA and BCVA increased: 0.5±0.17 (from 0.2 to 0.7) and 0.61±0.27 (from 0.3 to 0.9) respectively. Undesirable optical effects were decreased, and patients were satisfied with the cosmetic result.

Conclusion. The presented algorithm of optical reconstructive surgery after removal of the ICZ tumor creates necessary conditions for increasing postoperative functional results and improving the quality of life of these patients.

Key words: *iridociliary zone tumor, iris-lens diaphragm, optical reconstructive surgery, phacoemulsification of cataract* ■

(cc) BY 4.0

АКТУАЛЬНОСТЬ

Внутриглазные опухоли являются одной из самых тяжелых форм офтальмопатологии. При этом они могут возникать на любом участке сосудистого тракта. Новообразования сосудистой оболочки составляют 2/3 всех внутриглазных опухолей, из которых 23% – это опухоли радужки и цилиарного тела, остальные – опухоли хориоидеи. По данным литературы, доброкачественные опухоли иридоцилиарной зоны (ИЦЗ) составляют 80% случаев. Среди злокачественных новообразований ИЦЗ наиболее часто встречающейся является меланома, которая имеет преимущественно веретеноклеточную структуру, что отличает ее более редким метастазированием и дает возможность успешного применения органосохраняющих методик удаления [1, 2]. В настоящее время одним из направлений органосохранного лечения новообразований глазного яблока является блокэксцизия опухоли в пределах здоровых тканей, что требует в дальнейшем восстановления анатомических взаимоотношений внутриглазных структур и закрытия послеоперационного дефекта радужной оболочки [2–4]. Для создания искусственного диафрагмирования, уменьшения световых аберраций и повышения остроты зрения после удаления опухоли ИЦЗ выполняют оптико-реконструктивные операции (ОРО) [5–16].

ЦЕЛЬ

Определить ключевые особенности комплексной реабилитации пациентов после удаления опухоли ИЦЗ.

МАТЕРИАЛ И МЕТОДЫ

Были проанализированы клинико-функциональное состояние и результаты хирургического лечения 12 пациентов (12 глаз) в возрасте от 35 до 84 лет (в среднем 66 лет) с блокэксцизией опухоли ИЦЗ в анамнезе. Операции по удалению опухоли несколько отличались в каждом отдельно взятом случае по объему удаленной ткани, однако во всех случаях были органосохранными. У всех пациентов имелся послеоперационный дефект радужной оболочки *(рис. 1)*.

Пациенты отмечали постепенное снижение остроты зрения после операции, обусловленное прогрессированием помутнения хрусталика, наличие засветов, двоения. Гистологически диагноз был верифицирован: у 7 пациентов новообразование было доброкачественным, а у 5 – злокачественным.

Согласно результатам исследования функционального состояния глаз пациентов, до проведения ОРО некорригированная острота зрения (НКОЗ) и максимальная корригированная острота зрения (МКОЗ) составляли соответственно 0,26±0,19 (от 0,01 до 0,6) и 0,46±0,22 (от 0,1 до 0,8), показатели внутриглазного давления были в пределах нормативных значений – 21±1,4 мм рт.ст. Всем пациентам выполняли ультразвуковую биомикроскопию (УБМ), в ходе которой оценивали состояние радужной оболочки, цилиарного тела, измеряли диаметр хрусталика и цилиарной борозды с целью последующего индивидуального подбора диафрагмирующего имплантата *(рис. 2)*.

Согласно данным УБМ, у всех пациентов визуализировался дефект радужной оболочки в виде колобомы различной протяженности, дифференциация структур в проекции ранее удаленного новообразования была крайне затруднена, на остальных участках, при оценке цилиарного тела, его толщина была близка к нормативным значениям и варьировала от 0,48 до 0,69 мм, цилиарные отростки дифференцировались и были направлены вперед или кзади. У всех пациентов определяли наличие различных по степени выраженности помутнений хрусталика, требовавших проведения удаления катаракты с имплантацией интраокулярной линзы (ИОЛ), у 1 пациента волокна цинновой связки были перерастянуты, но сохранны на всем протяжении, у 2 пациентов передняя порция волокон оставалась сохранной, волокна задней порции цинновой связки были частично лизированы, в 9 случаях определяли дефект цинновой связки, различный по протяженности в проекции ранее расположенного новообразования, в зоне дефекта наиболее часто наблюдали формирование сферофакии. Площадь дефекта радужной оболочки вычисляли с помощью разработанной палетки для определения последующей тактики

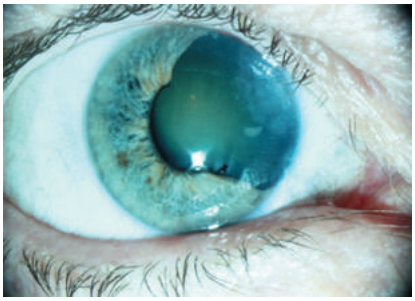

Рис. 1. Фото глаза пациента с наличием послеоперационного дефекта радужной оболочки

Fig. 1. Postoperative coloboma of the iris

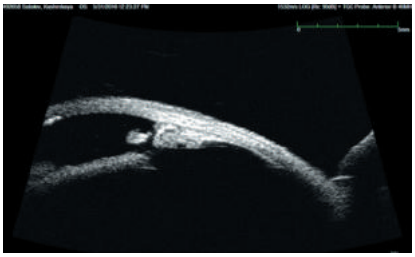

Рис. 2. УБМ-картина глаза пациента: дефект ткани радужной оболочки, цинновы связки отсутствуют в зоне ранее удаленной опухоли

Fig. 2. UBM image of the eye of patient: coloboma of iris, fibrae zonulares are not visualized in the area of removed tumor

Для корреспонденции:

Соболева Мария Александровна, врач-ординатор

ORCID ID: 0000-0002-7124-709X

E-mail: dr.soboleva.MA@yandex.ru

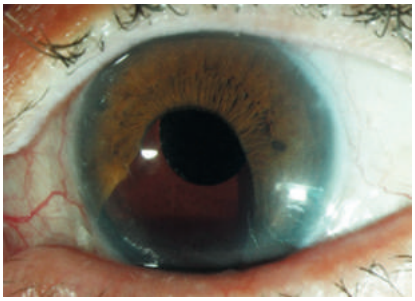

Рис. 3. Глаз пациента после проведения оптико-реконструктивной операции

Fig. 3. Eye of the patient after optical reconstructive surgery

хирургического вмешательства [17]. У всех пациентов, включенных в исследование, срок наблюдения после эксцизии опухоли составил от 1 года до 10 лет. Рецидива опухолевого процесса на дореабилитационном этапе ни в одном случае не отмечалось, что позволяло рекомендовать пациентам проведение ОРО.

РЕЗУЛЬТАТЫ

В литературе описаны различные способы закрытия дефекта радужки после проведения блокэксцизии опухоли, среди которых: использование дупликатуры капсулы хрусталика, имплантация интракорнеальной непрозрачной мембраны на основе аутосклеры или гомосклеры, интрастромальных имплантатов на основе гидрогеля, кератопигментация, имплантация ИОЛ с окрашенной под цвет радужной оболочки гаптической частью, закрытая иридопластика и имплантация иридохрусталиковой диафрагмы (ИХД) [18–21]. Каждый из перечисленных методов имеет свои преимущества и недостатки.

По данным литературы, основными причинами снижения остроты зрения у больных после блокэксцизии являются катарактальные изменения в хрусталике (68%) и нарушение диафрагмальной функции радужки (87%), поэтому для достижения полноценной реабилитации целесообразно проведение одномоментной пластики радужки/имплантации ИХД с экстракцией катаракты [1]. При наличии у пациента дефекта радужной оболочки менее 30% площади традиционно выполняется закрытая иридопластика собственными тканями глаза, а при площади дефекта более 30% – имплантация ИХД [17]. Площадь дефекта радужной оболочки у исследуемых нами пациентов варьировала от 15 до 55%. Однако в связи со значимой ригидностью тканей глаза у пациентов с блокэксцизией в анамнезе проведение закрытой иридопластики, в том числе при площади дефекта менее 30%, было затруднено, что требовало имплантации ИХД не ранее чем через 1 год после органосохраняющего лечения, во избежание рецидива опухолевого процесса и для полноценного закрытия послеоперационного дефекта радужной оболочки. У всех пациентов были проведены ОРО, включающие факоэмульсификацию (ФЭ) катарактально измененного хрусталика, имплантацию ИХД производства ООО «НЭП МГ» (г. Москва), 5 пациентам (5 глаз) и ООО «Репер-НН» (г. Нижний Новгород), 7 пациентам (7 глаз). Основными техническими особенностями ФЭ у исследуемых пациентов явилось использование максимально щадящих режимов работы факоэмульсификационной машины, таких как снижение значений ирригации-аспирации (высота ирригационной емкости не более 80 см; вакуум не выше 250 мм рт.ст.), ультразвуковая энергия применялась в пульсовом режиме (80 пульсов в минуту) с дробной подачей и увеличенной мощностью до 80%. Стабилизация хрусталиковой сумки при наличии подвывиха хрусталика вследствие патологии связочного аппарата осуществлялась в 10 случаях с помощью внутрикапсульного кольца, а в 2 случаях использовали капсульные крючки. Имплантация интраокулярных изделий в 10 исследуемых случаях проводилась в капсульный мешок, что является наиболее предпочтительным способом фиксации. В 2 случаях ИХД модели Н1 ООО «Репер-НН» бесшовно фиксировали в области цилиарной борозды, при этом каждый из 3 гаптических элементов располагался вне зоны предшествующей локализации опухоли.

Зрительные функции у всех пациентов после проведенного лечения повысились и к 7-м суткам после операции составили: НКОЗ 0,5±0,17 (от 0,2 до 0,7), МКОЗ 0,61±0,27 (от 0,3 до 0,9). Внутриглазное давление после операции было стабильным и составляло в среднем 23,8±2,12 мм рт.ст., уменьшилось количество жалоб пациентов на нежелательные оптические феномены, был достигнут желаемый косметический результат *(рис. 3)*. В раннем послеоперационном периоде у 3 пациентов наблюдался транзиторный отек стромы роговицы в течение 2 дней, который купировался с помощью консервативного лечения. Ни в одном исследуемом нами случае не было рецидива опухолевого процесса в срок наблюдения до 18 месяцев после проведения ОРО.

ЗАКЛЮЧЕНИЕ

В ходе проведенного исследования были определены оптимальные сроки, алгоритм и ключевые особенности ОРО у пациентов после удаления опухоли ИЦЗ, создающие необходимые условия для повышения функциональных результатов и улучшения качества жизни после органосохраняющих операций. Таким образом, оптимальным сроком имплантации ИХД для полноценного закрытия послеоперационного дефекта радужной оболочки, во избежание рецидива опухолевого процесса у пациентов с блокэксцизией в анамнезе является период не ранее чем через 1 год после органосохраняющего лечения. ОРО при наличии возможности должны выполняться с использованием микроинвазивных подходов к хирургическому лечению. Внутрикапсульная фиксация интраокулярных изделий является наиболее предпочтительным способом, при этом в случаях патологии связочного аппарата обяза-

тельна имплантация дополнительных устройств, стабилизирующих капсульный мешок. В случае применения ИХД с наличием гаптических элементов каждый из них должен располагаться вне зоны предшествующей локализации опухоли.

Вклад авторов в работу:
Н.С. Ходжаев: существенный вклад в концепцию и дизайн работы, окончательное утверждение версии, подлежащей публикации.
Н.П. Соболев: существенный вклад в концепцию и дизайн работы, редактирование, окончательное утверждение версии, подлежащей публикации.
Ю.В. Шкандина: статистическая обработка данных, написание текста, редактирование, окончательное утверждение версии, подлежащей публикации.
М.А. Соболева: сбор, анализ и обработка информации, написание текста, редактирование, окончательное утверждение версии, подлежащей публикации.

Authors' contribution:
N.S. Khodzhaev: substantial contributions to the conception and design of the work, final approval of the version to be published.
N.P. Sobolev: substantial contribution to conception and design work, editing, final approval of the version to be published.
Yu.V. Shkandina: statistical processing of the data, writing text, editing, final approval of the version to be published.
M.A. Soboleva: collection, analysis and processing of data, writing text, editing, final approval of the version to be published.

Финансирование: Авторы не получали конкретный грант на это исследование от какого-либо финансирующего агентства в государственном, коммерческом и некоммерческом секторах.
Авторство: Все авторы подтверждают, что они соответствуют действующим критериям авторства ICMJE.
Согласие пациента на публикацию: Письменного согласия на публикацию этого материала получено не было. Он не содержит никакой личной идентифицирующей информации.
Конфликт интересов: Отсутствует.
ORCID ID: Соболева М.А. 0000-0002-7124-709X

Funding: The authors have not declared a specific grant for this research from any funding agency in the public, commercial or not-for-profit sectors.
Authorship: All authors confirm that they meet the current ICMJE authorship criteria.
Patient consent for publication: No written consent was obtained for the publication of this material. It does not contain any personally identifying information.
Conflict of interest: There is no conflict of interest.
ORCID ID: Soboleva M.A. 0000-0002-7124-709X

ЛИТЕРАТУРА

1. Андреева Т.А. Оптико-реконструктивные операции после блокэксцизий опухолей иридоцилиарной зоны. Дис. ... к.м.н. М.; 2010. [Andreeva TA. Opto-reconstructive operations after blockexcisions of tumors of the iridociliary zone. [Dissertation]. M.; 2010. (In Russ.)]

2. Бровкина А.Ф. Органосохранное лечение увеальных меланом: достижения, дискуссионные вопросы. Съезд офтальмологов России, 8-й: тез. докл. М.; 2005: 492–493. [Brovkina AF. Organ-preserving treatment of uveal melanomas: achievements, debatable issues. Congress of Ophthalmologists of Russia, 8th: abstr. of rep. M.; 2005: 492–493 (In Russ.)]

3. Бровкина А.Ф., Гундорова Р.А. Результаты органосохранного лечения при опухолях иридоцилиарной области и показания к их применению. Офтальмологический журнал. 1978;6: 426–431. [Brovkina AF, Gundorova RA. The results of organ-preserving treatment for tumors of the iridociliary region and indications for their use. Journal of Ophthalmology. 1978;6: 426–431. (In Russ.)]

4. Бровкина А.Ф., Саакян С.В., Вальский В.В. Диагностика увеальной меланомы и основные принципы ее лечения: клинические рекомендации. М.; 2015. [Brovkina AF, Saakyan SV, Val'skii VV. Diagnosis of uveal melanoma and the main principles of its treatment: clinical recommendations. M.; 2015. (In Russ.)]

5. Линник Л.Ф. Иридоциклэктомия как метод удаления опухолей радужной оболочки, прорастающих в цилиарное тело. Вестник офтальмологии. 1966;2: 15. [Linnik LF. Iridocyclectomy as a method of removing iris tumors that grow into the ciliary body. The Russian Annals of Ophthalmology. 1966;2: 15. (In Russ.)]

6. Линник Л.Ф. Хирургическое лечение новообразований иридоцилиарной области. Дис. ... д.м.н. Горький; 1971. [Linnik LF. Surgical treatment of neoplasms of the iridociliary region. [Dissertation]. Gor'kii; 1971. (In Russ.)]

7. Линник Л.Ф. Органосохраняющие операции при опухолях сосудистого тракта. Офтальмологический журнал. 1977;8: 572–576. [Linnik LF. Organ-preserving operations for tumors of the vascular tract. Journal of Ophthalmology. 1977;8: 572–576. (In Russ.)]

8. Линник Л.Ф. Реконструктивные оперативные вмешательства при опухолях сосудистого тракта. VI съезд офтальмологов УССР: тез. Одесса; 1978. [Linnik LF. Reconstructive surgical interventions for tumors of the vascular tract. VI Congress of Ophthalmologists of the Ukrainian SSR: abs. Odessa; 1978. (In Russ.)]

9. Линник Л.Ф. Реконструктивные операции при иридоцилиарных опухолях в сочетании с катарактой. Научно-практическая конференция: тез. докл. М.; 2004: 303–304. [Linnik LF. Reconstructive operations for iridociliary tumors in combination with cataract. Scientific and practical conference: abstr. of rep. M.; 2004: 303–304. (In Russ.)]

10. Линник Л.Ф. Система органосохранного лечения при патологии сосудистого тракта: сборник иллюстраций. Оренбург; 2000: 813. [Linnik LF. Sistema organosokhrannogo lecheniya pri patologii sosudistogo trakta: sbornik illyustratsii. Orenburg; 2000: 813. (In Russ.)]

11. Линник Л.Ф. Оперативное удаление иридо-цилиарных опухолей: современные возможности восстановительных операций при помутнении хрусталика. VIII Съезд офтальмологов России: тез. докл. М.; 2005: 506–507. [Linnik LF. The system of organ-preserving treatment in the pathology of the vascular tract: a collection of illustrations VIII S'ezd oftal'mologov Rossii: tez. dokl. M.; 2005: 506–507. (In Russ.)]

12. Линник Л.Ф. Оперативная тактика удаления опухолей сосудистого тракта. Научно-практическая конференция «Федоровские чтения»: сб. тез. М.; 2007: 301–302. [Linnik LF. Surgical tactics for the removal of vascular tract tumors. Scientific and practical conference «Fedorov readings»: coll. of abst. M.; 2007: 301–302. (In Russ.)]

13. Линник Л.Ф. Хирургическая тактика удаления опухолей сосудистого тракта. Офтальмохирургия. 2006;4: 17–23. [Linnik LF. Surgical tactics for the removal of tumors of the vascular tract. Fyodorov Journal of Ophthalmic Surgery. 2006;4: 17–23. (In Russ.)]

14. Поздеева Н.А. Реконструктивная хирургия сочетанной патологии радужки и хрусталика на основе имплантации искусственной иридохрусталиковой диафрагмы. Офтальмохирургия. 2006;3: 50. [Pozdeeva NA. Reconstructive surgery of combined pathology of the iris and lens on the basis of implantation of an artificial iridocrustal diaphragm. Fyodorov Journal of Ophthalmic Surgery. 2006;3: 50. (In Russ.)]

15. Саакян С.В. Функциональные расстройства и меры их предупреждения после хирургического лечения опухолей иридоцилиарной зоны. Дис. ... к.м.н. М.; 1987: 138. [Saakyan SV. Functional disorders and measures of their prevention after surgical treatment of tumors of the iridociliary zone [Dissertation]. M.; 1987: 138. (In Russ.)]

16. Саакян С.В. Функциональные нарушения после хирургического лечения опухолей иридоцилиарной зоны и меры их предупреждения. Клиническая офтальмология. 2001;1: 18–20. [Saakyan S.V. Functional disorders after surgical treatment of tumors of the iridociliary zone and measures for their prevention. Clinical ophthalmology. 2001;1: 18–20. (In Russ.)]

17. Патент РФ на изобретение № 2704598/2019.10.29. Бюл. № 31. Бессарабов А.Н., Ходжаев Н.С., Соболев Н.П. Шкандина Ю.В. Способ определения площади дефекта радужной оболочки глаза. Доступно по: https://www.fips.ru/registers-doc-view/fips_servlet [Ссылка активна на 07.04.2020]. [Patent RUS № 2704598/2019.10.29. Byul. № 31. Bessarabov AN, Khodzhaev NS, Sobolev NP, Shkandina YV. A method for determining the area of the defect of the iris of the eye. Available from: https://www.fips.ru/registers-doc-view/fips_servlet [Accessed 07.04.2020] (In Russ.)]

18. Choyce DP. Semirigid corneal in lays used the management of albinism, aniridia and ametropia. In: XXIV International Congress of ophthalmology. Acta. San Francisco; 1982: 1230–1234.

19. Федоров С.Н., Зуев В.К., Вагров С.Н. и др. Хирургическая коррекция аниридии и дефектов радужной оболочки глаза. Офтальмохирургия. 1990; 2: 20–22. [Fedorov SN, Zuev VK, Vagrov SN, et al. Surgical correction of aniridia and defects of the iris of the eye. Fyodorov Journal of Ophthalmic Surgery. 1990;2: 20–22. (In Russ.)]

20. Rodríguez A, Alió J, Amesty M, Bahrawy M. Text and atlas on corneal pigmentation. Jaypee Brothers Medical Publishers (P) Ltd.; 2015. doi: 10.5005/jp/books/12571

21. Комарова О.Ю., Лапшин К.Э., Бурдель К.В. и др. Инновационные технологии в хирургии роговицы глаза в эксперименте ex vivo. Современные технологии в медицине. 2018;10(4): 84–93. [Komarova OYu, Lapshin KE, Burdel KV, et al. Innovative technologies in experimental corneal surgery ex vivo. Modern technologies in medicine. 2018;10(4): 84–93. (In Russ.)] doi: 10.17691/stm2018.10.4.10

Поступила: 10.04.2021
Переработана: 15.05.2021
Принята к печати: 03.06.2021

Originally received: 10.04.2021
Final revision: 15.05.2021
Accepted: 03.06.2021