DOI: https://doi.org/10.25276/0235-4160-2021-2-86-93
УДК 617.735

Вазопролиферативные опухоли сетчатки. Современный подход к лечению

Ю.Б. Городецкая, А.А. Яровой, И.М. Горшков, Р.А. Логинов
ФГАУ «НМИЦ «МНТК «Микрохирургия глаза» им. акад. С.Н. Федорова» Минздрава России, Москва

РЕФЕРАТ

Актуальность. Ретинальная вазопролиферативная опухоль является редким приобретенным заболеванием.

Точный патогенез развития вазопролиферативной опухоли остается до конца неизвестен, долгое время предполагалось, что ее развитие является реактивным процессом с пролиферацией глиальных клеток и кровеносных сосудов. Несмотря на широкое распространение термина, вазопролиферативную опухоль в полной мере нельзя отнести к истинным опухолям, а также достоверно утверждать то, что она является сосудистой по своему патогенезу. Клиническая картина вазопролиферативной опухоли сетчатки проявляется в виде желтовато-красной, часто рыхлой массы с сосудами нормального или слегка увеличенного калибра, обычно небольшого размера, одиночные и располагаются в нижне-наружном или нижнем отделе глазного дна. Из-за их редкой встречаемости на сегодняшний день отсутствуют единые рекомендации по диагностике и лечению этой патологии. Большинство из доступных методов имеют ограниченную эффективность, вызывая временный регресс процесса, что обусловливает необходимость многократного повторного лечения или комбинирования нескольких методов лечения. В ряде случаев использование нескольких терапевтических опций приводит к осложнениям, которые могут быть вызваны как терапией, так и естественным прогрессированием заболевания, это в совокупности препятствует реконвалесценции и повышению зрительных функций.

Цель. Представить обобщенные данные об эпидемиологии, патогенезе, гистологических особенностях, дифференциальной диагностике и современных подходах к лечению данной патологии.

Материал и методы. В статье использованы литературные материалы отечественных и зарубежных авторов, опубликованные в период с 1982 г. по настоящее время.

Заключение. Требуется дальнейшее исследование механизмов развития вазопролиферативных опухолей и ассоциированных с ними осложнений.

Ключевые слова: *вазопролиферативная опухоль, сосудистые опухоли сетчатки, ангиоматоз сетчатки, эндорезекция, витрэктомия, брахитерапия* ■

ABSTRACT

Vasoproliferative retinal tumors. Current approach to treatment

Yu.B. Gorodetskaya, A.A. Yarovoy, I.M. Gorshkov, R.A. Loginov
Fedorov Eye Microsurgery Federal State Institution, Moscow

Relevance. Vasoproliferative retinal tumor is a rare acquired disease.

The exact pathogenesis of vasoproliferative tumors remains completely unknown, and it has long been assumed that their development is a reactive process with the proliferation of glial cells and blood vessels. Despite the widespread use of this term, vasoproliferative tumor cannot be fully attributed to true tumors and it cannot be reliably established that it is vascular in its pathogenesis. The clinical signs of vasoproliferative retinal tumor manifests itself as a yellowish-red, often loose mass with vessels of normal or slightly enlarged caliber, usually small, single and located in the lower-outer or lower part of the fundus. Due to their rarity, there are currently no uniform recommendations for the diagnosis and treatment of this pathology. Most of the available methods have limited effectiveness, causing a temporary regression of the process, which makes it necessary to repeatedly re-treat or combine several treatments. In some cases, the use of several therapeutic options leads to complications that can be caused by both therapy and the natural progression of the disease, which together prevents reconvalescence and improvement of visual functions.

Purpose. This article presents for the first time a detailed review of the literature, including generalized data on the epidemiology, pathogenesis, histological features, differential diagnosis and modern approaches to the treatment of this pathology.

Material and methods. The article uses literary materials of domestic and foreign authors published in the period from 1982 to the present.

Conclusion. It is necessary to further study the mechanisms of development of vasoproliferative tumors and related complications.

Key words: *vasoproliferative tumors, retinal vascular tumors, retinal angiomatosis, endoresection, vitrectomy, brachytherapy* ■

(cc) BY 4.0

АКТУАЛЬНОСТЬ

Ретинальные вазопролиферативные опухоли (ВПО) являются редким приобретенным заболеванием. Впервые они были выделены в отдельную группу образований сетчатки P.S. Baines в 1982 г., который описал периферические телеангиоэктазии в сочетании с фиброклеточными мембранами в 8 случаях у 5 пациентов. Параллельно проводилось исследование, результаты которого J.A. Shields и соавт. опубликовали в 1983 г. Ими были описаны 12 случаев приобретенных опухолей сетчатки, состоящих из сосудистых и глиальных компонентов, обозначенных как «приобретенная ретинальная гемангиома» [1]. В литературе встречаются более ранние упоминания о периферических ангиомоподобных образованиях с сопутствующей экссудативной ретинопатией, не связанных с синдромом Гиппеля–Линдау [2]. Долгое время подобные образования не имели единого термина, а обозначались как «гемангиома», «ангиомоподобное образование», «ангиома», «ангиоматозная масса» и «периферическая телеангиэктазия сетчатки». В 1995 г. C.L. Shields в своей статье описала 129 случаев опухоли у 103 пациентов и впервые предложила термин «вазопролиферативные опухоли» для обозначения сосудистых ретинальных образований, поскольку, по ее мнению, большинство из них не являлись истинными гемангиомами [3].

ЦЕЛЬ

Представить обобщенные данные об эпидемиологии, патогенезе, гистологических особенностях, дифференциальной диагностике и современных подходах к лечению данной патологии.

МАТЕРИАЛ И МЕТОДЫ

В статье использованы литературные материалы отечественных и зарубежных авторов, опубликованные в период с 1982 г. по настоящее время.

РЕЗУЛЬТАТЫ

Эпидемиология

Согласно классификации, предложенной C.L. Shields, ВПО могут быть первичными, идиопатическими (74%), или вторичными – развивающимися вследствие предшествующего заболевания (26%). Среди наиболее частых причин развития вторичных ВПО отмечают пигментную абиотрофию сетчатки [4, 5], ретинопатию недоношенных [3, 6, 7], болезнь Коатса [2, 5], токсоплазмоз [8, 9], токсокароз [9], туберкулез, увеиты, травмы, отслойку сетчатки [10–13]. Первичные ВПО чаще проявляются единичными очагами (87%), множественные фокусы характерны для вторичных ВПО (42%). Строгой зависимости развития ВПО от половой принадлежности не выявлено, по данным литературы, в 44% случаев они встречаются у мужчин, в 56% – у женщин. Множественные очаги ВПО могут формироваться билатерально даже без провоцирующих факторов, чаще у женщин [14]. В литературе был описан случай развития множественных ВПО на двух глазах у 58-летних монозиготных женщин-близнецов [15]. Манифестация заболевания может произойти в любом возрасте, в среднем в четвертой декаде жизни, однако имеются данные о случаях диффузного роста ВПО, зарегистрированных у молодых девушек (средний возраст 19 лет) [14].

Патогенез

Долгое время точный патогенез ВПО был неизвестен. Предполагалось, что их развитие является реактивным процессом с пролиферацией глиальных клеток и кровеносных сосудов [1, 3, 16]. Гистологическую картину подобных образований впервые описали P. Henkind и G. Morgan. Авторы на примере исследования секционного материала четырех случаев ангиоматозных масс у пожилых людей обнаружили васкулярные образования на периферии сетчатки, характеризующиеся множественными, явно расширенными сосудами, расположенными в матриксе глиозно измененной ткани сетчатки (distorted and gliosed retinal tissue), имеющей веретенообразные и довольно однородные клетки. Расширенные и тонкостенные сосуды были выстланы липоидными макрофагами с пигментной пролиферацией [2]. Эти данные своими исследованиями подтвердили M.H. Smeets и соавт., описав микроскопическую картину глиозно измененной сетчатки с кистозными полостями, заполненными розоватым экссудатом. Также авторами были отмечены расширенные сосуды с гиалинизированными стенками и липоидными клетками в их толще [17]. L.J. Poole Perry и F.A. Jakobiec в 2013 г. на основании гистопатологического и иммуногистохимического анализа четырех случаев предположили, что ВПО является астроцитарной опухолью, и предложили соответствующий новый термин «реактивной астроцитарной опухоли сетчатки» вместо существующего термина «вазопролиферативной опухоли» [18]. Группа исследователей во главе с F.P. Manjandavida оспорила эту концепцию и указала, что с клинической точки зрения ВПО изначально является реактивной сосудистой опухолью, которая со временем подвергается вторичному глиозу. В то же время гистопатологические данные энуклеированных глаз, которые подвергались различным методам лечения, могут свидетельствовать о настоящей глиальной опухоли [19]. Несмотря на широкое распространение термина, ВПО в полной мере нельзя отнести к истинным опухолям, а также достоверно утверждать то, что они являются сосудистыми по своему патогенезу.

Для корреспонденции:
Городецкая Юлия Борисовна, аспирант
ORCID ID: 0000-0002-9203-5731
E-mail: kiota@mail.ru

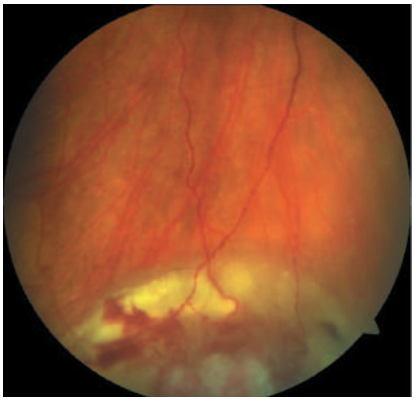

Рис. 1. Вазопролиферативная опухоль сетчатки

Fig. 1. Vasoproliferative retinal tumor

Клинические проявления

Визуально ВПО сетчатки проявляется в виде желтовато-красной, часто рыхлой массы с сосудами нормального или слегка увеличенного калибра [20] *(рис. 1)*. Первичные ВПО обычно небольшого размера, одиночные и располагаются в нижне-наружном (42%) или нижнем (21%) отделе глазного дна [3]. Известно, что доброкачественные сосудистые опухоли такого рода чаще характеризуются ограниченным или очаговым ростом, «зрелым» сосудистым рисунком [21, 22]. Клинически при неактивной форме заболевания пациенты не испытывают зрительного дискомфорта, в таких случаях наличие ВПО становится случайной находкой при офтальмологическом обследовании.

В свою очередь, при прогрессировании процесса большинство пациентов предъявляют жалобы на снижение остроты зрения, плавающие помутнения, наличие искажений, «пятна» перед взором или существенные изменения поля зрения [7]. Несмотря на доброкачественные гистопатологические особенности [16, 17, 23] и периферическое расположение, существенное снижение остроты зрения может происходить из-за связанных с ВПО витреоретинальных проявлений, включающих: кистозный макулярный отек (32%), макулярную экссудацию (23%), эпиретинальный фиброз (20%), экссудативную отслойку сетчатки (48%) и кровоизлияние в стекловидное тело (26%) [1, 3, 5, 23–27].

Дифференциальная диагностика

Несмотря на специфическую офтальмоскопическую картину ВПО, атипичные очаги могут представлять диагностическую проблему и симулировать различные образования, в том числе ангиомы (капиллярные гемангиомы), хориоидальную неоваскуляризацию (периферические формы) и амеланотические меланомы. ВПО обычно приходится дифференцировать от капиллярных гемангиом, связанных с болезнью Гиппеля–Линдау. Основное отличие – отсутствие характерных расширенных и извилистых питающих сосудов. Кроме того, пациенты с ВПО не имеют положительного семейного анамнеза или каких-либо системных нарушений, обычно связанных с болезнью Гиппеля–Линдау [9]. Периферическая неоваскуляризация может стать причиной экссудации, приводящей к формированию периферических кровоизлияний и отслойки сетчатки, что может существенно затруднить дифференциальную диагностику, но, как правило, подобные случаи характерны для пациентов старшей возрастной группы. В то же время расположенные на периферии амеланотические меланомы следует дифференцировать с ВПО, особенно если они связаны с экссудацией или кровоизлиянием. Тщательное клиническое обследование обычно позволяет установить, что такие опухоли являются скорее хориоидальными, чем ретинальными. Немаловажную роль в постановке окончательного диагноза играют дополнительные методы обследования, в частности ультрасонография (В-сканирование), позволяющая максимально точно определить размеры образования, плотность и наличие вторичных изменений сетчатки и стекловидного тела [28]. Флюоресцентная ангиография может быть информативна при первичной диагностике ВПО, так как это помогает отличить их от периферической экссудативной геморрагической хориоретинопатии, гемангиобластомы сетчатки [29]. В случаях, когда точный диагноз не может быть установлен, некоторые авторы рекомендуют использование тонкоигольной аспирационной биопсии [30].

Лечение

Описаны различные варианты лечения с разными показателями эффективности, чаще в сообщениях о единичных случаях или небольших сериях случаев [3, 20, 27, 31]. В выборе тактики лечения ВПО большую роль играет наличие экссудативной ретинопатии и выраженных зрительных изменений, так как симптоматическое лечение направлено на купирование вторичных проявлений. Вариант лечения также зависит от размера опухоли и ее расположения [14, 32]. К известным методам лечения ВПО следует отнести: лазерную фотокоагуляцию, фотодинамическую терапию (ФДТ), криодеструкцию, брахитерапию, также есть сведения о применении ингибиторов ангиогенеза и хирургических методах, включающих витрэктомию с эндорезекцией ВПО [33–37]. C.L. Shields и соавт. в качестве критерия выбора тактики активного наблюдения или лечения пациентов с ВПО учитывали наличие субретинальной жидкости, макулярного отека, эпиретинальных мембран (ЭРМ) или экссудата в макулярной области. На основании этих критериев в 51% случаев, вошедших в исследование, требовалось лечение. Однако для небольших периферических бессимптомных ВПО, не представляющих угрозу для зрения, была выбрана тактика активного наблюдения (49%) с контролем возможного роста опухоли [3, 5].

В литературе описано использование транспуппилярной лазерной коагуляции сетчатки (ЛКС) для лечения ВПО (5%) [3, 6, 38]. Эффективность изолированного применения данного метода отмечается в случаях небольших опухолей, в то время

как более массивные ВПО не поддаются эффективному лечению посредством ЛКС и требуют применения дополнительных методов, таких как криотерапия и брахитерапия, для полной деструкции ткани опухоли [6, 33–35, 38–41]. V. Krivosic и соавт. описывали серию наблюдений ВПО из 30 случаев, где проводилась изолированная лазерная фотокоагуляция очага. Авторы утверждают, что ЛКС, направленная исключительно на телеангиэктазии сетчатки, является простым, безопасным и эффективным методом для лечения экссудативных осложнений ВПО [42]. В серии случаев И.З. Кравченко и соавт. сообщили об эффективности двухэтапного лазерного лечения. Первым этапом проводилась фокальная лазерная коагуляция очага при помощи лазера с длиной волны 532 нм. После формирования коагулятов (через 2–3 нед.) проводилась транспуппилярная термотерапия (ТТТ) лазером с длинной волны 810 нм. Авторы добились значительного уменьшения макулярной экссудации и увеличения остроты зрения во всех случаях [31]. В 2014 г. С.В. Сдобникова и соавт. описали применение комбинированной транссклеральной и транспуппилярной термотерапии в трех случаях ВПО. По мнению указанных авторов, данная методика может применяться для опухолей любой локализации, однако в случае расположения опухоли на крайней периферии глазного дна проведение ТТТ может быть затруднено. В сообщении отмечалась определенная эффективность применения данного метода при высоких образованиях за счет использования длины волны 810 нм с большей глубиной проникновения, а также за счет воздействия на опухоль с двух сторон (изнутри и снаружи) [43]. В отличие от криотерапии, лучевой терапии или резекции опухоли лазерное лечение направлено на избирательное воздействие на периферические сосудистые телеангиэктазии, которые, вероятно, определяются при биомикроскопии глазного дна [42, 44]. Однако стоит заметить, при лазерной фокальной коагуляции эффект имеет ограниченный и временный характер, так как основная масса опухоли не подвергается деструкции, соответственно пролиферативный процесс не купируется окончательно.

Еще одним видом лазерного воздействия с описанной эффективностью является ФДТ. В настоящее время ФДТ с использованием фотосенсибилизатора Вертепорфина («Visudyne»; QLT Ophthalmics) была отмечена некоторыми авторами как эффективное лечение опухолей сетчатки и сосудистой оболочки глаза, в том числе при лечении ВПО [33, 36, 44, 45]. По данным R.N. Hussain [33], в результате лечения 24 пациентов (25 глаз) ВПО с помощью ФДТ при среднем сроке наблюдения 12 мес. в 68% случаев была достигнута полная регрессия опухоли. А в 16% случаев не было ответа на лечение или отмечалось прогрессирование, в дальнейшем в этих случаях требовался второй этап лечения, в качестве которого были применены брахитерапия (8%), криотерапия (4%) или эндолазерное воздействие (4%). При отсроченном наблюдении отмечалось разрешение экссудации и регрессия в 76% случаев, при этом повышение остроты зрения с последующей стабилизацией было достигнуто у 92% пациентов в исследовании. Авторы не исключают необходимость повторного проведения ФДТ для достижения желаемого результата, однако они также предполагают, что в случаях, не реагирующих на ФДТ, присутствовало большое количество субретинальной жидкости вокруг очага, что, вероятно, накладывает некоторые ограничения на применение данного метода [33]. Стоит учитывать, при развитых стадиях ВПО, помимо выраженной экссудации, новообразованные сосуды имеют существенно измененные гиалинизированные стенки, это затрудняет накопление фотосенсибилизатора и существенно снижает эффективность лечения. А также следует отметить, что ФДТ можно использовать только при относительно центрально расположенных опухолях, так как требуется полная визуализация всего образования во время лечения [43].

По сравнению с лазерными методами лечения несколько большей эффективностью отличается трансконъюнктивальная криотерапия, широко используемая в лечении ВПО [27]. В серии наблюдений C.L. Shields у 55% пациентов в рамках исследования в качестве лечения была проведена криотерапия [3]. Ее цель заключается в деструкции тканей опухоли за счет поочередного «замораживания» и «оттаивания». Обычно проводится два или три повторяющихся цикла воздействия [46, 47]. Подобный подход был использован L.D. Rodrigues и соавт., которые лечили ВПО размером 2,25 мм криотерапией в сочетании с внутримышечным введением триамцинолона [48]. В свою очередь, F.P. Manjandavida и соавт. опубликовали результаты лечения ВПО малых и средних размеров (до 6 мм) с использованием криодеструкции. При этом авторы отмечали в 63% случаев самопроизвольный пилинг ЭРМ после сеансов криотерапии, вероятно, как сторонний эффект криовоздействия. Восстановление нормальной анатомии фовеолярной зоны и купирование макулярного отека, по сообщению авторов, наблюдалось в 67% случаев [19]. Однако, по данным других источников [4, 38, 39, 49, 50], проведение криодеструкции усиливает экссудацию и тем самым способно усугубить макулярный отек. Многократное проведение сеансов криотерапии провоцирует развитие экссудативной отслойки сетчатки. В связи с этим применение криотерапии ограничено в случаях распространенных и высоких очагов ВПО.

Более дорогостоящим и успешным методом лечения у пациентов с ВПО является брахитерапия с использованием аппликаторов Ru106 и I125. Общая регрессия опухоли, по данным различных источников литературы, была достигнута в 88 и 97% случаев соответственно [3, 48, 51]. Основным показанием к при-

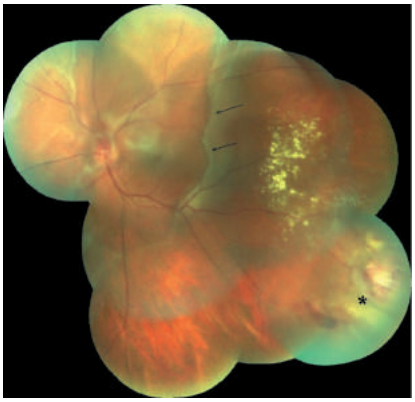

Рис. 2. Вазопролиферативная опухоль сетчатки (*), твердые экссудаты, эпиретинальный фиброз (стрелка)

Fig. 2. Vasoproliferative retinal tumor (*), hard exudates, epiretinal fibrosis (arrow)

менению брахитерапии, по мнению некоторых авторов, являются ВПО среднекрупных и крупных размеров (толщиной более 2,5 мм) [33, 35, 40]. Известно, что b-частицы Ru106 имеют меньший пробег в тканях по сравнению с g-излучением I125, следовательно, применение I125 оправдано в лечении более массивных опухолей. C.L. Shields и соавт. описали свой опыт ведения большой группы пациентов с ВПО, в которой по видам лечения было следующее соотношение: криотерапия у 42% пациентов, лазерная фотокоагуляция у 5%, радиотерапия аппликаторами I125 в 2% случаев. В 49% случаев пациенты находились под динамическим наблюдением [3]. Напротив, H. Heimann и соавт. [23] в небольшом исследовании (22 случая ВПО) описывают следующее распределение методов: криотерапия у 9%, энуклеация в 4%, лучевая терапия Ru106 в 73% случаев, наблюдение у 14% пациентов. Более широкое использование авторами радиотерапии аппликаторами может быть связано с их критериями выбора и приоритетом лечения. В более поздних публикациях G. Anastassiou и соавт. сообщали о предпочтении Ru106 для небольших опухолей со средней толщиной 2,8 мм (в диапазоне 1,4–4,8 мм) [49]. В указанной серии были получены данные о регрессии опухоли во всех глазах и разрешении экссудативной отслойки сетчатки в 91% случаев, при этом отслойка с захватом более половины сетчатки наблюдалась в 6% случаев. Улучшение зрительных функций со стабилизацией эффекта описано у 73% пациентов [49]. В анализе V.M. Cohen и соавт. радиотерапия офтальмоаппликаторами I125 использовалась для более крупных ВПО со средней толщиной опухоли 3,8 мм (диапазон 2,5–6,3 мм) – 30 случаев из 215 ВПО (14%). Экссудативная отслойка с участием более половины сетчатки диагностирована в 40% глаз. В описанной серии регресс опухоли был достигнут в 97% случаев, уменьшение экссудативной отслойки сетчатки наблюдалось у 91% пациентов. При этом более выраженное увеличение зрительных функций авторы отмечали у пациентов с первичными ВПО по сравнению со случаями вторичных опухолей [50]. Помимо значительной эффективности применения брахитерапии стоит отметить высокий риск развития осложнений, включая лучевую ретинопатию с экссудативной отслойкой сетчатки, нейропатию зрительного нерва, осложненную катаракту, а также высокую стоимость и ограниченную доступность данного лечения по сравнению с другими методами.

Наличие витреоретинальных осложнений ВПО, таких как эпиретинальный фиброз, отслойка сетчатки, гемофтальм, можно считать показаниями к эндовитреальному вмешательству *(рис. 2)*. Механизм развития ЭРМ при ВПО до конца не ясен. При гистопатологическом сравнении идиопатических и вторичных ЭРМ при ВПО были выявлены существенные различия: так, идиопатические ЭРМ состоят из клеток пигментного эпителия сетчатки (ПЭС), фибробластов, сосудистых эндотелиальных клеток, глиальных клеток сетчатки и моноцитов [20, 52–54].

Клетки ПЭС, достигающие поверхности сетчатки, могут редифференцироваться в мезенхимальные клетки, способные к выработке коллагена и модулированию матричной и клеточной активности [20, 53–55]. Напротив, в отличие от идиопатических ЭРМ, гистологическое исследование ЭРМ при ВПО показало минимальную клеточную активность [56]. P. Hiscott и H. Mudhar изучили 6 энуклеированных глаз с ВПО. Они обнаружили во всех глазах эпиретинальные и субретинальные мембраны, содержащие клетки ПЭС [53]. P. Shankar и соавт. описали один случай удаленной васкуляризированной ЭРМ у пациента с ВПО. Они обнаружили выраженный сосудистый компонент мембраны, обратив внимание на сходство с ЭРМ у пациентов с диабетом, и подчеркнули ключевую роль опухолевых цитокинов в ангиогенном процессе формирования подобных мембран [36]. В исследовании Y.M. Huang и S.J. Chen описывались два случая формирования ЭРМ на фоне ВПО у молодых пациентов с резкой потерей остроты зрения, в среднем за 5 нед. [57]. Острота зрения при наличии идиопатической ЭРМ может оставаться стабильной в течение многих лет по сравнению с вторичной ЭРМ, формирующейся на фоне ВПО, которая провоцирует быстрое и резкое снижение зрительных функций. Сформированные вторичные ЭРМ могут быть макулярными (12%) или экстрамакулярными (32%) [5]. В своих исследованиях F.P. Manjandavida определил, что между появлением первых зрительных симптомов и обнаружением ВПО у пациентов с вторичной ЭРМ имелся временной промежуток в 5 месяцев [19]. Наличие выраженного эпиретинального фиброза является показанием для проведения эндовитреального вмешательства с удалением мембран, а также, по возможности, резекцией опухолевого очага [58]. Различными авторами в свое время сообщалось о трансскеральной резекции вазопролиферативных опухолей сетчатки у пациентов с подозрением на злокачественные образования, однако, по данным последующего гистопатологического исследования, определялся доброкачественный пролиферативный процесс. Эндорезекция

опухолей заднего сегмента как хирургическая тактика впервые была предложена для отдельных случаев лечения меланомы хориоидеи [59–61]. В дальнейшем, учитывая это, в мировой практике были попытки использования данного метода для лечения сосудистых образований сетчатки. K. Kreuser и соавт. в 2006 г. [62] описали свой опыт проведения эндорезекции юкстапапиллярной ангиомы сетчатки у пациента с болезнью Гиппеля–Линдау. В свою очередь, T. Schlesinger и соавт. сообщили об успешной эндорезекции единым блоком гемангиобластом, ассоциированных с болезнью Гиппеля–Линдау у 3 пациентов [32]. Встречаются единичные сообщения о хирургической резекции pars plana ВПО, которые не регрессировали после многократных сеансов криотерапии или в качестве основного лечения в случаях с множественными ВПО, или с вторичной отслойкой сетчатки и/или гемофтальмом [63, 37]. А.Ю. Худяков и соавт. сообщали о комбинированном методе лечения трех случаев ВПО, включающим трехпортовую витрэктомию с эндолазерной коагуляцией сетчатки вокруг зоны сосудистой мальформации с завершением операции тампонадой витреальной полости силиконовым маслом. Через 2–3 нед. после вмешательства пациентам проводился сеанс ТТТ. Авторы отмечали положительный результат лечения в виде уменьшения экссудации и повышения остроты зрения в течение 2–6 мес. после ТТТ [31]. Описанные в литературе мнения некоторых авторов, основанные на единичных случаях успешно проведенного хирургического лечения, свидетельствуют о вероятном включении эндовитреального вмешательства с резекцией опухолевого очага в перечень выбора вариантов лечения ВПО при наличии витреоретинальных осложнений наряду с консервативными методами. В связи с отсутствием алгоритма проведения эндовитреальной резекции ВПО следует учитывать высокую вероятность развития интра- и послеоперационных осложнений; отдаленные результаты лечения достаточно противоречивы, учитывая малое количество наблюдаемых случаев.

На ранних стадиях развития ВПО стойкое снижение зрительных функций связано с изменениями в макулярной области, в частности, с образованием макулярного отека (23–32%) [1, 3, 5, 14, 23–27]. Существует несколько сообщений об антиангиогенных инъекциях для лечения вторичной макулярной экссудации и, опосредованно, ВПО. В различных источниках описывается применение таких как лекарственных препаратов, как бевацизумаб, раницизумаб и триамцинолон [27, 35, 48, 64]. Описаны единичные случаи уменьшения толщины опухоли и разрешение макулярного отека после интравитреального введения бевацизумаба [35, 64], уменьшение экссудации после инъекции ранибизумаба [27]. R. Japiassu и соавт. сообщили о регрессе ВПО после системного применения химерного мышино-человеческого моноклонального антитела – инфликсимаба, относящегося к группе ингибиторов фактора некроза опухоли (ФНО), для лечения пациента, страдающего заболеванием соединительной ткани [65]. Неизвестно, является ли такое лечение специфичным для данной группы пациентов и будет ли оно эффективно в случаях с первичными и вторичными опухолями [35]. В целом применение ингибиторов ангиогенеза при ВПО носит исключительно симптоматический характер для купирования вторичной макулярной экссудации. Как изолированный метод лечения ВПО данный метод в литературе не рассматривается.

ЗАКЛЮЧЕНИЕ

ВПО – это орфанное доброкачественное заболевание, которое может приводить к значительному снижению остроты зрения и к осложнениям, провоцирующим полную потерю зрительных функций. Достоверно этиология этих образований до сих пор неизвестна, хотя все больше авторов сходятся во мнении о реактивных (вторичных) механизмах развития ВПО. Из-за их редкой встречаемости на сегодняшний день отсутствуют единые рекомендации по диагностике и лечению этой патологии. Большинство из доступных методов имеют ограниченную эффективность, вызывая ограниченный и временный регресс процесса, что обусловливает необходимость многократного повторного лечения или комбинирования нескольких методов лечения. В ряде случаев использование нескольких терапевтических опций приводит к осложнениям, которые могут быть вызваны как терапией, так и естественным прогрессированием заболевания, это в совокупности препятствует реконвалесценции и повышению зрительных функций. При этом, по различным данным литературы, до 50% случаев ВПО без признаков прогрессирования не требовали активного лечения и находились под динамическим наблюдением.

Таким образом, требуется дальнейшее исследование механизмов развития ВПО и ассоциированных с ними осложнений. Необходимо создание единого алгоритма диагностики и лечения ВПО с применением оптимальной комбинации всех доступных технологий, воздействующих на разные «звенья» в патогенезе развития заболевания и его осложнений.

Вклад авторов в работу:
Ю.Б. Городецкая: сбор, анализ и обработка материала, написание текста, окончательное утверждение версии, подлежащей публикации.
А.А. Яровой: существенный вклад в концепцию и дизайн работы, редактирование, окончательное утверждение версии, подлежащей публикации.
И.М. Горшков: существенный вклад в концепцию и дизайн работы, редактирование, окончательное утверждение версии, подлежащей публикации.
Р.А. Логинов: сбор, анализ и обработка материала.

Authors' contribution:
Yu.B. Gorodetskaya: collection, analysis and processing of the material, writing, final approval of the version to be published.
A.A. Yarovoy: substantial contribution to conception and design work, editing, final approval of the version to be published.
I.M. Gorshkov: substantial contribution to conception and design work, editing, final approval of the version to be published.
R.A. Loginov: collection, analysis and processing of the material.

Финансирование: Авторы не получали конкретный грант на это исследование от какого-либо финансирующего агентства в государственном, коммерческом и некоммерческом секторах.
Авторство: Все авторы подтверждают, что они соответствуют действующим критериям авторства ICMJE.
Согласие пациента на публикацию: Письменного согласия на публикацию этого материала получено не было. Он не содержит никакой личной идентифицирующей информации.
Конфликт интересов: Отсутствует.
ORCID ID: Городецкая Ю.Б. 0000-0002-9203-5731

Funding: The authors have not declared a specific grant for this research from any funding agency in the public, commercial or not-for-profit sectors.
Authorship: All authors confirm that they meet the current ICMJE authorship criteria.
Patient consent for publication: No written consent was obtained for the publication of this material. It does not contain any personally identifying information.
Conflict of interest: There is no conflict of interest.
ORCID ID: Gorodetskaya Yu.B. 0000-0002-9203-5731

ЛИТЕРАТУРА

1. Shields JA, Decker WL, Sanborn GE, et al. Presumed acquired retinal hemangiomas. Ophthalmology. 1983;90: 1292–1300. doi: 10.1016/s0161-6420(83)34389-x
2. Henkind P, Morgan G. Peripheral retinal angioma with exudative retinopathy in adults (coat's lesion). Br J Ophthalmol. 1966;50(1): 2–11. doi: 10.1136/bjo.50.1.2
3. Shields CL, Shields JA, Barrett J, De Potter P. Vasoproliferative tumors of the ocular fundus. Classification and clinical manifestations in 103 patients. Arch Ophthalmol. 1995;113: 615–623. doi: 10.1001/archopht.1995.01100050083035
4. Medlock RD, Shields JA, Shields CL, Yarian DL, Beyrer CR. Retinal hemangioma-like lesions in eyes with retinitis pigmentosa. Retina. 1990;10(4): 274–277. doi: 10.1097/00006982-199010000-00009
5. Shields CL, Kaliki S, Al-Dahmash S, et al. Retinal vasoproliferative tumors: comparative clinical features of primary versus secondary tumors in 334 cases. JAMA Ophthalmol. 2013;131(3): 328–334. doi:10.1001/2013.jamaophthalmol.524
6. Barr CC, Rice TA, Michels RG. Angioma-like mass in a patient with retrolental fibroplasia. Am J Ophthalmol. 1980; 89(5): 647–650. doi: 10.1016/0002-9394(80)90281-0
7. Chow CC, Blair MP, Shapiro MJ. Acquired vasoproliferative retinal tumor: a late sequela of retinopathy of prematurity. Arch Ophthalmol. 2011;129(9): 1234–1235. doi: 10.1001/archophthalmol.2011.265
8. Lafaut BA, Meire F M, Leys AM, Dralands G, De Laey JJ. Vasoproliferative retinal tumors associated with peripheral chorioretinal scars in presumed congenital toxoplasmosis. Graefes Arch Clin Exp Ophthalmol. 1999;237(12): 1033–1038. doi: 10.1007/s004170050341
9. Mori K, Ohta K, Murata T. Vasoproliferative tumors of the retina secondary to ocular toxocariasis. Can J Ophthalmol. 2007;42(5): 758–759. doi: 10.3129/i07-137
10. Яровой А.А., Магарамов Д.А., Гаврилова Н.А., Логинов Р.А., Яровая В.А., Коробов Е.Н. Различные подходы к лечению вазопролиферативной опухоли и их результаты. Современные технологии лечения витреоретинальной патологии 2018: Сб. тезисов. М.; 2018: 145–147. [Yarovoy AA, Magaramov DA, Gavrilova NA, Loginov RA, Yarovaya VA, Korobov YeN. Various approaches to the treatment of vasoproliferative tumors and their results. Modern technologies of treatment of vitreoretinal pathology 2018: Collection of theses. M.; 2018: 145–147. (in Russ.)]
11. Gottlieb F, Fammartino JJ, Stratford TP, Brockhurst RJ. Retinal angiomatous mass: a complication of retinal detachment surgery. Retina. 1984;4: 152–157. doi: 10.1097/00006982-198400430-00004
12. Gray RH, Gregor ZJ. Acquired peripheral retinal telangiectasia after retinal surgery. Retina. 1994;14: 10–13. doi: 10.1097/00006982-199401000-00003
13. Tranos P, Clare G, Sullivan P. Vasoproliferative tumor of the retina after spontaneous reattachment of rhegmatogenous retinal detachment. Retina. 2006;26(4): 475–476. doi: 10.1097/01.iae.0000238541.21262.4b
14. Schwartz PL, Fastenberg DM, Shakin JL. Management of macular puckers associated with retinal angiomas. Ophthalmic Surg. 1990;21: 550–556. doi: 10.1136/bjo.55.7.451
15. Wachtlin J, Heimann H, Jandeck C, et al. Bilateral vasoproliferative retinal tumors with identical localization in a pair of monozygotic twins. Arch Ophthalmol. 2002;120: 860–862.
16. Irvine F, O'Donnell N, Kemp E, Lee WR. Retinal vasoproliferative tumors: surgical management and histological findings. Arch Ophthalmol. 2000;118(4): 563–569. doi: 10.1001/archopht.118.4.563
17. Smeets MH, Mooy CM, Baarsma GS, Mertens DE, Van Meurs JC. Histopathology of a vasoproliferative tumor of the ocular fundus. Retina. 1998;18(5): 470–472. doi: 10.1097/00006982-199805000-00016
18. Poole Perry LJ, Jakobiec FA, Zakha FR, et al. Reactive retinal astrocytic tumors (so–called vasoproliferative tumors): histopathologic, immunohistochemical, and genetic studies of four cases. Am J Ophthalmol. 2013;155: 593–608. doi: 10.1016/j.ajo.2013.03.016
19. Manjandavida FP, Shields CL, Kaliki S, et al. Cryotherapy-induced release of epiretinal membrane associated with retinal vasoproliferative tumor: analysis of 16 cases. Retina. 2014;34: 1644–1650.doi: 10.1097/iae.0000000000000137
20. Rennie I. G. Retinal vasoproliferative tumours. Eye. 2010; 24: 468–471. doi: 10.1038/eye.2009.305
21. Enzinger FM, Weiss SW. Benign tumors and tumorlike lesions of blood vessels. In: Enzinger FM, Weiss SW, eds. Soft Tissue Tumors. St. Louis: C.V. Mosby; 1995: 581–593.
22. Montgomery EA, Fetsch JF. Tumors and tumefactions of peripheral vessels. In: Stehbens WE, Lie Jt. Vascular pathology. London: Chapman & Hall Medical; 1995: 739–761.
23. Heimann H, Bornfeld N, Vij O, et al. Vasoproliferative tumours of the retina. Br J Ophthalmol. 2000; 84(10): 1162–1169. doi: 10.1136/bjo.84.10.1162
24. Garcia-Arumi J, Diestefano LN, Fonollosa A, Quijano C, Corcostegui B. Management of vision-threatening complications of vasoproliferative tumors of the retina. Ophthalmic Res. 2015;54(1): 34–40. doi: 10.1159/000430955
25. Laatikainen L, Immonen I, Summanen P. Peripheral retinal angioma like lesion and macular pucker. Am J Ophthalmol. 1989;108: 563–566. doi: 10.1016/0002-9394(89)90434-0
26. Machemer R. Peripheral retinal angioma like lesion and macular pucker. Am J Ophthalmol. 1988;105: 170–181. doi: 10.1016/s0002-9394(14)76006-4
27. Makdoumi K, Crafoord S. Vasoproliferative retinal tumours in a Swedish population. Acta Ophthalmol. 2011;89(1): 914. doi: 10.1111/j.1755-3768.2009.01662.x
28. Piñeiro-Ces A, Blanco-Teijeiro MJ, Mera-Yáñez MP, et al. Ultrasound diagnosis in vasoproliferative tumours of the ocular fundus. Arch Soc Esp Oftalmol. 2011;86: 247–53. doi.org/10.1016/j.oftale.2011.04.003
29. Tsui I, Jain A, Shah S, Schwartz SD, McCannel T. Ultrawidefield imaging of peripheral exudative hemorrhagic chorioretinopathy. Semin Ophthalmol. 2009;24(1): 25–28. doi: 10.1080/08820530802520178
30. Bechrakis NE, Foerster MH, Bornfeld N. Biopsy in indeterminate intraocular tumors. Ophthalmology. 2002;109(2): 235–242. doi: 10.1016/s0161-6420(01)00931-9
31. Кравченко И.З., Худяков А.Ю., Сорокин Е.Л. Пятилетний опыт и эффективность лечения вазопролиферативных опухолей сетчатки. Современные технологии лечения витреоретинальной патологии – 2017: Сб. тезисов. М.; 2017: 145–147. [Kravchenko IZ, Khudyakov AYu, Sorokin EL. Five-year experience and effectiveness of treatment of vasoproliferative retinal tumors. Modern technologies of treatment of vitreoretinal pathology-2017: Collection of theses M.; 2017: 145–147 (in Russ.)]
32. Schlesinger T, Appukuttan B, Hwang T, et al. Internal enbloc resection and genetic analysis of retinal capillary hemangioblastoma. Arch Ophthalmol. 2007;125(9): 1189–1193. doi: 10.1001/archopht.125.9.1189
33. Hussain RN, Jmor F, Damato B, et al. Verteporfin photodynamic therapy for the treatment of retinal vasoproliferative tumors. Ophthalmology. 2015;122: 2361–2363. doi: 10.1097/01.iae.0000238554.61165.fd
34. Marback EF, Guerra RL, de Oliveira Maia O. Jr, et al. Retinal vasoproliferative tumor. Arq Bras Oftalmol. 2013; 76: 200–203. doi: 10.1590/s0004-27492013000300016
35. Rogers C, Damato B, Kumar I, Heimann H. Intravitreal bevacizumab in the treatment of vasoproliferative retinal tumours. Eye. 2014;28: 968–973. doi: 10.1038/eye.2014.113
36. Saldanha MJ, Edrich C. Treatment of vasoproliferative tumors with photodynamic therapy. Ophthalmic Surg Lasers Imaging 2008;39:143–145. doi: 10.3928/15428877-20080301-13
37. Yeh S, Wilson DJ. Pars plana vitrectomy and endoresection of a retinal vasoproliferative tumor. Arch Ophthalmol. 2010;128(9): 1196–1199. doi: 10.1001/archophthalmol.2010.194
38. Casswell AG, Clifford-Jones R, Grewa IK, Gregor ZJ. Isolated retinal telangiectasis masses. Trans Ophthalmol Soc UK. 1986; 105(1): 94–99.
39. Campochiaro PA, Conway BP. Hemangiomalike masses of the retina. Arch Ophthalmol. 1988;106(10): 1409–1413. doi: 10.1001/archopht.1988.01060140573025
40. Damato B. Vasoproliferative retinal tumour. Br J Ophthalmol. 2006;90(4): 399–400. Comment on Br J Ophthalmol. 2006;90(4):447-50. doi: 10.1136/bjo.2005.086066
41. Tamura H, Miyamoto K, Kiryu J, et al. Intravitreal injection of corticosteroid attenuates leukostasis and vascular leakage in experimental diabetic retina. Invest Ophthalmol Vis Sci. 2005;46: 1440-1444. doi: 10.1167/iovs.04-0905
42. Krivosic V, Massin P, Desjardins L, Le Hoang P, Tadayoni R, Gaudric A. Management of idiopathic retinal vasoproliferative tumors by slit-lamp laser or endolaser photocoagulation. Am J Ophthalmol. 2014;158(1): 154–161. doi: 10.1016/j.ajo.2014.03.005
43. Сдобникова С.В., Сургуч В.К., Большунов А.В., Сосновский В.В., Троицкая Н.А. Комбинированная транссклеральная и транспупиллярная термотерапия при больших вазопролиферативных опухолях сетчатки. Вестник офтальмологии. 2014;1: 85–90. [Sdobnikova SV, Surguch VK, Troitskaia NA. Combined transscleral and transpupillary thermotherapy in large vasoproliferative retinal tumors. The Russian Annals of Ophthalmology. 2014;1: 85–90 (in Russ.)]
44. Юнина М.А., Педанова Е.К., Крыль Л.А. Первые результаты фокальной лазеркоагуляции реактивной ретинальной астроцитарной опухоли. Современные технологии в офтальмологии. 2015.3: 194–195. [Yunina MA, Pedanova EK, Kryl' LA.The first results of focal laser coagulation of a reactive retinal astrocytic tumor. Modern technologies in ophthalmology.2015;3: 194–195. (In Russ.)]
45. Boixadera A, Garcia Arumi J, Martinez Castillo V, Encinas JL, Elizalde J, Blanco Mateos G, et al. Prospective clinical trial evaluating the efficacy of photodynamic therapy for symptomatic circumscribed choroidal hemangioma. Ophthalmology. 2009;116(1): 1005.e1. doi: 10.1016/j.ophtha.2008.08.029
46. Heimann H, Bornfeld N, Vij O, Coupland SE, Bechrakis NE, Kellner U, Foerster MH. Vasoproliferative tumours of the retina. Br J Ophthalmol. 2000;84: 1162–1169. doi: 10.1136/bjo.84.10.1162
47. Laqua H, Wessing A. Peripheral retinal telangiectasis in adults simulating a vascular tumor or melanoma. Ophthalmology. 1983;90: 1284–1291. doi: 10.1016/s0161-6420(83)34390-6
48. Rodrigues LD, Serracarbassa LL, Rosa H, Nakashima Y, Serracarbassa PD. Tumor vasoproliferativo associado a tuberculose ocular presumida: relato de caso. Arq Bras Oftalmol. 2007;70(3): 527–531. [Rodrigues LD, Serracarbassa LL, Rosa H, Nakashima Y, Serracarbassa PD. Vasoproliferative tumor associated with presumed ocular tuberculosis: case report. Arq Bras Oftalmol. 2007;70(3): 527–531. (in Portug.)] doi: 10.1590/s0004-27492007000300025
49. Anastassiou G, Bornfeld N, Schueler AO, et al. Ruthenium-106 plaque brachytherapy for symptomatic vasoproliferative tumours of the retina. Br J Ophthalmol. 2006;90(4): 447–450. doi: 10.1136/bjo.2005.081422
50. Smith J, Steel D. The surgical management of vasoproliferative tumours. Ophthalmologica. 2011;226(Suppl 1): 42–45. doi: 10.1159/000328209
51. Cohen VM, Shields CL, Demirci H, Shields JA. Iodine I125 plaque radiotherapy for vasoproliferative tumors of the retina in 30 eyes. Arch Ophthalmol. 2008;126(9): 1245–1251. doi: 10.1001/archopht.126.9.1245
52. Oberstein SY, Byun J, Herrera D, et al. Cell proliferation in human epiretinal membranes: characterization of cell types and correlation with disease condition and duration. Mol Vis. 2011; 17:1794–1805.
53. Shankar P, Bradshaw SE, Ang A, Rennie IG, Snead DR, Snead MP. Vascularised epiretinal membrane associated with vasoproliferative tumour. Eye (Lond). 2007;21(7):1003-4. doi: 10.1038/sj.eye.6702800
54. Snead DR, James S, Snead MP. Pathological changes in the vitreoretinal junction 1: epiretinal membrane formation. Eye (Lond). 2008;22: 550–556. doi: 10.1038/eye.2008.36

55. Hiscott P, Mudhar H. Is vasoproliferative tumor (reactive retinal glioangiosis) part of the spectrum of proliferative vitreoretinopathy? Eye (Lond). 2009;23: 1851–1858. doi: 10.1038/eye.2008.351

56. Zhao F, Gandorfer A, Haritoglou C, et al. Epiretinal cell proliferation in macular pucker and vitreomacular traction syndrome: analysis of flatmounted internal limiting membrane specimens. Retina. 2013;33: 77e88. doi: 10.1097/iae.0b013e3182602087

57. Huang YM, Chen SJ. Clinical characters and treatments of retinal vasoproliferative tumors. Taiwan J Ophthalmol. 2016;6: 85–88. doi: 10.1016/j.tjo.2016.04.003

58. Castro-Navarro V, Saktanasate J, Say EA, Chiang A, Shields CL. Role of pars plana vitrectomy and membrane peel in vitreomacular traction associated with retinal vasoproliferative tumors. Oman J Ophthalmol. 2016;9(3): 167–169. doi: 10.4103/0974-620x.192280

59. Линник Л.Ф., Легошин В.А., Шигина Н.А. Экспериментальное обоснование микрохирургического интраокулярного удаления опухолей сосудистой оболочки в сочетании с лазеркоагуляцией. В кн.: Лазерные методы лечения и ангиографического исследования в офтальмологии. Сб. научн. тр. М.; 1983: 78–81. [Linnik LF, Legoshin VA, Shigina NA. Experimental substantiation of microsurgical intraocular removal of vascular wall tumors in combination with laser coagulation. In: Laser methods of treatment and angiographic research in ophthalmology. Collection of scientific works. M.; 1983: 78–81 (In Russ.)]

60. Damato B, Groenewald C, McGalliard J, Wong D. Endoresection of choroidal melanoma. Br J Ophthalmol. 1998;82(3): 213–218. doi: 10.1136/bjo.82.3.213

61. Karkhaneh R, Chams H, Amoli FA, et al. Longterm surgical outcome of posterior choroidal melanoma treated by endoresection. Retina. 2007;27(7): 908–914. doi: 10.1097/iae.0b013e31802fa2db

62. Kreusel KM, Bechrakis NE, Neumann HP, Foerster MH. Pars plana vitrectomy for juxtapapillary capillary retinal angioma. Am J Ophthalmol. 2006;141(3): 587–589. doi: 10.1016/j.ajo.2005.10.014

63. Gibran SK. Transvitreal endoresection for vasoproliferative retinal tumours. Clin Experiment Ophthalmol. 2008;36(8): 7126. doi: 10.1111/j.1442-9071.2008.01880.x

64. Saito W, Kase S, Fujiya A, Dong Z, Noda K, Ishida S. Expression of vascular endothelial growth factor and intravitreal anti-VEGF therapy with bevacizumab in vasoproliferative retinal tumors. Retina. 2013;33: 1959–1967. doi: 10.1097/iae.0b013e3182923490

65. Japiassu RM, Brasil OFM, Cunha AL, de Souza EC. Regression of vasoproliferative tumor with systemic infliximab. Ophthalmic Surg Lasers Imaging. 2008; 39: 348–349. doi: 10.3928/15428877-20080701-09

Поступила: 29.01.2021
Переработана: 15.03.2021
Принята к печати: 22.05.2021

Originally received: 29.01.2021
Final revision: 15.03.2021
Accepted: 22.05.2021

ФГАУ «НМИЦ «МНТК «МИКРОХИРУРГИЯ ГЛАЗА» ИМ. АКАД. С.Н. ФЕДОРОВА» МИНЗДРАВА РОССИИ

ОБЩЕРОССИЙСКАЯ ОБЩЕСТВЕННАЯ ОРГАНИЗАЦИЯ «ОБЩЕСТВО ОФТАЛЬМОЛОГОВ РОССИИ»

30 СЕНТЯБРЯ – 2 ОКТЯБРЯ 2021
МОСКВА, ЦЕНТР МЕЖДУНАРОДНОЙ ТОРГОВЛИ

21-й ВСЕРОССИЙСКИЙ НАУЧНО-ПРАКТИЧЕСКИЙ КОНГРЕСС С МЕЖДУНАРОДНЫМ УЧАСТИЕМ

«СОВРЕМЕННЫЕ ТЕХНОЛОГИИ КАТАРАКТАЛЬНОЙ, РЕФРАКЦИОННОЙ И РОГОВИЧНОЙ ХИРУРГИИ»

КЛЮЧЕВЫЕ ТЕМАТИКИ:

- Вопросы организации офтальмологической помощи пациентам с возрастной и осложненной катарактой;
- Фармакологическое сопровождение катарактальной и кераторефракционной хирургии;
- Мультифокальные и торические интраокулярные линзы;
- Особенности хирургии катаракты и интраокулярной коррекций афакии в осложненных ситуациях;
- Интерактивный разбор сложных клинических случаев;
- Фемтосекундная хирургия катаракты;
- Особенности коррекции аметропий в детском возрасте;
- Разбор сложных клинических случаев из практики катарактального, роговичного и рефракционного хирургов;
- Рефракционные эксимерлазерные вмешательства: индивидуализированная абляция, Фемтосекундные лазеры для коррекции аномалий рефракции;
- Экспертные советы по разработке клинических рекомендаций;
- Клиническая аберрометрия в диагностике и рефракционной хирургии;
- Коррекция индуцированных аметропий;
- Новое оборудование для катарактальной и рефракционной хирургии;
- «Живая» хирургия.

МАТЕРИАЛЫ ПРИНИМАЮТСЯ ДО: 23 ИЮЛЯ 2021

Принимаются статьи для публикации в журнале «Современные технологии в офтальмологии»

ПО ВОПРОСАМ УЧАСТИЯ ВЫ МОЖЕТЕ ОБРАЩАТЬСЯ:

Тел.: +7 (905) 738-66-41
E-mail: info@oor.ru

ПОДРОБНАЯ ИНФОРМАЦИЯ И РЕГИСТРАЦИЯ:

cataract-congress.ru