УДК 617.735-006.487-089
DOI: https://doi.org/10.25276/0235-4160-2021-3-65-70

Результаты хирургии катаракты у детей с ретинобластомой

А.А. Яровой, В.А. Яровая, И.Г. Осокин, Е.С. Котова, Д.П. Володин
ФГАУ «НМИЦ «МНТК «Микрохирургия глаза» им. акад. С.Н. Федорова» Минздрава России, Москва

РЕФЕРАТ

Цель. Представить собственные результаты хирургии катаракты (ХК) у детей с ретинобластомой (РБ). **Материал и методы.** В период с 2012 по 2020 г. ХК при РБ проведена у 21 детей (22 глаза) в возрасте от 28 до 155 месяцев (средний – 65 мес.). Опухоли группы B имели место в 2 случаях, группы C – в 4, группы D – в 14, группы E – в 1. В 8 случаях катаракта имела место на единственном глазу. У 18 пациентов наблюдалась заднекапсулярная катаракта, у 3 – полная. Во всех случаях наличие катаракты затрудняло оценку состояния опухоли в динамике. Всем детям перед проведением хирургии катаракты (ХК) проводилась системная полихимиотерапия (ПХТ), у части из них также проводились селективная интраартериальная химиотерапия (СИАХТ), интравитреальная химиотерапия (ИВХТ), дистанционная лучевая терапия (ДЛТ), стереотаксическая радиохирургия «Гамма-нож» (СТРХ) и локальные виды лечения (брахитерапия, транспупиллярная термотерапия, криодеструкция). На момент проведения ХК во всех случаях признаки прогрессии опухоли отсутствовали. Интервал между подтверждением полной регрессии опухоли и проведением ХК составил от 6 до 75 месяцев (в среднем 23 мес.). **Результаты.** Во всех глазах достигнута полная прозрачность оптических сред. Осложнений после проведения ХК не наблюдалось ни у одного пациента. У 12 пациентов из 21 отмечено улучшение остроты зрения (ОЗ), у остальных – в силу возраста определить ОЗ не удалось. Признаков рецидива и/или диссеминации РБ после проведенной ХК при сроках наблюдения от 3 до 60 месяцев (в среднем 29 мес.) не отмечено. **Заключение.** Собственный опыт ХК у детей с полной регрессией РБ показал себя безопасным и эффективным способом улучшения зрительных функций и достижения прозрачности оптических сред у детей с РБ.

Ключевые слова: *ретинобластома, хирургия катаракты, офтальмоонкология, функциональные результаты* ■

Для цитирования: Яровой А.А., Яровая В.А., Осокин И.Г., Котова Е.С., Володин Д.П. Результаты хирургии катаракты у детей с ретинобластомой. Офтальмохирургия. 2021;3: 65–70. https://doi.org/10.25276/0235-4160-2021-3-65-70:

ABSTRACT

Results of cataract surgery in children with retinoblastoma

A.A. Yarovoy, V.A. Yarovaya, I.G. Osokin, E.S. Kotova, D.P. Volodin
The S. Fyodorov Eye Microsurgery Federal State Institution, Moscow, Russian Federation

Purpose. To present results of cataract surgery in children with retinoblastoma. **Material and methods.** Within the period from 2012 to 2020, cataract surgery was performed in 21 children (22 eyes) with retinoblastoma aged 28 to 155 months (average – 65 months). Tumors of group B occurred in 2 cases, group C – in 4, group D – in 14, group E – in 1. In 8 cases, cataract occurred in a single eye. Posterior capsular cataract was observed in 18 patients, total – in 3. In all cases, the presence of cataract impeded the control of the tumor. Before cataract surgery all children underwent systemic chemotherapy, some of them also underwent intra-arterial and/or intravitreal chemotherapy, external beam radiotherapy, Gamma Knife stereotactic radiosurgery and local treatment modalities (episcleral plaque brachytherapy, thermotherapy, cryotherapy). There were no signs of tumor progression in all cases at the time of cataract surgery. The mean interval between complete tumor regression and cataract surgery was 23 months (range 6–75 months). **Results.** Full transparency of optical media was achieved in all eyes after surgery. No intraoperative and postoperative complications occurred. The final visual acuity was improved in 12 eyes, in the rest visual acuity could not be determined due to age. There were no signs of tumor recurrence or metastases in mean follow-up after surgery of 29 months (range 3–60). **Conclusion.** Our experience of cataract surgery in children with complete regression of retinoblastoma was proved to be a safe and effective way to improve visual functions and achieve transparency of optical media.

Key words: *retinoblastoma, cataract surgery, ophtalmooncology, functional results* ■

For quoting: Yarovoy A.A., Yarovaya V.A., Osokin I.G., Kotova E.S., Volodin D.P. Results of cataract surgery in children with retinoblastoma. Fyodorov Journal of Ophthalmic Surgery. 2021;3: 65–70. https://doi.org/10.25276/0235-4160-2021-3-65-70.

(cc) BY 4.0

АКТУАЛЬНОСТЬ

Ретинобластома (РБ) – наиболее распространенная внутриглазная злокачественная опухоль у детей [1, 2]. Несмотря на то что показатели выживаемости в развитых странах достигли достаточно высокого уровня (свыше 95%), сохранение глаза и высоких зрительных функций остается трудной задачей [3–5].

Применение современных методов органосохраняющего лечения зачастую позволяет добиться полной регрессии опухоли. Однако использование селективной интраартериальной химиотерапии (СИАХТ) [6], интравитреальной химиотерапии (ИВХТ) [7], а также методов лучевой терапии, таких как дистанционная лучевая терапия (ДЛТ) и брахитерапия (БТ), нередко вызывает осложнения со стороны глаза, одним из которых является осложненная катаракта, развивающаяся, как правило, через 1–3 года после лечения [8]. Частота формирования катаракты после проведения ДЛТ составляет от 75 до 100% [9], после БТ – до 31% [10].

Наличие клинически значимого помутнения хрусталика затрудняет осмотр глубжележащих сред, не позволяя адекватно оценивать состояние опухоли в динамике. Кроме того, катаракта нарушает процесс формирования зрительных функций у детей раннего возраста, приводя к развитию обскурационной амблиопии, что особенно важно в случае единственного глаза у ребенка [11]. Это обусловливает необходимость удаления помутневшего хрусталика в наиболее ранние сроки. Вместе с тем, учитывая высокую злокачественность РБ, любые интраокулярные вмешательства сопряжены с высоким риском экстраокулярного распространения опухоли, что требует тщательной оценки состояния опухоли в динамике и уверенности в стабильности ремиссии [12].

Исследований в отечественной офтальмологии, посвященных хирургии катаракты (ХК) у детей с РБ, не найдено.

ЦЕЛЬ

Представить собственные результаты ХК у детей с РБ.

МАТЕРИАЛ И МЕТОДЫ

В период с 2012 по 2020 г. в ФГАУ «НМИЦ «МНТК «Микрохирургия глаза» им. акад. С.Н. Федорова» Минздрава России ХК при РБ проведена у 21 детей (22 глаза), возраст которых на момент лечения варьировал от 28 до 155 месяцев (средний 65 мес.). Острота зрения (ОЗ) до лечения варьировалась от светоощущения до 0,2.

Бинокулярная форма РБ наблюдалась у 16 пациентов, монокулярная – у 5. В 8 случаях катаракта имела место на единственном глазу. ХК выполнялась у детей, имевших РБ групп B (n=2), C (n=4), D (n=14), E (n=1). У 18 пациентов наблюдалась заднекапсулярная катаракта, у 3 – полная. Во всех случаях наличие катаракты затрудняло оценку состояния опухоли в динамике.

На первом этапе лечения все пациенты получали системную полихимиотерапию (ПХТ) (винкристин, этопозид, карбоплатин по двухкомпонентной или трехкомпонентной схеме, 5 пациентов также получали ифосфамид и доксорубицин в качестве препаратов второй линии) и/или СИАХТ (от 1 до 5 курсов на один глаз, в среднем 2–3 курса), а также ИВХТ (от 1 до 12 курсов на один глаза, в среднем 4–5 курса) в случаях наличия опухолевых отсевов в витреальной полости. В 11 случаях использовались локальные виды лечения: диод-лазерная транспупиллярная термотерапия (n=8), криодеструкция (n=5), БТ (n=7), а также их сочетание.

При невозможности проведения либо неэффективности ПХТ или локальных методов лечения как альтернативы энуклеации у 5 пациентов проведена стереотаксическая радиохирургия «Гамма-нож», у 8 – ДЛТ. 4 пациентам за 1 год до ХК выполнялась витрэктомия по поводу гемофтальма.

У всех пациентов, которым проводилось локальное органосохраняющее лечение, ХК проводилась в сроки от 11 до 52 месяцев (в среднем 26) после его окончания.

На момент проведения ХК во всех случаях признаки прогрессии опухоли отсутствовали, что подтверждалось при проведении ультразвукового исследования в В-режиме с оценкой состояния очагов в динамике и магнитно-резонансной томографии глазниц с контрастированием.

Интервал между клиническим и инструментальным подтверждением полной регрессии опухоли и проведением ХК составил от 6 до 75 месяцев (в среднем 23 мес.).

17 пациентам выполнялась факоаспирация катаракты с имплантацией интраокулярной линзы (ИОЛ). У 1 пациента с РБ была выполнена факоаспирация катаракты без имплантации ИОЛ. В 2 случаях хирургическое вмешательство включало в себя ленсэктомию в сочетании с витрэктомией. У 1 пациента проведение факоаспирации катаракты с имплантацией ИОЛ сочеталось с ревизией витреальной полости и эндотампонадой перфторорганическими соединениями, силиконовым маслом и эндолазеркоагуляцией сетчатки.

Хирургическое вмешательство во всех случаях выполнялось в условиях общей анестезии. Для расчета ИОЛ всем пациентам после интубации выполнялись биометрия и офтальмометрия, расчет осуществлялся без поправки на возраст по формулам SRK-T, Hoffer и Holladay, после чего

Для корреспонденции:
Володин Денис Павлович, врач-ординатор
ORCID ID: 0000-0002-3660-7803. E-mail: volodin.den2016@yandex.ru

For correspondence:
Denis Volodin, resident doctor
ORCID ID: 0000-0002-3660-7803. E-mail: volodin.den2016@yandex.ru

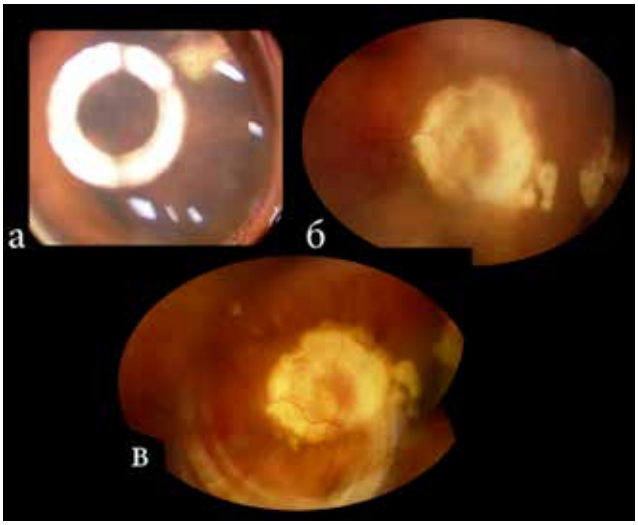

Рис. 1. Фото переднего отдела глаза (а) и глазного дна пациентки Г. с заднекапсулярной катарактой до (б) и после (в) хирургии катаракты

Fig. 1. Photo of the anterior segment of the eye (a) and the fundus of patient G. with posterior supcapsular cataract before (б) and after (в) cataract surgery

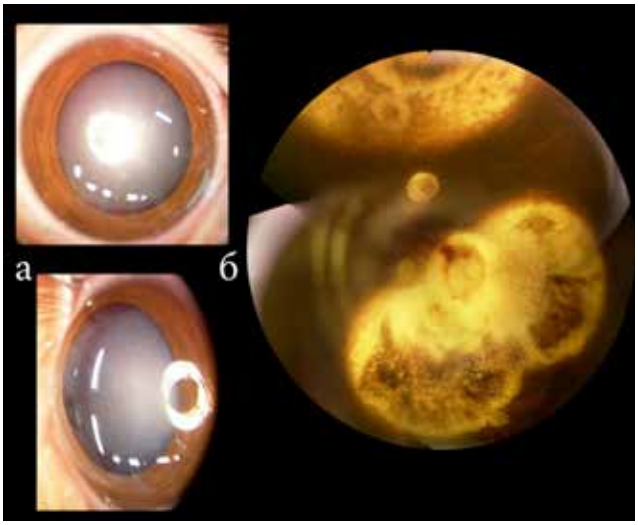

Рис. 2. Фото переднего отдела глаза пациента К. с полной катарактой до хирургии катаракты (а) и фото глазного дна после хирургии катаракты (б)

Fig. 2. Photo of the anterior segment of the eye of patient K. with total cataract before cataract surgery (a) and fundus photo (б) after cataract surgery

выбиралась ИОЛ с оптимальными параметрами. Длина передне-задней оси в среднем составила 21,1 мм (от 19,90 до 24,30 мм). Оптическая сила имплантируемых ИОЛ варьировала от 21 до 38 дптр (в среднем 24 дптр).

Удаление катаракты выполнялось методом факоаспирации по стандартной технологии. До проведения хирургического вмешательства особое внимание уделялось достижению адекватного мидриаза путем трехкратной инстилляции тропикамида 0,5%. Выполнялись два манипуляционных парацентеза на 10 и 14 часах одноразовым металлическим лезвием MVR 20. Для тампонады передней камеры использовался комбинированный дисперсивно-когезивный вискоэластик. Передний круговой непрерывный капсулорексис выполнялся с помощью цангового пинцета. Особенностью его проведения, помимо высокой эластичности структур, тенденции к увеличению диаметра отверстия, необходимости радиального направления натяжения, явилось наличие частичного фиброза передней капсулы, что в ряде случаев потребовало использования цанговых эндовитреальных ножниц 25G. Удаление хрусталиковых масс выполнялось с помощью ирригации/аспирации с использованием стандартных параметров без каких-либо особенностей. Операцию заканчивали внутрикапсульной имплантацией заднекамерной монофокальной моноблоковой ИОЛ через дополнительный разрез 2,2 мм без вскрытия задней капсулы хрусталика.

После хирургического вмешательства всем детям проводили осмотр глазного дна в условиях медикаментозного сна на широкоугольной камере RetCam 3 в сроки через одну неделю и далее регулярно с интервалами в 2–3 месяца.

Статистическая обработка данных осуществлялась в программе Excel.

РЕЗУЛЬТАТЫ

Ни в одном случае интраоперационных осложнений не наблюдалось, признаков активной РБ также не было выявлено. Во всех глазах достигнута полная прозрачность оптических сред *(рис. 1, 2)*. Осложнений после проведения интраокулярной хирургии не наблюдалось ни у одного пациента. У 12 пациентов из 21 отмечено улучшение ОЗ *(таблица)*. В 9 случаях не удалось оценить ОЗ ввиду раннего возраста ребенка. У 5 пациентов после проведения ХК была диагностирована вторичная катаракта. Двум пациентам спустя 6 месяцев после ХК проведена YAG-лазерная дисцизия вторичной катаракты, 3 пациентам спустя 12 месяцев выполнена микроинвазивная капсулэктомия и передняя витрэктомия.

Признаков интра- или экстраокулярного распространения опухоли, а также диссеминации РБ при сроках наблюдения после проведенной ХК от 3 до 60 месяцев (в среднем 29 мес.) не отмечено.

ОБСУЖДЕНИЕ

Применение химиотерапевтических и лучевых методов лечения зачастую необходимо для достижения полной регрессии РБ. При этом такие виды лечения, как ДЛТ, БТ, СИАХТ и ИВХТ, способны вызывать ряд осложнений, одним из которых является катаракта [6, 7, 10, 13]. Лучевая терапия считается основной причиной развития

Таблица

Характеристика пациентов с ретинобластомой, прооперированных по поводу катаракты

Table.

Characteristic of patients with retinoblastoma, which underwent cataract surgery

Пациент/глаз Patient/eye	Возраст на момент ХК, мес. Age at treatment, mo	Монокулярная – 1/Бинокулярная – 2 РБ Unilatera- 1/bilatera- 2 RB	Единственный глаз The only eye	Стадирование по группам ICRB* Group	Предшествующее лечение Previous treatment	Тип катаракты Type of cataract	Острота зрения до ХК Visual acuity before cataract surgery	Острота зрения после ХК Visual acuity after cataract surgery	Срок наблюдения после ХК, мес. Follow-up after cataract surgery, mo
1	79	1		D	ПХТ, ДЛТ Chemotherapy, EBRT*	Заднекапсулярная Posterior subcapsular	Счет пальцев у лица Counting fingers	0,025	59
2	65	2	Да Yes	D	ПХТ, ДЛТ, БТ, ТТТ Chemotherapy, EBRT, BT*, TTT*	Заднекапсулярная Posterior subcapsular	0,05	0,1	40
3	111	2	Да Yes	D	ПХТ, ИВХТ, ДЛТ, БТ, ТТТ Chemotherapy, IVitC*, EBRT, BT, TTT	Заднекапсулярная Posterior subcapsular	0,03	0,3	12
4	60	1		D	ПХТ, СИАХТ, ИВХТ, СТРХ «Гамма-нож» Chemotherapy, IAC*, IVitC, GKRS*	Заднекапсулярная Posterior subcapsular	Счет пальцев у лица Counting fingers	0,01	18
5	66	1		D	ПХТ, СИАХТ, ИВХТ, СТРХ «Гамма-нож» Chemotherapy, IAC, IVitC, GKRS	Заднекапсулярная Posterior subcapsular	Светоощущение Light Perception	0,03	37
6	83	2	Да Yes	C	ПХТ, СИАХТ, ИВХТ, ДЛТ Chemotherapy, IAC, IVitC, EBRT	Заднекапсулярная Posterior subcapsular	0,15	0,3	37
7	62	2	Да Yes	B	ПХТ, ДЛТ, БТ, ТТТ Chemotherapy, EBRT, BT, TTT	Заднекапсулярная Posterior subcapsular	Счет пальцев у лица Counting fingers	0,1	60
8	70	2	Да Yes	C	ПХТ, СИАХТ, ИВХТ, БТ Chemotherapy, IAC, IVitC, BT	Заднекапсулярная Posterior subcapsular	0,1	0,5	52
9	86	2		D	ПХТ, ДЛТ Chemotherapy, EBRT	Заднекапсулярная Posterior subcapsular	0,03	0,1	39
10	51	2	Да Yes	C	ПХТ, ИВХТ, ДЛТ, БТ, КД Chemotherapy, IVitC, EBRT, BT, Cryotherapy	Полная Total	Светоощущение Light Perception	0,15	37
11	39	2		D	ПХТ, СИАХТ, ИВХТ Chemotherapy, IAC, IVitC	Заднекапсулярная Posterior subcapsular	Светоощущение Light Perception	Счет пальцев у лица Counting fingers	30
12	155	1		D	ПХТ, СИАХТ, ИВХТ, СТРХ «Гамма-нож» Chemotherapy, IAC, IVitC, GKRS	Заднекапсулярная Posterior subcapsular	0,03	0,1	3

Примечание: *ICRB – International Classification of Retinoblastoma (Международная классификация ретинобластомы); ПХТ – полихимиотерапия; ДЛТ – дистанционная лучевая терапия; БТ – брахитерапия; КД – криодеструкция; ТТТ – транспупиллярная термотерапия; СИАХТ – селективная интраартериальная химиотерапия; ИВХТ – интравитреальная химиотерапия; СТРХ «Гамма-нож» – стереотаксическая радиохирургия «Гамма-нож».

Note: *ICRB – International Classification of Retinoblastoma; EBRT – external beam radiation therapy; BT – brachytherapy; TTT – Thermotherapy, IVitC – intravitreal chemotherapy; IAC – intra-arterial chemotherapy; GKRS – Gamma Knife stereotactic radiosurgery.

катаракты у детей с РБ. Несмотря на это, катаракта при РБ может формироваться и без предшествующего лечения [8, 14].

Интраокулярная хирургия у детей с РБ, даже при наличии стойкой и полной регрессии опухоли после проведения локального и химиотерапевтического лечения, является сложной задачей для офтальмохирургов, так как сопряжена с риском местной диссеминации опухоли во время оперативного вмешательства [12]. В настоящее время в зарубежной литературе имеется крайне мало публикаций, посвященных данной проблеме, а в отечественной литературе таких публикаций не найдено. В наиболее крупных исследованиях описаны случаи рецидива РБ после проведения интраокулярной хирургии. Так, H.L. Brooks и соавт. сообщали о 3 случаях рецидива РБ из 38 пациентов (7,8%) со средним сроком наблюдения 72 месяца [15], S.G. Honavar и соавт. – о 5 случаях рецидива опухоли из 25 (20%) (средний срок наблюдения 26 мес.) [12], D.M. Moshfegi и соавт. представили 1 случай рецидива из 4 (25%) (средний срок наблюдения 163 мес.) [16].

В данной работе нами проанализированы результаты ХК у 21 пациента с РБ. У всех пациентов достигнута полная прозрачность оптических сред и восстановлена возможность оценки состояния опухоли в динамике. У 12 из них улучшилась ОЗ, у остальных в силу возраста ОЗ определить не удалось. Несмотря на это, необходимо отметить характерные особенности офтальмоскопии на глазах с артифакией у детей с РБ: наличие ИОЛ сопровождается присутствием концентрических гиперрефлектирующих световых рефлексов, которые не нарушают прозрачность оптических сред, однако требуют определенного навыка и более тщательного осмотра глазного дна у детей с РБ.

ХК после полной регрессии опухоли не была ассоциирована с рецидивом опухоли или ее метастазированием со средним сроком наблюдением 29 месяцев.

У 3 пациентов в нашем исследовании проведение хирургии катаракты сочеталось с витреоретинальным вмешательством. Ни у одного пациента не было отмечено случаев рецидива и/или диссеминации РБ при сроках наблюдения после проведенной ХК от 7 до 60 месяцев (в среднем 29 мес.). Однако, по данным ряда авторов, проведение витреоретинальной хирургии на глазах с РБ имеет более высокий риск рецидива, по сравнению с ХК. Так, в исследовании S.G. Honovar и соавт. процент рецидива РБ у пациентов, которым выполнялась ХК, составил 25%, в то время как при проведении эписклерального пломбирования у всех пациентов был выявлен рецидив опухоли. В группе пациентов, которым выполнялась витрэктомия, процент рецидива РБ составил 20%, при этом также у 20% пациентов со средним сроком наблюдения 26 месяцев обнаруживались отдаленные метастазы [12]. Несмотря на риски диссеминации РБ, проведение витреоретинальной хирургии в определенных клинических ситуациях является необходимым и оправданным. В связи с этим важным условием безопасности проведения интраокулярной хирургии является достижение стойкой и полной ремиссии РБ. При отсутствии уверенности в наличии стойкой ремиссии и/или наличии жизнеспособных опухолевых очагов и при этом необходимости проведения витреоретинальной хирургии, как по нашим данным, так и ряда других исследований, выполнение витрэктомии одномоментно с ирригацией мелфалана позволяет уменьшить риски местной диссеминации и рецидива РБ [17–20].

Средний интервал между документальным подтверждением клинически полной регрессии опухоли и проведением ХК в нашем исследовании составил 23 месяца. Проведенные ранее работы свидетельствовали о том, что данный интервал должен быть не менее 16 месяцев для предотвращения рецидива РБ после проведения интраокулярной хирургии [13, 21].

Важным аспектом ХК у детей является сохранение целостности задней капсулы хрусталика, так как она служит естественным барьером для проникновения опухолевых масс в передний отдел глазного яблока [22, 23]. При том что в детской практике задний капсулорексис и передняя витрэктомия довольно часто проводятся первично во избежание формирования вторичной катаракты, ряд авторов отмечают, что проведение указанных хирургических манипуляций является относительно безопасным и не повышает риск рецидива РБ [24]. В нашем исследовании отсроченная YAG-лазерная дисцизия вторичной катаракты выполнялась у 2 пациентов через 6 месяцев и не была ассоциирована с рецидивом опухоли. Проведение микроинвазивной капсулэктомии с передней витрэктомии в 3 случаях также не сопровождалось прогрессией РБ.

ЗАКЛЮЧЕНИЕ

Собственный опыт хирургического лечения катаракты у детей с подтвержденной полной регрессией РБ свидетельствует о том, что ХК является достаточно безопасным, эффективным и в ряде случаев необходимым способом улучшения зрительных функций и достижения прозрачности оптических сред. Однако при проведении интраокулярной хирургии у детей с РБ сохраняются потенциальные риски и ХК должна проводиться только в клинически обоснованных ситуациях, при наличии значимого помутнения хрусталика, в особенности на единственном, либо единственно зрячем глазу при условии стойкой и полной регрессии опухоли.

Вклад авторов в работу:
А.А. Яровой: существенный вклад в концепцию и дизайн работы, редактирование, окончательное утверждение версии, подлежащей публикации.
В.А. Яровая: существенный вклад в концепцию и дизайн работы, сбор анализ и обработка материала.
И.Г. Осокин: существенный вклад в концепцию и дизайн работы, редактирование.
Е.С. Котова: сбор, анализ и обработка материала, статистическая обработка данных.
Д.П. Володин: сбор, анализ и обработка материала, статистическая обработка данных, написание текста.

Authors contribution:
A.A. Yarovoy: substantial contribution to conception and design work, editing, final approval of the version to be published.
V.A. Yarovaya: substantial contribution to conception and design work, a collection of analysis and processing of the material.
I.G. Osokin: substantial contribution to conception and design work, editing.
E.S. Kotova: collection, analysis and processing of statistical data processing.
D.P. Volodin: the collection, analysis and processing of the material, statistical analysis of data, writing of the text.

Финансирование: Авторы не получали конкретный грант на это исследование от какого-либо финансирующего агентства в государственном, коммерческом и некоммерческом секторах.
Авторство: Все авторы подтверждают, что они соответствуют действующим критериям авторства ICMJE.
Согласие пациента на публикацию: Письменного согласия на публикацию этого материала получено не было. Он не содержит никакой личной идентифицирующей информации.
Конфликт интересов: Отсутствует.
ORCID ID: Володин Д.П. 0000-0002-3660-7803

Funding: The authors have not declared a specific grant for this research from any funding agency in the public, commercial, or not-for-profit sectors.
Authorship: All authors confirm that they meet the current ICMJE authorship criteria.
Patient consent for publication: No written consent was obtained for the publication of this material. It does not contain any personally identifying information.
Conflict of interest: There is no conflict of interest.
ORCID ID: Volodin D.P. 0000-0002-3660-7803

ЛИТЕРАТУРА

1. Rao R, Honavar SG. Retinoblastoma. Indian J Pediatr. 2017;16;84(12): 937–944. doi: 10.1007/s12098-017-2395-0
2. Ушакова Т.Л. Современные подходы к лечению ретинобластомы. Вестник РОНЦ им. Н.Н. Блохина РАМН. 2011;22(2). [Ushakova TL. Modern approaches to the treatment of retinoblastoma. Journal of N.N. Blokhin Russian Cancer Research Center RAMS. 2011;22(2). (In Russ.)]
3. Fabian ID, Abdallah E, Abdullahi SU, Abdulqader RA, Boubacar SA, Ademola-Popoola DS, Adio A, Afshar AR, Aggarwal P, Aghaji AE, Ahmad A. Global retinoblastoma presentation and analysis by national income level. JAMA Oncol. 2020;6(5): 685. doi: 10.1001/jamaoncol.2019.6716
4. Fernandes AG, Pollock BD, Rabito FA. Retinoblastoma in the United States: A 40-year incidence and survival analysis. J Pediatr Ophthalmol Strabismus. 2018;55(3): 182–188. doi: 10.3928/01913913-20171116-03
5. MacCarthy A, Birch JM, Draper GJ, Hungerford JL, Kingston JE, Kroll ME, Stiller CA, Vincent TJ, Murphy MF. Retinoblastoma: treatment and survival in Great Britain 1963 to 2002. Br J Ophthalmol. 2009;93(1): 38–39. doi: 10.1136/bjo.2008.139626
6. Chen Q, Zhang B, Dong Y, Mo X, Zhang L, Xia J, Zhang J, Zhang S. Intra-arterial chemotherapy as primary or secondary treatment for infants diagnosed with advanced retinoblastoma before 3 months of age. BMC Cancer. 2019;19(1): 693. doi: 10.1186/s12885-019-5844-5
7. Shields CL, Douglass AM, Beggache M, Say EA, Shields JA. Intravitreous chemotherapy for active vitreous seeding from retinoblastoma. Retina. 2016;36(6): 1184–1190. doi: 10.1097/IAE.0000000000000903
8. Portellos M, Buckley EG. Cataract surgery and intraocular lens implantation in patients with retinoblastoma. Arch Ophthalmol. 1998;116(4): 449–452. doi: 10.1001/archopht.116.4.449
9. Chodick G, Kleinerman RA, Stovall M, Abramson DH, Seddon JM, Smith SA, Tucker MA, Chodick G. Risk of cataract extraction among adult retinoblastoma survivors. Arch Ophthalmol. 2009;127(11): 1500–1504. doi:10.1001/archophthalmol.2009.271
10. Shields CL, Shields JA, Cater J, Othmane I, Singh AD, Micaily B. Plaque radiotherapy for retinoblastoma: long-term tumor control and treatment complications in 208 tumors. Ophthalmology. 2001;108(11): 2116–2121. doi: 10.1016/S0161-6420(01)00797-7
11. Medsinge A, Nischal KK. Pediatric cataract: challenges and future directions. Clin Ophthalmol. 2015;77. doi: 10.2147/OPTH.S59009
12. Honavar SG, Shields CL, Shields JA, Demirci H, Naduvilath TJ. Intraocular surgery after treatment of retinoblastoma. Arch Ophthalmol. 2001;119(11): 1613–1621. doi: 10.1001/archopht.119.11.1613
13. Payne JF, Hutchinson AK, Hubbard III GB, Lambert SR. Outcomes of cataract surgery following radiation treatment for retinoblastoma. J AAPOS. 2009;13(5): 454–458. doi: 10.1016/j.jaapos.2009.06.002
14. Kase S, Parikh JG, Youssef PN, Murphree AL, Rao NA. Transforming growth factor β in retinoblastoma-related cataract. Arch Ophthalmol. 2008 Nov 10;126(11):1539–1542. doi: 10.1001/archopht.126.11.1539
15. Brooks HL, Meyer D, Shields JA, Balas AG, Nelson LB, Fontanesi J. Removal of radiation-induced cataracts in patients treated for retinoblastoma. Arch Ophthalmol. 1990;108(12): 1701–1708. doi: 10.1001/archopht.1990.01070140055028
16. Moshfeghi DM, Wilson MW, Grizzard S, Haik BG. Intraocular surgery after treatment of germline retinoblastoma. Arch Ophthalmol. 2005;123(7): 1008–1012. doi: 10.1001/archopht.123.7.1008
17. Яровой А.А., Горшков И.М., Ушакова Т.Л., Яровая В.А., Котова Е.С., Котельникова А.В. Хирургическое лечение гемофтальма с одновременной ирригацией мелфалана у пациентов с ретинобластомой. Российская детская офтальмология. 2020;2: 20–25. [Yarovoy AA, Gorshkov IM, Ushakova TL, Yarovaya VA, Kotova ES, Kotelnikova AV. Surgical treatment with simultaneous melphalan irrigation for vitreous haemorrhage in patients with retinoblastoma. Russian Ophthalmology of Children. 2020;(2): 20–25.(In Russ.)] doi: 10.25276/2307-6658-2020-2-20-25
18. Yarovoy AA, Ushakova TL, Gorshkov IM, Polyakov VG, Golubeva OV, Gorovtsova OV, Krivovyaz OS. Intraocular surgery with melphalan irrigation for vitreous hemorrhage in an only eye with retinoblastoma. Eur J Ophthalmol. 2016;26(1): 17–19. doi: 10.5301/ejo.5000683
19. Stathopoulos C, Sergenti J, Gaillard M-C, Munier FL, Daruich A. Pars plana vitrectomy under melphalan irrigation for recurrent retinal detachment in eyes treated for retinoblastoma: a case report. BMC Ophthalmol. 2020;20(1): 34. doi: 10.1186/s12886-020-1315-7
20. Ohshima K, Kaneko T, Takagi S, Kaneko A, Yokouchi Y, Takeuchi S. Clinicopathological investigation of a retinoblastoma eye enucleated after vitreous surgery with melphalan perfusion. Jpn J Ophthalmol. 2009 Mar 1;53(2): 186–188. doi: 10.1007/s10384-008-0636-5
21. Miller DM, Murray TG, Cicciarelli NL, Capo H, Markoe AM. Pars plana lensectomy and intraocular lens implantation in pediatric radiation-induced cataracts in retinoblastoma. Ophthalmology. 2005;112(9): 1620–1624. doi: 10.1016/j.ophtha.2005.04.017
22. Bhattacharjee H, Bhattacharjee K, Chakraborty D, Talukdar M, Das D. Cataract surgery and intraocular lens implantation in a retinoblastoma case treated by external-beam radiation therapy. J Cataract Refract Surg. 2003;29(9): 1837–1841. doi: 10.1016/s0886-3350(03)00119-6
23. Sinha R, Titiyal JS, Sharma N, Vajpayee RB. Management of radiotherapy-induced cataracts in eyes with retinoblastoma. J Cataract Refract Surg. 2004;30(5): 1145–1146. doi: 10.1016/j.jcrs.2004.03.020
24. Kim HM, Lee BJ, Kim JH, Yu YS. Outcomes of cataract surgery following treatment for retinoblastoma. Korean J Ophthalmol. 2017;31(1): 52–57. doi: 10.3341/kjo.2017.31.1.52

Поступила: 13.04.2021
Переработана: 28.06.2021
Принята к печати: 30.08.2021

Originally received: 13.04.2021
Final revision: 28.06.2021
Accepted: 30.08.2021