Научная статья
УДК 617.758.1
doi: 10.25276/0235-4160-2021-4-38-44

Малотравматичная техника хирургического лечения косоглазия STRABO care в реабилитации пациентов с косоглазием

И.Э. Азнаурян[1], В.О. Баласанян[1], А.А. Шпак[2], М.И. Узуев[1], Е.А. Кудряшова[1]
[1]*Центр охраны зрения детей и подростков «Ясный взор», Москва*
[2]*НМИЦ «МНТК «Микрохирургия глаза» им. акад. С.Н. Федорова» Минздрава России, Москва*

РЕФЕРАТ

Цель. Сравнительная оценка течения послеоперационного периода после операции коррекции косоглазия при использовании малотравматичной техники STRABO care и традиционной методики. **Материал и методы.** В исследование вошли 62 пациента с содружественным сходящимся косоглазием. Всем пациентам провели комбинированную операцию складки сухожилия наружной прямой мышцы и рецессии внутренней прямой мышцы глаза. В основной группе (38 детей) операцию проводили с использованием малотравматичной техники STRABO care, включающей применение радиоволновой технологии рассечения тканей, использование более тонкого, по сравнению со стандартным, шовного материала 7-0 и специальной методики наложения швов при формировании складки. В группе контроля (24 ребенка) операцию проводили по традиционной методике с использованием ножниц и шовного материала 6-0. В послеоперационном периоде оценивали выраженность конъюнктивальной инъекции и ширину глазной щели на 1, 3, 7 и 10-е сутки после операции. Отек (толщину) конъюнктивального лоскута измеряли в первый день после операции методом оптической когерентной томографии переднего отрезка глаза. **Результаты.** В первый день после операции конъюнктивальный лоскут над местом рецессии в основной группе менее отечен, чем в группе контроля: медианная толщина 405 (351–555) и 618 (513–732) мкм соответственно; p<0,001. В течение всего периода наблюдения на глазах, оперированных с применением малотравматичной методики, гиперемия конъюнктивы достоверно менее выражена, а глазная щель значимо шире, чем в контрольной группе. **Заключение.** Малотравматичная техника STRABO care позволяет существенно снизить реакцию тканей в ответ на хирургическое вмешательство и облегчить течение раннего послеоперационного периода.

Ключевые слова: *хирургия косоглазия, малотравматичная техника, радионож, глазодвигательные мышцы, реабилитация, STRABO care, оптическая когерентная томография переднего отрезка глаза* ■

Для цитирования: Азнаурян И.Э., Баласанян В.О., Шпак А.А., Узуев М.И., Кудряшова Е.А. Малотравматичная техника хирургического лечения косоглазия STRABO care в реабилитации пациентов с косоглазием. Офтальмохирургия. 2021;4: 38–44. https://doi.org/10.25276/0235-4160-2021-4-38-44
Автор, ответственный за переписку: Елена Александровна Кудряшова, info@prozrenie.ru

ABSTRACT

Original article

STRABO care less traumatic strabismus surgery technique in the rehabilitation of patients with strabismus

I.E. Aznauryan[1], V.O. Balasanyan[1], A.A. Shpak[2], M.I. Uzuev[1], E.A. Kudryashova[1]
[1]*Association of Pediatric Ophthalmology Clinics "Yasniy Vzor", Moscow, Russian Federation*
[2]*Fyodorov Eye Microsurgery Federal State Institution, Moscow, Russian Federation*

Purpose. Comparative evaluation of patients' rehabilitation using less traumatic STRABO care technique and traditional methods of strabismus surgery. **Material and methods.** Sixty-two patients with esotropia were included in the study. All participants underwent medial rectus muscle recession and lateral rectus muscle plication. Patients were divided into two groups. In the main group (38 patients), the surgery was performed with less traumatic technique. Radio-wave knife was used for dissecting the connective tissues. Vicryl 7-0 was used as suture material. Traditional surgical technique

© Азнаурян И.Э., Баласанян В.О., Шпак А.А., Узуев М.И., Кудряшова Е.А., 2021
CC BY 4.0

was used in control group (24 patients). Scissors were used as a cutting tool and Vicryl 6-0 as a suture material. In the postoperative period conjunctival hyperemia, and width of the palpebral fissure were assessed after the surgery. Conjunctival flap edema (thickness) was measured one day after surgery by the anterior segment optical coherence tomography (AS-OCT). **Results.** The 1st day after surgery the median thickness of the conjunctival flap above the recession site according to AS-OCT was on average 1.5 times thinner in the main group than in the control group: 405 (351–555) μm vs. 618 (513–732) μm; p<0.001. During the entire observation period in the eyes operated with less traumatic technique, hyperemia was less expressed and palpebral fissure was wider as compared to the control group, where the standard surgical technique was used. **Conclusion.** Less traumatic STRABO care surgical technique allows to reduce the inflammatory response of tissues in response to surgical intervention and to facilitate the course of the early postoperative period.

Key words: *strabismus surgery, low-traumatic technique, radio-wave knife, oculomotor muscles, rehabilitation, STRABO care, anterior segment optical coherence tomography* ■

For citation: Aznauryan I.E., Balasanyan V.O., Shpak A.A., Uzuev M.I., Kudryashova E.A. STRABO care less traumatic strabismus surgery technique in the rehabilitation of patients with strabismus. Fyodorov Journal of Ophthalmic Surgery. 2021;4: 38–44. (In Russ.). https://doi.org/10.25276/0235-4160-2021-4-38-44
Corresponding author: Elena A. Kudryashova, info@prozrenie.ru

В настоящее время традиционные методики, используемые в хирургии косоглазия, являются достаточно травматичными. Повреждения, наносимые инструментами в процессе выделения мышцы, пересечения ее сухожилия, остановки кровотечения, а также сама кровь, излившаяся в ткани, вызывают развитие выраженного воспалительного процесса.

Малотравматичные вмешательства являются важным этапом развития хирургических методик. Они позволяют минимизировать операционную травму, послеоперационный дискомфорт пациента и сроки реабилитации после операции. Однако в хирургическом лечении косоглазия малотравматичные методики развиваются недостаточно быстро. Много работ посвящено оценке технологии MISS (малоинвазивной хирургии косоглазия) [1–3]. Данная технология сложна для хирурга, требует длительного обучения, в связи с чем не получила большого распространения [4]. Другие малотравматичные техники встречаются лишь в единичных работах [5–12], которые большей частью описывают отдельные элементы операции, а не всю методику в целом.

Профессором И.Э. Азнауряном предложена малотравматичная техника хирургической коррекции косоглазия STRABO care. Снижение травматичности достигается применением радиоволновой технологии рассечения тканей с использованием более тонкого, по сравнению со стандартным, шовного материала и специальной методики наложения швов при формировании складки сухожилия прямой мышцы глаза.

ЦЕЛЬ

Сравнительная оценка течения послеоперационного периода после операции коррекции косоглазия при использовании малотравматичной техники STRABO care и традиционной методики.

МАТЕРИАЛ И МЕТОДЫ

В исследование вошли 62 пациента с содружественным сходящимся косоглазием, в том числе оперированные с использованием малотравматичной техники (38 пациентов, основная группа) и без ее применения (24 пациента, контрольная группа).

Критериями включения были: возраст от 4 до 14 лет, наличие сходящегося содружественного неаккомодационного либо частично аккомодационного постоянного косоглазия.

Критерии исключения: ранее проведенные операции по поводу косоглазия, вертикальное косоглазие, A, V, X-синдромы, паралитический компонент косоглазия, амблиопия высокой и средней степени, серьезная сопутствующая глазная и соматическая патология.

Всем пациентам выполняли комбинированную операцию складки сухожилия наружной прямой мышцы и рецессии внутренней прямой мышцы глаза. Все операции были выполнены одним хирургом. В основной группе операцию проводили с использованием малотравматичной техники STRABO care. Для рассечения покровных и соединительных тканей применяли радиоволновой прибор «Сургитрон» (Ellman International, Inc., США), в качестве шовного материала – викриловые нити 7-0 (Ethicon, Швейцария). При формировании складки использовали разработанную И.Э Азнауряном и соавт. методику наложения швов, при которой вкол и выкол иглы производят в бессосудистой зоне сухожилия, что исключает пережатие ветвей мышечных артерий при затягивании узлов [13].

В группе контроля операцию проводили по традиционной методике. В качестве режущего инструмента использовали металлические хирургические ножницы, в качестве шовного материала – викриловые нити 6-0 (Ethicon, Швейцария). Швы накладывали по краям сухожилия согласно общепринятой методике.

Таблица 1

Клинико-демографические характеристики пациентов, M±σ (мин–макс)

Table 1

Clinical and demographic data of patients, M±σ (min–max)

Параметр Parameter	Основная группа (n=38) Main group (n=38)	Контрольная группа (n=24) Control group (n=24)
Возраст, лет Age, years	5,5±1,5 (3,0–9,0)	6,0±2,8 (4,0–14,0)
Пол, Ж/М Sex, F/M	25/13	14/10
Сфероэквивалент рефракции, дптр Spheroequivalent of refraction, dptr	3,5±2,6 ((–)2,5–(+)8,4)	3,2±2,4 ((–)2,5–(+)6,6)
Корригированная острота зрения оперированного глаза, медиана (интерквартильный размах) Corrected visual acuity of the operated eye, median (interquartile range)	1,0 (0,8–1,0)	0,9 (0,7–1,0)
ПЗО, мм PZO, mm	21,6±1,3 (18,8–24,0)	21,6±1,2 (20,3–24,9)
Угол косоглазия, град. Angle of strabismus, deg	27±10 (8–37)	26±7 (13–37)

Примечание: отличие групп по всем параметрам статистически недостоверно.

Note: difference between groups in all parameters is statistically unreliable.

В послеоперационном периоде измеряли выраженность конъюнктивальной инъекции и ширину глазной щели на 1, 3, 7 и 14-е сутки после операции.

Гиперемию конъюнктивы оценивали в баллах от 0 до 4 в сравнении с серией стандартных фотографий переднего отрезка с нарастающей степенью гиперемии [14].

Ширину глазной щели также измеряли по фотографиям, располагая миллиметровую линейку вертикально по центру зрачка. Оценки и измерения по фотографиям выполняли два врача – авторы исследования (Кудряшова Е.А., Узуев М.И.) независимо друг от друга. При наличии расхождений, оценку проводил третий автор (Баласанян В.О.).

Отек конъюнктивы оценивали в первый день после операции методом оптической когерентной томографии переднего отрезка глаза на приборе Cirrus HD-OCT (Carl Zeiss Meditec Inc., США). В 4 мм от лимба над местом рецессии измеряли толщину конъюнктивального лоскута, границы которого четко видны на сканах.

Родители детей заполняли составленный авторами исследования опросник, в котором оценивали гиперемию оперированного глаза по 10-балльной шкале ежедневно в течение 2 недель со дня операции.

Статистический анализ результатов выполняли с использованием программ Excel (Microsoft, США) и Statistica 13.0 (TIBCO Software Inc., США). Для оценки нормальности распределения использовали критерий Колмогорова–Смирнова. Нормально распределенные показатели приведены в формате M±σ; их межгрупповое сравнение выполняли с использованием t-критерия Стьюдента для независимых выборок. При распределении, отличном от нормального, данные представлены в формате медиана (интерквартильный размах), для их сравнения, а также для сравнения порядковых показателей применяли U-критерий Манна–Уитни. Качественные показатели сравнивали с помощью точного критерия Фишера. Различия считали статистически достоверными при $p<0,05$.

РЕЗУЛЬТАТЫ

Основные клинико-демографические характеристики пациентов в сравниваемых группах представлены в *таблице 1*. Как видно из *таблицы 1*, группы не имели различий по возрасту и полу пациентов, рефракции, остроте зрения и углу девиации. Угол косоглазия варьировал в широких пределах. Возраст большинства пациентов на момент операции был менее 7 лет, что является прогностически благоприятным признаком, но имели место отдельные случаи хирургии в старшем детском возрасте (9–14 лет).

Сравнение групп по показателям гиперемии конъюнктивы в послеоперационном периоде представлено в *таблице 2*. Ежедневная динамика гиперемии по данным анкетирования родителей показана на *рисунке*.

Как видно из *таблицы 2*, по оценке врачей, в течение всего периода наблюдения, начиная с первых суток, на

Таблица 2

Выраженность гиперемии бульбарной конъюнктивы (в баллах) по данным фоторегистрации и анкетирования родителей, медиана (интерквартильный размах)

Table 2

Severity of bulbar conjunctiva hyperemia (in points) according to photo registration and parents' questionnaire, median (interquartile range)

Срок после операции Period after surgery	Основная группа (n=38) Main group (n=38)	Контрольная группа (n=24) Control group (n=24)	p
Фоторегистрация Photographic recording			
1-й день 1 day	3,0 (3,0–4,0)	4,0 (4,0–4,0)	0,01
3 дня 3 days	3,0 (2,0–3,0)	4,0 (3,0–4,0)	0,001
7 дней 7 days	2,0 (2,0–3,0)	3,0 (2,5–3,0)	0,001
10 дней 10 days	1,0 (1,0–2,0)	2,0 (2,0–3,0)	0,000
Анкетирование родителей (опросник) Parent survey (questionnaire)			
1-й день 1 day	8,0 (6,0–9,0)	8,5 (8,0–9,0)	НЗ NS
2 дня 2 days	7,0 (6,0–9,0)	8,0 (7,0–9,0)	0,03
3 дня 3 days	7,0 (5,0–8,0)	8,0 (7,0–8,0)	0,02
7 дней 7 days	4,0 (3,0–6,0)	5,0 (5,0–6,5)	0,002
10 дней 10 days	3,0 (2,0–4,0)	3,0 (3,0–4,0)	0,03

Примечание: НЗ – отличие не значимо (p>0,05).

Note: NS – difference is not significant (p>0,05).

глазах, оперированных с применением малотравматичной техники, гиперемия конъюнктивы менее выражена по сравнению с контрольной группой, где использовали стандартную технику операции. По результатам анкетирования родителей, в первый день после операции достоверной разницы между группами не было, что могло быть связано с субъективной оценкой родителями состояния ребенка сразу после снятия асептической повязки. Однако в основной группе степень гиперемии быстро снижалась и уже ко второму дню различия между группами становились достоверными.

Данные о ширине глазной щели до операции и в послеоперационном периоде в сравниваемых группах представлены в *таблице 3*.

Показатели ширины глазной щели дают возможность оценить отек век и периорбитальной клетчатки после операции. Как следует из *таблицы 3*, при использова-

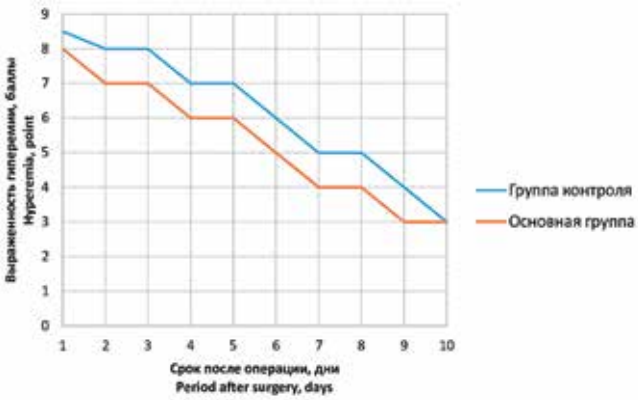

Рис. Ежедневная динамика выраженности гиперемии по данным анкетирования родителей в сравниваемых группах, медиана

Fig. Daily dynamics of hyperemia according to the survey of parents in the compared groups, median

Таблица 3

Ширина глазной щели в сравниваемых группах; M±σ (мин–макс)

Table 3

Width of the palpebral fissure in the compared groups; M±σ (min–max)

Срок измерения Measurement period	Основная группа (n=38) Main group (n=38)	Контрольная группа (n=24) Control group (n=24)	p
До операции Before surgery	8,13±0,99 (7–11)	8,29±1,04 (6–11)	НЗ NS
После операции After surgery			
1-й день 1 day	6,46±1,17 (4–9)	5,08±1,95 (0–9)	0,001
3 дня 3 days	6,97±1,26 (4–10)	5,83±1,01(4–8)	0,001
7 дней 3 days	7,42±1,03 (5–10)	6,63±1,31 (4–10)	0,001
14 дней 14 days	7,76±0,97 (6–10)	7,42±1,25 (5–10)	НЗ NS

Примечание: НЗ – отличие не значимо (p>0,05).

Note: NS – the difference is not significant (p>0,05).

нии малотравматичной техники ширина глазной щели в первый день после операции уменьшается в среднем лишь на 1,67 мм по сравнению с 3,21 мм в контрольной группе, свидетельствуя о значительно меньшем отеке век и периорбитальной клетчатки в раннем послеоперационном периоде при использовании малотравматичной техники операции. Указанное различие нивелируется только к концу второй недели наблюдения.

Отек конъюнктивы также был значительно менее выражен при использовании малотравматичной техники по сравнению с традиционной. Так, в первый день после операции медианная толщина конъюнктивального лоскута над местом рецессии в основной группе составляла 405 (351–555) мкм, что примерно в 1,5 раза меньше, чем в группе контроля, где медианная толщина достигала 618 (513–732) мкм (p<0,001).

ОБСУЖДЕНИЕ

Поиск путей снижения травматичности хирургического лечения косоглазия не прекращается. Исследования ведутся в разных направлениях. Одним из этапов явилось внедрение операции складки прямой мышцы, которая стала практически общепринятой операцией за счет отсутствия пересечения сухожилия и отделения мышцы от глазного яблока [9, 11, 15, 16]. Авторы статьи предложили усовершенствовать технологию выполнения данной операции за счет особой методики наложения швов, которая обеспечивает сохранение ветвей мышечных артерий и предупреждает пережатие их в процессе затягивания узловых швов [13].

Другим способом снижения травматичности является применение радиоволнового ножа. Преимущества радиоволновой хирургии в виде отсутствия кровяного сгустка в ране после разреза, отсутствия лейкоцитарной инфильтрации в ране, меньшего повреждения тканей, прилежащих к краям дефекта, более выраженной сосудистой реакции отмечались как в офтальмологии, так и в других специальностях [5, 6, 17–19] и были подтверждены авторами настоящего исследования применительно к экстраокулярным мышцам [20].

Большинство хирургов стремятся модифицировать доступ к глазодвигательным мышцам, так как величина и расположение разреза конъюнктивы влияют на самочувствие пациента в раннем послеоперационном периоде. G. Velez предложил производить радиальный разрез в зоне, прикрытой веками [21]. M. Parks и K. Swan внедрили в практику разрез в области конъюнктивального свода [22, 23]. Но наибольшую известность получила методика малоинвазивной хирургии косоглазия (MISS), разработанная D. Mojon [1–3]. Автор выполнял все манипуляции через два малых радиальных разреза вдоль оперируемой мышцы. Однако при изменении лишь доступа операция не становится малотравматичной, а зачастую наоборот – из-за уменьшения разреза затрудняются манипуляции хирурга, при этом бороться с интраоперационными кровотечениями через малые разрезы слож-

нее. Эти недостатки существенно ограничивают возможности практического использования данной методики.

По нашему мнению, применение более тонких игл и нитей также ведет к снижению травматичности [24]. Закономерно, что со снижением толщины нити снижается ее прочность на разрыв. Однако авторами настоящего исследования ранее было доказано, что при операциях на глазодвигательных мышцах снижение прочности не является критичным, так как сила, необходимая для отрыва мышцы, пришитой тонкой нитью, минимум в 4 раза больше той, что могут развить экстраокулярные мышцы в естественных условиях [25].

Другой путь снижения травматичности операции – использование вместо шовного материала тканевого клея. В ряде работ данная технология применялась для закрытия конъюнктивальных разрезов и фиксации глазодвигательных мышц к склере [5, 8, 10, 26–28]. Многие авторы отмечали более легкое течение раннего послеоперационного периода при использовании этой технологии. Однако S. Dadeya в своей работе утверждает, что течение раннего послеоперационного периода у пациентов не отличалось при использовании клея и тонкого шовного материала 7-0 [6]. К настоящему времени данная методика не получила широкого распространения. В связи с этим вопрос требует дальнейшего изучения в отдаленной перспективе.

В настоящем исследовании на примере наиболее распространенных вмешательств при косоглазии доказано, что предложенная техника STABO care с использованием высокочастотного радиоволнового ножа, тонкого шовного материала и особой техники наложения швов при формировании складки позволяет резко снизить травматичность операции. В частности, удается добиться снижения отека конъюнктивального лоскута, большей ширины глазной щели, косвенно отражающей уменьшение отека век и периорбитальной клетчатки, и меньшей выраженности гиперемии конъюнктивы в раннем послеоперационном периоде, что подтверждали и данные анкетирования родителей прооперированных детей.

Настоящее исследование имеет ряд ограничений. Основным из них явилось то, что многие методы диагностики были субъективными. Однако для повышения надежности субъективных оценок их выставляли не один, а два, а в спорных случаях – три специалиста, что позволяет считать полученные результаты достаточно обоснованными.

Предложенная технология STABO care в настоящем исследовании была изучена только при сходящемся косоглазии. Можно предположить, что она будет эффективной и при других видах косоглазия, но это требует специального изучения.

ЗАКЛЮЧЕНИЕ

Таким образом, малотравматичная техника хирургии косоглазия STRABO care с использованием радиоволнового ножа, тонких нитей и специальной методики наложения швов при формировании складки сухожилия позволяет снизить реакцию тканей в ответ на хирургическое вмешательство и облегчить течение раннего послеоперационного периода.

ЛИТЕРАТУРА/REFERENCES

1. Merino P, Blanco Domínguez I, Gómez de Liaño P. Outcomes of minimally invasive strabismus surgery for horizontal deviation. Arch Soc Esp Oftalmol. 2016;91(2): 69–73. doi: 10.1016/j.oftal.2015.11.002
2. Mojon D. Minimally invasive strabismus surgery. Br J Ophthalmol. 2009;93(6): 843–844. doi: 10.1136/bjo.2008.155994
3. Mojon D. Review: minimally invasive strabismus surgery. Eye. 2015;29(2): 225–233. doi: 10.1038/eye.2014.281
4. Mikhail M, Verran R, Farrokhyar F, Sabri K. Choice of conjunctival incisions for horizontal rectus muscle surgery – a survey of American Association for Pediatric Ophthalmology and Strabismus members. J AAPOS. 2013;17(2): 184–187. doi: 10.1016/j.jaapos.2012.11.015
5. Егоров В.В., Лузьянина В.В., Смолякова Г.П., Сорокин Е.Л. Радиохирургия – новая перспективная технология в офтальмохирургии. Офтальмохирургия. 2006;4: 32–36. [Egorov VV, Luz'yanina VV, Smolyakova GP, Sorokin EL. Radiosurgery is a new promising technology in ophthalmic surgery. Fyodorov Journal of Ophthalmic Surgery. 2006;4: 32–36. (In Russ.)]
6. Канюков В.Н., Тайгузин Р.Ш. Щадящие технологии хирургии глазодвигательных мышц у детей. Вестник Оренбургского государственного университета. 2008;12: 69–70. [Kanyukov VN, Taiguzin RSh. Gentle technologies of oculomotor muscle surgery in children. Bulletin of Orenburg State University. 2008;12: 69–70. (In Russ.)]
7. Aletaha M, Bagheri A, Gholipour H, Kheiri B. Effect of limited tenon capsule and intermuscular membranes dissection on the outcome of surgery in patients with horizontal strabismus. Strabismus. 2016;24(1): 12–15. doi: 10.3109/09273972.2015.1130065
8. Basmak H, Gursoy H, Cakmak A, Niyaz L, Yildirim N, Sahin A. Tissue adhesives as an alternative for conjunctival closure in strabismus surgeries. Strabismus. 2011;19(2): 59–62. doi:10.3109/09273972.2011.578191
9. Sonwani P, Amitava A, Khan A, Gupta S, Grover S, Kumari N. Plication as an alternative to resection in horizontal strabismus: A randomized clinical trial. Indian J Ophthalmol. 2017;65(9): 853–858. doi: 10.4103/ijo.IJO_968_16
10. Плисов И.Л., Черных В.В., Анциферова Н.Г., Пущина В.Б., Шарохин М.А., Мамулат Д.Р., Гладышева Г.В. Хирургическое лечение косоглазия с использованием клеевой технологии. Современные технологии в офтальмологии. 2019;3: 153–155. [Plisov IL, Cherhykh VV, Antsiferova NG, Pushchina VB, Sharokhin MA, Mamulat DR, Gladysheva GV. Surgical treatment of strabismus using adhesive technology. Modern Technologies in Ophthalmology. 2019;3: 153–155. (In Russ.)] doi: 10.25276/2312-4911-2019-3-153-155
11. Kühne J, Palmowski-Wolfe A. Plication versus resection in horizontal strabismus surgery. Klin Monbl Augenheilkd. 2019;236(4): 442–445. doi: 10.1055/a-0829-6086
12. Канюков В.Н., Чеснокова Е.Ф. Преимущества пластики экстраокулярных мышц методом компрессии при оперативном лечении косоглазия. Точка зрения. Восток–Запад. 2016;2: 171–173. [Kanyukov VN, Chesnokova EF. Advantages of extraocular muscles plasty by the method of compression at operative treatment of strabismus. Point of View. East–West. 2016;2: 171–173. (In Russ.)]
13. Азнаурян И.Э., Баласанян В.О., Кудряшова Е.А., Агагулян С.Г., Узуев М.И. Малотравматичный способ хирургического лечения косоглазия. Патент РФ на изобретение № 2717215. Опубл. 18.03.2020. Бюл. № 8. Доступно по: https://patents.s3.yandex.net/RU2717215C1_20200318.pdf [Ссылка активна на 06.09.2020]. [Patent RUS № 2717215/ 18.03.2020. Byul. № 8. Aznauryan IE, Balasanyan VO, Kudryashova EA, Agagulyan SG, Uzuev MI. A low-traumatic method of surgical treatment of strabismus. Available from: https://patents.s3.yandex.net/RU2717215C1_20200318.pdf [Accessed 6th September 2020] (In Russ.)]
14. Sankaridurg PR. Cornea and contact lens research unit. CCLRU Grading Scales. Sydney, Australia: School of Optometry, University of New South Wales, 1996.
15. Sukhija J, Kaur S. Comparison of plication and resection in large-angle exotropia. J AAPOS. 2018;22(5): 348–351. doi: 10.1016/j.jaapos.2018.05.017
16. Huston PA, Hoover DL. Surgical outcomes following rectus muscle plication versus resection combined with antagonist muscle recession for basic horizontal strabismus. J AAPOS. 2018;22(1): 7–11. doi: 10.1016/j.jaapos.2017.09.004
17. Ступин В.А., Смирнова Г.О., Мантурова Н.Е., Хомякова Е.Н., Коган Е.А., Силина Е.В., Синельникова Т.Г. Сравнительный анализ процессов заживления хирургических ран при использовании различных видов радиочастотных режущих устройств и металлического скальпеля. Курский научно-практический вестник «Человек и его здоровье». 2010;4: 9-14. [Stupin VA, Smirnova GO, Manturova NE, Khomyakova EN, Kogan EA, Silina EV, Sinel'nikova TG. Comparative analysis of the healing processes of surgical wounds using various types of radiofrequency cutting devices and a metal scalpel. Kursk scientific and practical bulletin «Man and his health». 2010;4: 9–14. (In Russ.)]
18. Филатова И.А. Внедрение современной высокотехнологичной методики – радиоволновой хирургии – в пластической офтальмохирургии. Регенеративная хирургия. 2015;1: 35–37. [Filatova I.A. Introduction of a modern high-tech technique – radio wave surgery – in plastic ophthalmic surgery. Regenerative surgery. 2015;1: 35–37. (In Russ.)] Available from: https://reg-surgery.ru/archives/archiv2015.htm#fil [Accessed 20th October 2021]
19. Фокин В.П., Горбенко В.М. Опыт применения радиоволнового аппарата Сургитрон в хирургическом лечении косоглазия. Вестник Оренбургского государственного университета. 2013;4(153): 284–286. [Fokin VP, Gorbenko

VM. The experience of using the Surgitron radio wave apparatus in the surgical treatment of strabismus. Bulletin of Orenburg State University. 2013;4(153): 284–286. (In Russ.)]

20. Азнаурян И.Э., Шпак А.А., Баласанян В.О., Кудряшова Е.А., Сафонова Д.М., Павлова О.Ю. Морфологическое обоснование радиоволновой хирургии косоглазия. Российская детская офтальмология. 2018;(4): 38–43. [Aznauryan IE, Shpak AA, Balasanyan VO, Kudryashova EA, Safonova DM, Pavlova OYu. Morphological rationale of radio-wave surgery in strabismus. Russian Ophthalmology of Children. 2018;(4): 38–43. (In Russ.)] doi: 10.25276/2307-6658-2018-4-38-43

21. Velez G. Radial incision for surgery of the horizontal rectus muscles. J Pediatr Ophthalmol Strabismus. 1980;17: 106–107.

22. Parks M. Fornix incision for horizontal rectus muscle surgery. Am J Ophthalmol. 1968;65: 907–915.

23. Swan K, Talbott T. Recession under Tenon's capsule. Arch Ophthalmol. 1954;51: 32–41.

24. Cartmill BT, Parham DM, Strike PW, Griffiths L, Parkin B. How do absorbable sutures absorb? A prospective double-blind randomized clinical study of tissue reaction to polyglactin 910 sutures in human skin. Orbit. 2014;6: 437-443. doi: 10.3109/01676830.2014.950285

25. Азнаурян И.Э., Шпак А.А., Баласанян В.О., Кудряшова Е.А. Сравнение шовного материала Vicryl 6-0 и 7-0 для хирургии косоглазия по прочностным характеристикам шва. Офтальмохирургия. 2018;2% 63–66. [Aznauryan IE, Shpak AA, Balasanyan VO, Kudryashova EA. A comparative study of Vicryl sutures 6-0 and 7-0 strength capacity for strabismus surgery. Fyodorov Journal of Ophthalmic Surgery. 2018;2% 63–66. (In Russ.)] doi: 10.25276/0235-4160-2018-2-63-66

26. Dadeya S, Ms K. Strabismus surgery: fibrin glue versus vicryl for conjunctival closure. Acta Ophthalmol Scand. 2001;79(5): 515–517. doi: 10.1034/j.1600-0420.2001.790518.x

27. Wright KW, Arow M, Zein M, Strube Y. Wright hang-back recession with fibrin glue compared with standard fixed suture recession for the treatment of horizontal strabismus. Can J Ophthalmol. 2020; S0008-4182(20)30834-6. doi: 10.1016/j.jcjo.2020.11.012

28. Topiwala P, Bansal RK. Comparative evaluation of cyanoacrylate and fibrin glue for muscle recession in strabismus surgery. J Pediatr Ophthalmol Strabismus. 2014;51(6): 349–354. doi: 10.3928/01913913-20141021-10.

Информация об авторах
Игорь Эрикович Азнаурян, д.м.н., профессор, академик АМТН РФ, info@prozrenie.ru, https://orcid.org/0000-0002-4805-0299
Виктория Олеговна Баласанян, к.м.н., info@prozrenie.ru, https://orcid.org/0000-0002-8340-4531
Александр Анатольевич Шпак, д.м.н., профессор, a_shpak@inbox.ru, https://orcid.org/0000-0003-0273-3307
Магомед Исаевич Узуев, детский офтальмолог, офтальмохирург, info@prozrenie.ru, https://orcid.org/0000-0002-0467-5158
Елена Александровна Кудряшова, детский офтальмолог, офтальмохирург, info@prozrenie.ru, https://orcid.org/0000-0002-8200-8238

Information about the authors
Igor E. Aznauryan, MD, Professor, Academician of the AMTN of the Russian Federation, info@prozrenie.ru, https://orcid.org/0000-0002-4805-0299
Victoria O. Balasanyan, Candidate of Medical Sciences, info@prozrenie.ru, https://orcid.org/0000-0002-8340-4531
Alexander A. Shpak, Doctor of Science (Medicine), Professor, a_shpak@inbox.ru, https://orcid.org/0000-0003-0273-3307
Magomed I. Uzuev, pediatric ophthalmologist, ophthalmic surgeon, info@prozrenie.ru, https://orcid.org/0000-0002-0467-5158
Elena A. Kudryashova, pediatric ophthalmologist, ophthalmic surgeon, info@prozrenie.ru, https://orcid.org/0000-0002-8200-8238

Вклад авторов в работу:
И.Э. Азнаурян: существенный вклад в концепцию и дизайн работы, окончательное утверждение версии, подлежащей публикации.
В.О. Баласанян: существенный вклад в концепцию и дизайн работы, окончательное утверждение версии, подлежащей публикации.
А.А. Шпак: существенный вклад в концепцию и дизайн работы, сбор, анализ и обработка материала, написание, редактирование.
М.И. Узуев: сбор, анализ и обработка материала.
Е.А. Кудряшова: существенный вклад в концепцию и дизайн работы, сбор, анализ и обработка материала, статистическая обработка данных, написание, редактирование.

Author's contribution:
I.E. Aznauryan: significant contribution to the concept and design of the work, final approval of the version to be published.
V.O. Balasanyan: significant contribution to the concept and design of the work, final approval of the version to be published.
A.A. Shpak: significant contribution to the concept and design of the work, collection, analysis and processing of material, writing the text, editing.
M.I. Uzuev: collection, analysis and processing of material.
E.A. Kudryashova: significant contribution to the concept and design of the work, collection, analysis and processing of material, statistical data processing, writing the text, editing.

Финансирование: Авторы не получали конкретный грант на это исследование от какого-либо финансирующего агентства в государственном, коммерческом и некоммерческом секторах.
Авторство: Все авторы подтверждают, что они соответствуют действующим критериям авторства ICMJE.
Согласие пациента на публикацию: Письменного согласия на публикацию этого материала получено не было. Он не содержит никакой личной идентифицирующей информации.
Конфликт интересов: Отсутствует.

Funding: The authors have not declared a specific grant for this research from any funding agency in the public, commercial or not-for-profit sectors.
Authorship: All authors confirm that they meet the current ICMJE authorship criteria.
Patient consent for publication: No written consent was obtained for the publication of this material. It does not contain any personally identifying information.
Conflict of interest: There is no conflict of interest.

Поступила: 29.07.2021
Переработана: 17.08.2021
Принята к печати: 10.09.2021

Originally received: 29.07.2021
Final revision: 17.08.2021
Accepted: 10.09.2021