Офтальмохирургия. 2022;3: 13–19.
Fyodorov Journal of Ophthalmic Surgery. 2022;3: 13–19.

Научная статья
УДК УДК 617.741-004.1-089
doi: 10.25276/0235-4160-2022-3-13-19

Рефракционные результаты хирургии катаракты с задним капсулорексисом и «захватом» оптики ИОЛ

Е.В. Егорова, А.А. Бирюкова, В.В. Дулидова, М.А. Талалаев

НМИЦ «МНТК «Микрохирургия глаза» им. акад. С.Н. Федорова» Минздрава России, Новосибирский филиал, Новосибирск

РЕФЕРАТ

Цель. Провести сравнительное исследование рефракционных результатов после неосложненной факоэмульсификации катаракты с имплантацией интраокулярной линзы (ИОЛ) в трех группах: после стандартной хирургии катаракты (1), дополненной первичным задним капсулорексисом (2), дополненной задним «захватом» оптики ИОЛ (3). **Материал и методы.** В данное исследование были включены 32 пациента (40 глаз) в возрасте от 52 до 68 лет после неосложненной факоэмульсификации возрастной катаракты с имплантацией нескольких моделей монолитных гибких гидрофобных ИОЛ: Tecnis (J&J), enVista (B&L), РПР-2 (Репер-НН). Аксиальная длина глаз варьировала от 22,2 до 25,25 мм. Критериями исключения были псевдоэксфолиативный синдром, сопутствующая офтальмопатология. **Результаты.** Во всех исследуемых группах не было отмечено интра- и послеоперационных осложнений. ОКТ-мониторинг положения ИОЛ во 2-й и 3-й группах показал интактность переднего гиалоида, центрированную позицию ИОЛ и расположение капсульных листков согласно применяемой технологии. Для оценки рефракционных результатов полученные данные сравнивали с рефракцией цели при расчете ИОЛ. При этом во всех случаях планировали эмметропию, однако в связи с тем, что сила линз имеет дискретные значения с шагом в 0,5 дптр, выбирали ближайшее значение со сдвигом в миопию. При оценке полученных рефракционных результатов в 1-й и 2-й сравниваемых группах не выявлено статистически значимых отличий. Однако в 3-й группе с задним «захватом» оптики послеоперационные параметры значимо отличались, при этом всегда имелся гиперметропический сдвиг около 0,5 дптр. **Заключение.** Первичный задний капсулорексис с задним «захватом» оптики обеспечивает стабильное центрированное положение ИОЛ. При планировании метода первичного заднего капсулорексиса с задним «захватом» оптики ИОЛ следует учитывать ее смещение кзади и гиперметропический сдвиг в рефракционных результатах.

Ключевые слова: *задний капсулорексис, задний «захват» оптики ИОЛ, «optic buttonholing»* ■

Для цитирования: Егорова Е.В., Бирюкова А.А., Дулидова В.В., Талалаев М.А. Рефракционные результаты хирургии катаракты с задним капсулорексисом и «захватом» оптики ИОЛ. Офтальмохирургия. 2022;3: 13–19. https://doi.org/10.25276/0235-4160-2022-3-13-19
Автор, ответственный за переписку: Елена Владиленовна Егорова, evva111@yandex.ru

ABSTRACT

Original article

Refractive results of cataract surgery with posterior capsulorhexis and optic capture

E.V. Egorova, A.A. Biryukova, V.V. Dulidova, M.A. Talalaev

Fyodorov Eye Microsurgery Federal State Institution, Novosibirsk Branch, Novosibirsk, Russian Federation

Purpose. To compare refractive results in the following groups: after standard cataract surgery (1), standard cataract surgery supplemented with primary posterior capsulorhexis (2) and supplemented with a posterior capture of the IOL optics (3). **Material and methods.** This study included 32 patients (40 eyes) aged 52 to 68 years after uncomplicated phacoemulsification of age-related cataract with implantation of several models of monolithic flexible hydrophobic IOLs: Tecnis (J&J), enVista (B&L), RPR-2 (Reper-NN). The axial length of the eyes varied from 22.2 to 25,25 mm. The exclusion criteria were pseudoexfoliation syndrome and concomitant ophthalmopathology. **Results.** There were no intra- and postoperative complications in all studied groups. OCT monitoring showed the intactness of the anterior hyaloid in the second and third groups, the centered IOL position and the location of the capsular sheets according to the applied technology. The obtained refractive results were compared with the target refraction when calculating the IOL. The emmetropia was planned in all cases. However, because the strength of the lenses has discrete values with a step of 0.5 diopters, the closest value with a shift towards myopia was chosen. No statistically significant

© Егорова Е.В., Бирюкова А.А., Дулидова В.В., Талалаев М.А., 2022

CC BY 4.0

differences were found in the first and second compared groups when evaluating the refractive results. However, the postoperative parameters were statistically significantly different in the third group with posterior optic capture. In this group a hyperopic shift of about 0,5 diopters was always observed. **Conclusion.** Primary posterior capsulorhexis with posterior optics capture provides a stable centered IOL position. The axial displacement of the IOL and the hypermetropic shift of the refractive results should be considered when planning posterior optical capture.

Key words: *posterior capsulorhexis, posterior optic capture, optic buttonholing* ■

For quoting: Egorova E.V., Biryukova A.A., Dulidova V.V., Talalaev M.A. Refractive results of cataract surgery with posterior capsulorhexis and capturing IOL optics. Fyodorov Journal of Ophthalmic Surgery. 2022;3: 13-19. https://doi.org/10.25276/0235-4160-2022-3-13-19
Corresponding author: Elena V. Egorova, evva111@yandex.ru

АКТУАЛЬНОСТЬ

Техника заднего «захвата» оптики – «optic buttonholing», при которой гаптика интраокулярной линзы (ИОЛ) находится в сводах капсульного мешка, а оптическая часть через отверстие заднего капсулорексиса перемещается за заднюю капсулу, была впервые продемонстрирована T. Neuhann в 1991 г., а в 1994 г. описана H. Gimbel и B. DeBrooff и предложена для профилактики вторичной катаракты [1, 2]. Непрерывный криволинейный капсулорексис обеспечивает устойчивое к разрыву отверстие, позволяющее фиксировать оптику ИОЛ путем ущемления («захвата») через передний или задний капсулорексис, если его диаметр на 1,0–2,0 мм меньше диаметра оптики [1–5]. Позже были описаны различные модификации метода, круг показаний расширился [3].

Данная технология с 2019 г. применяется в Новосибирском филиале ФГАУ «НМИЦ МНТК «Микрохирургия глаза» им. акад. С.Н. Федорова». Показаниями к применению различных модификаций метода являются: профилактика вторичной катаракты, вторичная имплантация ИОЛ в афакичный глаз, замена ИОЛ (помутнение ИОЛ, дислокация ИОЛ, синдром Эллингсона), врожденные аномалии хрусталика, травматическая катаракта с иррегулярным разрывом передней и/или задней капсулы, неадекватный передний капсулорексис, интраоперационный разрыв задней капсулы, увеальная катаракта.

В зависимости от модификации метода гаптические элементы ИОЛ могут располагаться в цилиарной борозде или в капсульном мешке, а оптика ИОЛ может быть «захвачена» задним капсулорексисом или двумя одновременно, а также фибротически трансформированной капсульной мембраной в случаях вторичной имплантации или замены ИОЛ *(рис. 1)*. При таком расположении линзы с высокой долей вероятности происходит смещение ее эффективной позиции, что требует поправки в расчетах силы ИОЛ.

ЦЕЛЬ

Провести сравнительное исследование рефракционных результатов в трех группах: после стандартной хирургии катаракты (1), дополненной первичным задним капсулорексисом (ПЗКР) (2), дополненной задним «захватом» оптики ИОЛ (3).

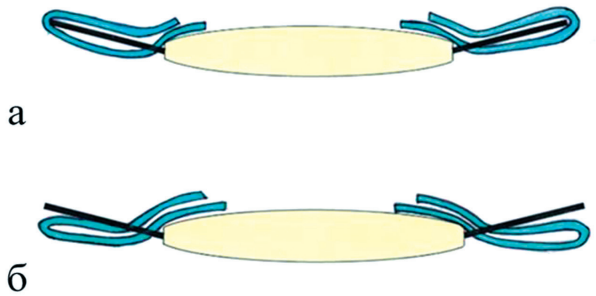

Рис. 1. Схемы простого заднего (а) и двойного заднего (б) «захвата» оптики ИОЛ

Fig. 1. Schemes of a simple posterior (a) and double posterior (б) capture of the IOL optic

МАТЕРИАЛ И МЕТОДЫ

В данное исследование были включены 32 пациента (40 глаз) в возрасте от 52 до 68 лет после неосложненной факоэмульсификации возрастной катаракты (ФЭК) с имплантацией нескольких моделей монолитных гибких гидрофобных ИОЛ: Tecnis (J&J), enVista (B&L), РПР-2 (РЕПЕР-НН). Аксиальная длина глаз варьировала от 22,2 до 25,25 мм. У нескольких пациентов на одном глазу выполнялась стандартная ФЭК с внутрикапсульной имплантацией ИОЛ, а на другом – дополненная задним «захватом» оптики ИОЛ. Критериями исключения были псевдоэксфолиативный синдром, сопутствующая офтальмопатология.

При хирургии катаракты применялись три различные технологии, в соответствии с которыми было сформировано три группы исследования: после стандартной хирургии катаракты (ФЭК) – 1-я группа; дополненной задним капсулорексисом (ФЭК + ПЗКР) – 2-я группа; дополненной задним «захватом» оптики ИОЛ (ФЭК + задний «захват» оптики) – 3-я группа *(рис. 2)*. Группа случаев после стандартной ФЭК при сравнении послеоперационных параметров рассматривалась в качестве контрольной.

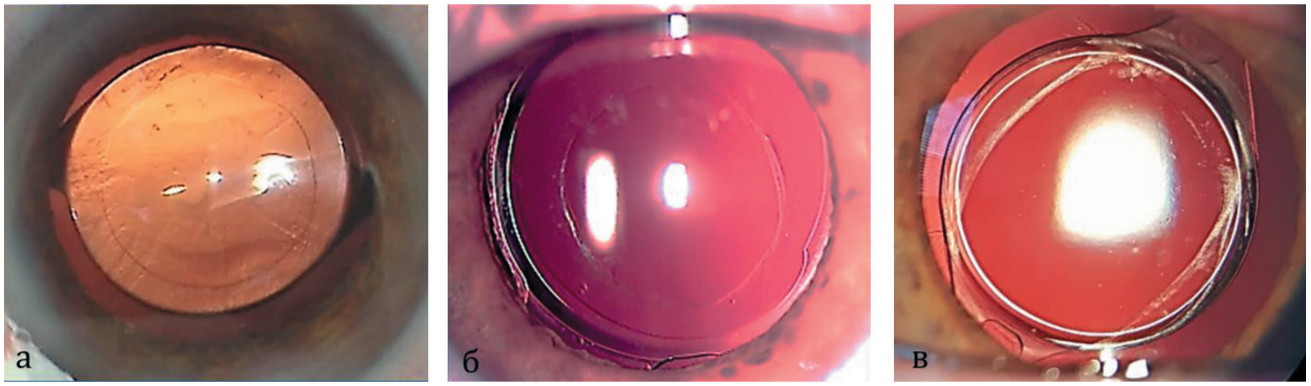

Рис. 2. Примеры артифакии после хирургии хрусталика по различным технологиям: а) после стандартной ФЭК; б) после ФЭК с первичным задним капсулорексисом; в) после ФЭК с первичным задним капсулорексисом и задним «захватом» оптики ИОЛ. Биомикроскопия

Fig. 2. Cases of pseudophakia after lens surgery by various technologies: a) after standard phacoemulsification; б) after phacoemulsification with primary posterior capsulorhexis; в) after phacoemulsification with primary posterior capsulorhexis and posterior optic capture. Biomicroscopy

Наряду со стандартными методами исследования проводились оптическая биометрия (ИОЛ Мастер 700, Zeiss), оптическая когерентная томография (ОКТ) переднего отрезка глаза (RTVue XR Avanti, «Optovue»). Расчет силы ИОЛ выполняли на оптическом биометре (ИОЛ Мастер 700, Zeiss) по формулам Holladay II, Barrett Universal II. Сроки контрольного обследования составляли 1 месяц и 1 год после операции.

Статистическая обработка фактического материала проводилась с использованием пакета прикладных статистических программ SPSS 11.0, STATA. Для сравнения ненормально распределенных (согласно критерию Шапиро–Уилка) данных по группам использовали критерий Манна–Уитни для сравнения двух независимых непараметрических выборок и критерий Вилкоксона для сравнения двух зависимых выборок.

РЕЗУЛЬТАТЫ

Во всех исследуемых группах не было отмечено интра- и послеоперационных осложнений. ОКТ-мониторинг положения ИОЛ во 2-й и 3-й группах показал интактность переднего гиалоида, центрированную позицию ИОЛ и расположение капсульных листков согласно применяемой технологии *(рис. 3, 4)*.

Для сравнительной оценки положения ИОЛ в динамике послеоперационного периода использовали стандартные параметры: расстояние от передней поверхности роговицы до передней поверхности ИОЛ – глубина передней камеры (ACD). При анализе полученных данных статистически значимые различия глубины передней камеры выявлены только в 3-й группе с задним «за-

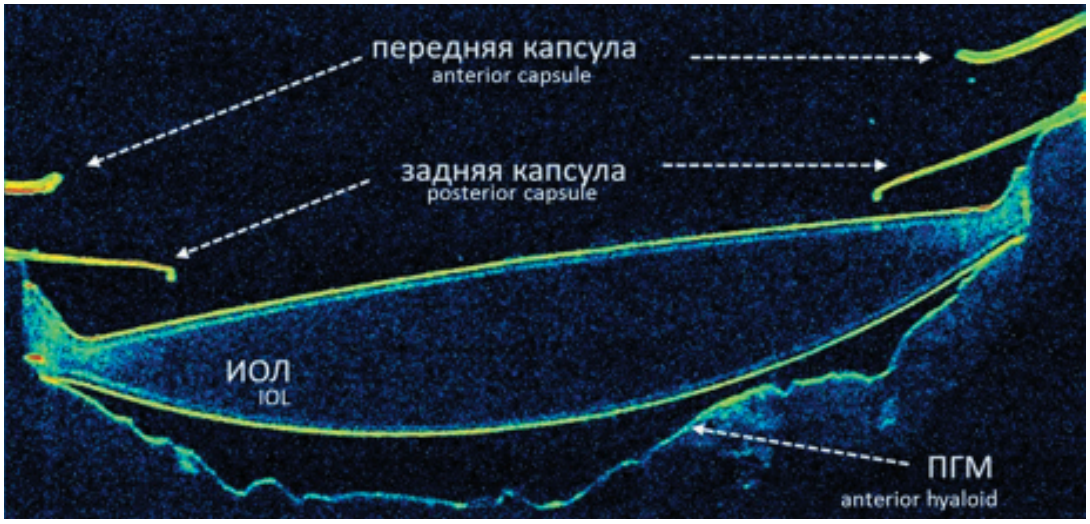

Рис. 3. Артифакия. 1-й день после операции – ФЭК + первичный задний капсулорексис + задний «захват» оптики ИОЛ. ОКТ-скан

Fig. 3. Pseudophakia. 1st day after surgery – phacoemulsification + primary posterior capsulorhexis + posterior capture of the IOL optic. OCT scan



Рис. 4. Артифакия. 1-й год после операции – ФЭК + первичный задний капсулорексис + задний «захват» оптики ИОЛ. ОКТ-скан

Fig. 4. Pseudophakia. 1st year after surgery – phacoemulsification + primary posterior capsulorhexis + posterior capture of the IOL optic. OCT scan

хватом» оптики ИОЛ как через 1 месяц, так и через 1 год после операции *(табл. 1)*. ИОЛ в этой группе находилась дальше от вершины роговицы вдоль оптической оси по сравнению с другими группами.

Для оценки рефракционных результатов полученные данные сравнивали с рефракцией цели при расчете ИОЛ. При этом во всех случаях планировали эмметропию, однако в связи с тем, что сила линз имеет дискретные значения с шагом в 0,5 дптр, выбирали ближайшее значение со сдвигом в миопию *(табл. 2, 3)*. При оценке полученных рефракционных результатов в 1-й и 2-й сравниваемых группах не выявлено статистически значимых отличий. Однако в 3-й группе с задним «захватом» оптики послеоперационные параметры статистически значимо отличались, при этом всегда имелся гиперметропический сдвиг около 0,5 дптр.

Разница в положении ИОЛ при различных технологиях была хорошо видна у пациентов с билатеральной хирургией хрусталика, когда на одном глазу выполнялась стандартная ФЭК с внутрикапсульной имплантацией ИОЛ, а на другом – дополненная задним «захватом» оптики ИОЛ, что отражено в клинических примерах с данными оптической биометрии *(рис. 5, 6)*.

ОБСУЖДЕНИЕ

Задний «захват» оптики ИОЛ применяется в офтальмохирургии более 25 лет. Первоначально метод был предложен для профилактики вторичной катаракты у детей. Суть метода состояла в адгезии переднего и заднего листков капсульного мешка хрусталика над оптикой ИОЛ, «запечатывании» клеток хрусталикового эпителия и невозможности их миграции в оптическую зону [1]. Позже H. Gimbel и B. DeBrooff описали все возможные варианты «захвата» оптики ИОЛ передним и задним капсулорексисами [3].

R. Menapace и соавт. в течение многих лет активно применяют и популяризируют у взрослых пациен-

Таблица 1

Сравнительное исследование глубины передней камеры через 1 месяц после операции

Table 1

Comparative study of the depth of the anterior chamber in 1 month after surgery

Параметр Parameter	ФЭК (1) Phacoemulsi-fication (1) n=12	ФЭК + ПЗКР (2) Phaco + posterior capsulorhexis (2) n=13	ФЭК + задний «захват» оптики (3) Phaco + optic capture (3) n=15
Глубина передней камеры через 1 месяц, мм Anterior chamber depth in 1 month, mm	4,51±0,35	4,58±0,22	4,93±0,53
Глубина передней камеры через 1 год, мм Anterior chamber depth in 1 year, mm	4,63±0,38	4,59±0,21	4,9±0,52
p*		0,7	<0,05

Примечание: p* – уровень значимости различий между группами (критерий Манна–Уитни)

Note: p* – the level of significance of differences between groups (criterion Mann–Whitney)

Таблица 2

Рефракционные результаты через 1 месяц после операции

Table 2

Refractive results in 1 month after surgery

Параметр Parameter	ФЭК (1) Phacoemulsi-fication (1) n=12	ФЭК + ПЗКР (2) Phaco + posterior capsulorhexis (2) n=13	ФЭК + задний «захват» оптики (3) Phaco + optic capture (3) n=15
Планируемая рефракция цели, дптр (M±m) Planned target refraction, diopters (M±m)	−0,22±0,17	−0,35±0,15	−0,30±0,26
Фактический сферический компонент, дптр (M±m) Actual spherical component, diopters (M±m)	−0,08±0,43	−0,17±0,21	+0,36±0,4
Фактический сферический эквивалент, дптр (M±m) Actual spherical equivalent, diopters (M±m)	−0,23±0,3	−0,36±0,1	+0,22±0,57
p*	>0,05	>0,05	<0,05

Примечание: p* – уровень значимости различий между группами (критерий Вилкоксона)

Note: p* – the level of significance of differences between groups (criterion Wilcoxon)

Таблица 3

Рефракционные результаты через 12 месяцев после операции

Table 3

Refractive results in 12 months after surgery

Параметр Pararmeter	ФЭК (1) Phacoemulsi-fication (1) n=12	ФЭК + ПЗКР (2) Phaco + posterior capsulorhexis (2) n=13	ФЭК + задний «захват» оптики (3) Phaco + optic capture (3) n=15
Планируемая рефракция цели, дптр (M±m) Planned target refraction, diopters (M±m)	−0,22±0,17	−0,35±0,15	−0,30±0,26
Фактический сферический компонент, дптр (M±m) Actual spherical component, diopters (M±m)	−0,29±0,29	−0,4±0,3	+0,25±0,33
Фактический сферический эквивалент, дптр (M±m) Actual spherical equivalent, diopters (M±m)	−0,33±0,27	−0,63±0,19	+0,15±0,41
p*	>0,05	>0,05	<0,05

Примечание: p* – уровень значимости различий между группами (критерий Вилкоксона)

Note: p* – the level of significance of differences between groups (criterion Wilcoxon)

тов технологию заднего «захвата» оптики. В 2008 г. ими были доложены результаты успешного лечения тысячи пациентов [6]. В различных работах этой группы авторов изучена послеоперационная морфология макулы, показаны безопасность, высокая эффективность метода при низком уровне осложнений и независимость результата от материала и дизайна края ИОЛ. При этом авторами было отмечено, что данная технология предполагает более сложные манипуляции и требует тщательного соблюдения хирургического алгоритма [6–11]. Также при исследовании метода заднего «захвата» оптики было указано на смещение трехчастной ИОЛ кзади по оптической оси и рекомендовано добавлять 0,4 к А-константе, предназначенной для расчета ИОЛ при внутри-



Рис. 5. Клинический пример 1. Данные оптической биометрии (ИОЛ Мастер 700, Zeiss) двух глаз одного пациента через 1 год после билатеральной факоэмульсификации катаракты с имплантацией ИОЛ Tecnis (J&J): а) на правом глазу (OD) выполнен задний «захват» оптики ИОЛ, глубина передней камеры (ACD) – 5,01 мм при аксиальной длине глаза (AL) 23,0 мм; б) на левом глазу (OS) проведена стандартная хирургия катаракты, глубина передней камеры – 4,79 мм при аксиальной длине глаза (AL) 23,15 мм

Fig. 5. Case 1. Optical biometric data (IOL Master 700, Zeiss) of two eyes of the patient 1 year after bilateral cataract phacoemulsification with IOL (Tecnis, J&J) implantation: a) In the right eye (OD) posterior optic capture was performed. Anterior chamber depth (ACD) was 5.01 mm, axial length of the eye (AL) was 23.0 mm; б) In the left eye (OS) after standard cataract surgery anterior chamber depth was 4.79 mm with an axial eye length (AL) of 23.15 mm

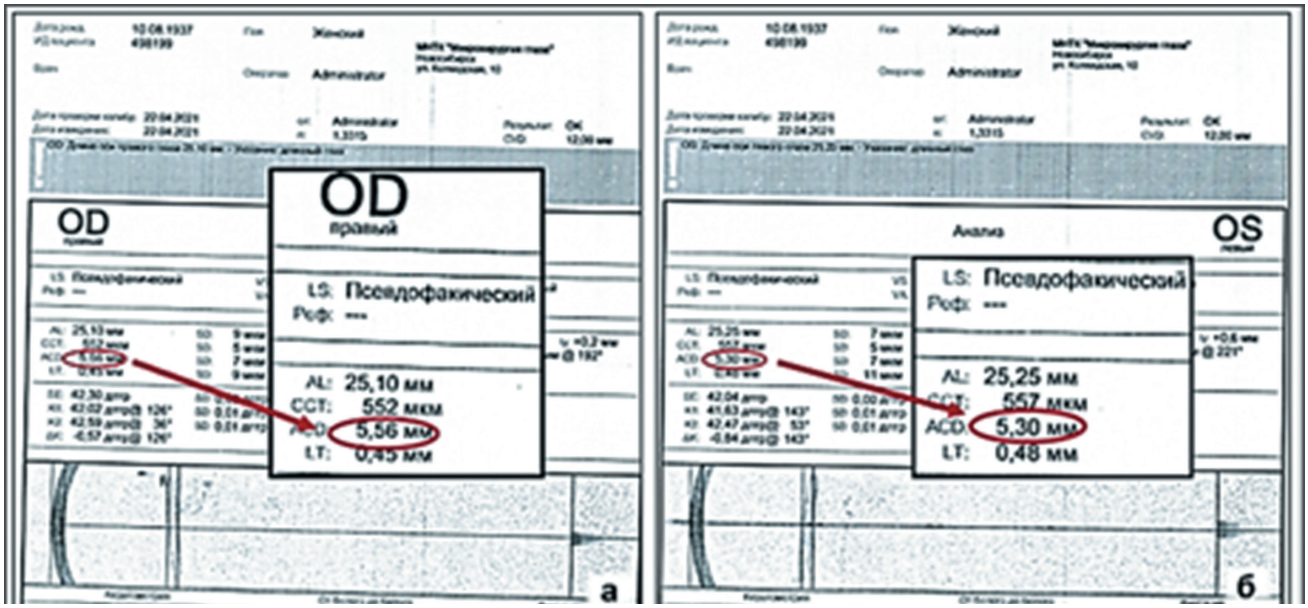

Рис. 6. Клинический пример 2. Данные оптической биометрии (ИОЛ Мастер 700, Zeiss) двух глаз одного пациента через 1 год после билатеральной факоэмульсификации катаракты с имплантацией ИОЛ (enVista, B&L): а) на правом глазу (OD) выполнен задний «захват» оптики ИОЛ, глубина передней камеры (ACD) – 5,56 мм при аксиальной длине глаза (AL) 25,1 мм; б) на левом глазу (OS) проведена стандартная хирургия катаракты, глубина передней камеры – 5,30 мм при аксиальной длине глаза (AL) 25,25 мм

Fig. 6. Case 2. Optical biometric data (IOL Master 700, Zeiss) of two eyes of the patient 1 year after bilateral cataract phacoemulsification with IOL (enVista, B&L) implantation: a) In the right eye (OD) posterior optic capture was performed. Anterior chamber depth (ACD) was 5.56 mm, axial length of the eye (AL) was 25.1 mm; б) In the left eye (OS) after standard cataract surgery anterior chamber depth was 5.30 mm with an axial eye length (AL) of 25.25 mm

капсульной фиксации [7]. Однако автором не были приведены статистические данные по поводу эффективной позиции линзы, а также рефракционные результаты при применении данной технологии, кроме того, не исследовались моноблочные ИОЛ, в связи с чем проведено представленное нами исследование.

В нашей клинике за 2019–2021 гг. выполнено 154 случая хирургии хрусталика с задним «захватом» оптики ИОЛ по различным показаниям, из них: дети – 102 случая, взрослые – 52 случая. Были использованы как трехчастные акриловые ИОЛ (AcrySof MN60AC, Alcon), так и различные модели монолитных гидрофобных акриловых ИОЛ. В послеоперационном периоде не наблюдали ни одного случая дислокации ИОЛ и вторичной катаракты. В данное исследование были включены только случаи заднего «захвата» монолитных гидрофобных ИОЛ при неосложненной хирургии катаракты с внутрикапсульной фиксацией гаптических элементов, это было сделано по двум причинам: для исключения различных влияющих факторов и оценке имплантации наиболее традиционно применяемых ИОЛ.

Известно, что внекапсульное положение ИОЛ при ее нестандартной имплантации с фиксацией к радужке или в цилиарную борозду требует поправки в расчете ИОЛ для исключения миопического сдвига [12]. Результаты проведенного исследования показали, что при технологии заднего «захвата» оптики ИОЛ происходит ее смещение назад вдоль оптической оси, что приводит к гиперметропическому сдвигу в рефракционных результатах.

ЗАКЛЮЧЕНИЕ

Первичный задний капсулорексис с задним «захватом» оптики интраокулярной линзы обеспечивает стабильное центрированное положение линзы. При планировании метода первичного заднего капсулорексиса с задним «захватом» оптики интраокулярной линзы следует учитывать ее смещение кзади и гиперметропический сдвиг в рефракционных результатах при стандартном алгоритме расчета.

ЛИТЕРАТУРА/REFERENCES

1. Gimbel HV, DeBroff BM. Posterior capsulorhexis with optic capture: maintaining a clear visual axis after pediatric cataract surgery. J Cataract Refract Surg. 1994;20: 658–664. doi: 10.1016/s0886-3350(13)80659-1
2. Neuhann T. The Rhexis-Fixated Lens, film presented at the Symposium on Cataract, IOL and Refractive Surgery, Boston, Massachusetts, USA, 1991. In: Devranoglu K, Kilic A, Ozdamar A, Yurtsever AK. Intraocular lens optic capture in eyes with zonular weakness in cataract patients. J Cataract Refract Surg. 2013;39(5): 669–672. doi: 10.1016/j.jcrs.2013.02.035
3. Gimbel HV, DeBroff BM. Intraocular lens optic capture. J Cataract Refract Surg. 2004;30(1): 200–206. doi: 10.1016/j.jcrs.2003.11.035
4. DeBroff BM, Nihalani BR. Double optic capture with capsular bag fusion. Techniques in Ophthalmology. 2008;6(2): 31–34. doi: 10.1097/ITO.0b013e31817dcb2e
5. DeBroff BM. Intraocular lens optic capture in pediatric cataract surgery. Adv Ophthalmol Vis Syst. 2014;1(2): 56–57. doi: 10.15406/aovs.2014.01.00012
6. Menapace R. Posterior capsulorhexis combined with optic buttonholing: an alternative to standard in-the-bag implantation of sharp-edged intraocular lenses? A critical analysis of 1000 consecutive cases. Graefes Arch Clin Exp Ophthalmol. 2008;246(6): 787–801. doi: 10.1007/s00417-008-0779-6
7. Menapace R. Routine posterior optic buttonholingfor eradication of posterior capsule opacification in adults: report of 500 consecutive cases. J Cataract Refract Surg. 2006;32: 929–943. doi: 10.1016/j.jcrs.2006.02.046
8. Stifter E, Luksch A, Menapace R. Postoperative course of intraocular pressure after cataract surgery with combined primary posterior capsulorhexis and posterior optic buttonholing. J Cataract Surg. 2007;33: 1585–1590. doi: 10.1016/j.jcrs.2007.04.038
9. Stifter E, Menapace R, Luksch A. Objective assessment of intraocular flare after cataract surgery with combined primary posterior capsulorhexis and posterior optic buttonholing in adults. Br J Ophthalmol. 2007;91(11): 1481–1484. doi: 10.1136/bjo.2007.120535
10. Stifter E, Menapace R, Neumayer T, Luksch A. Macular morphology after cataract surgery with primaryposterior capsulorhexis and posterior optic buttonholing. Am J Ophthalmol. 2008;146(1): 15–22. doi: 10.1016/j.ajo.2008.02.022
11. Stifter E, Menapace R, Luksch A, Neumayer T, Sacu S. Anterior chamber depth and change in axial intraocular lens position after cataract surgery with primary posterior capsulorhexis and posterior optic buttonholing. J Cataract Refract Surg. 2008;34(5): 749–754. doi: 10.1016/j.jcrs.2007.12.035
12. Тахчиди Х.П., Пантелеев Е.Н., Яновская Н.П., Мухаметшина Э.З., Бессарабов А.Н. Бесшовная фиксация ИОЛ в цилиарной борозде при псевдоэксфолиативном синдроме. Офтальмохирургия. 2009;4: 25–28. [Takhchidi HP, Panteleev EN, Yanovskaya NP, Mukhametshina EZ, Bessarabov AN. Seamless fixation of IOLs in the ciliary sulcus in pseudoexfoliative syndrome. Fyodorov Journal of Ophthalmic Surgery. 2009;4: 25–28. (In Russ.)]

Информация об авторах
Максим Александрович Талалаев, врач-офтальмолог, stomelic@gmail.com, https://orcid.org/0000-0003-1869-2108
Вероника Викторовна Дулидова, врач-офтальмолог, nicapatrin@mail.ru, https://orcid.org/orcid.org/0000-0002-5494-3771
Анастасия Александровна Бирюкова, врач-офтальмолог, nastya.biryukova@mail.ru, https://orcid.org/0000-0002-0019-4410
Елена Владиленовна Егорова, д.м.н., evva111@yandex.ru, https://orcid.org/0000-0002-2901-0902

Information about the authors
Maxim A. Talalaev, ophthalmologist, stomelic@gmail.com, https://orcid.org/0000-0003-1869-2108
Veronika V. Dulidova, ophthalmologist, nicapatrin@mail.ru, https://orcid.org/orcid.org/0000-0002-5494-3771
Anastasia A. Biryukova, ophthalmologist, nastya.biryukova@mail.ru, https://orcid.org/0000-0002-0019-4410
Elena V. Egorova, Doctor of Sciences in Medicine, evva111@yandex.ru, https://orcid.org/0000-0002-2901-0902

Вклад авторов в работу:
Е.В. Егорова: существенный вклад в концепцию и дизайн работы, написание текста, редактирование, окончательное утверждение версии, подлежащей публикации.
А.А. Бирюкова: существенный вклад в концепцию и дизайн работы, сбор, анализ и обработка материала, статистическая обработка данных.
В.В. Дулидова: сбор, анализ и обработка материала.
М.А. Талалаев: написание текста, редактирование.

Authors contribution:
E.V. Egorova: significant contribution to the concept and design of the work, text writing, editing, final approval of the version to be published.
A.A. Biryukova: significant contribution to the concept and design of the work, collection, analysis and processing of material, statistical data processing.
V.V. Dulidova: collection, analysis and processing of material.
M.A. Talalaev: text writing, editing.

Финансирование: Авторы не получали конкретный грант на это исследование от какого-либо финансирующего агентства в государственном, коммерческом и некоммерческом секторах.
Согласие пациента на публикацию: Письменного согласия на публикацию этого материала получено не было. Он не содержит никакой личной идентифицирующей информации.
Конфликт интересов: Отсутствует.

Funding: The authors have not declared a specific grant for this research from any funding agency in the public, commercial or not-for-profit sectors.
Patient consent for publication: No written consent was obtained for the publication of this material. It does not contain any personally identifying information.
Conflict of interest: There is no conflict of interest.

Поступила: 27.02.2022
Переработана: 22.04.2022
Принята к печати: 25.08.2022

Originally received: 27.02.2022
Final revision: 22.04.2022
Accepted: 25.08.2022