Офтальмохирургия. 2023;1: 37–46.
Fyodorov Journal of Ophthalmic Surgery. 2023;1: 37–46.

Научная статья
УДК 617.735-073.5
doi: 10.25276/0235-4160-2023-1-37-46

Исследование кровотока глазного дна в раннем послеоперационном периоде после фемтолазерной лентикулярной коррекции миопии по технологии CLEAR с помощью ОКТ-ангиорежима

В.Д. Антонюк, Т.С. Кузнецова, О.И. Куранова, С.Ю. Щукин
Клиника микрохирургии глаза ОКДЦ ПАО «Газпром», Москва

РЕФЕРАТ

Цель. Оценить влияние вакуумного воздействия на показатели кровотока макулярной области, диска зрительного нерва (ДЗН) и состояние премакулярной сумки при коррекции миопии по безлоскутной технологии CLEAR. **Материал и методы.** С декабря 2021 г. по февраль 2022 г. в клинике микрохирургии глаза ОКДЦ ПАО «Газпром» обследованы 25 пациентов (44 глаза) в возрасте от 18 до 39 лет (31,88±1,15, M±m), с миопией (–4,08±0,19, M±m) и миопическим астигматизмом (–0,47±0,04, M±m), которым была выполнена фемтолазерная лентикулярая коррекция зрения по технологии CLEAR. Из дополнительных методов обследования всем пациентам проводилась оптическая когерентная томография на приборе Nidek RS-3000 Advance AngioScan (NIDEK, Япония) с целью оценить показатели: плотность сосудистой сети и индекс кровотока в макулярной области сетчатки и в ДЗН до оперативного вмешательства и через сутки после коррекции CLEAR, а также определить размер премакулярной сумки до оперативного вмешательства и через сутки. **Результаты.** У пациентов после выполнения коррекции зрения по технологии CLEAR не отмечается статистически значимых изменений показателей плотности сосудистой сети и индекса кровотока в макулярной области сетчатки и в ДЗН, а также размеров премакулярной сумки через сутки после операции. **Заключение.** При фемтолазерной лентикулярной коррекции миопии по технологии CLEAR более длительное вакуумное воздействие на глаз на этапе формирования роговичной лентикулы не влияет на состояние кровотока заднего сегмента глаза в первые сутки после операции.

Ключевые слова: *фемтолазерная коррекция, лентикула, миопия, вакуумное воздействие, плотность сосудистой сети, индекс кровотока, макулярная зона сетчатки, ДЗН, премакулярная сумка* ■

Для цитирования: Антонюк В.Д., Кузнецова Т.С., Куранова О.И., Щукин С.Ю. Исследование кровотока глазного дна в раннем послеоперационном периоде после фемтолазерной лентикулярной коррекции миопии по технологии CLEAR с помощью ОКТ-ангиорежима. Офтальмохирургия. 2023;1: 37–46. doi: 10.25276/0235-4160-2023-1-37-46
Автор, ответственный за переписку: Татьяна Сергеевна Кузнецова, tskuznetsova2013@gmail.com

ABSTRACT

Original article

Evaluation of the fundus blood flow in the early postoperative period after femtolaser lenticular CLEAR technology correction of myopia using OCT-angio

V.D. Antonuk, T.S. Kuznetsova, O.I. Kuranova, S.Yu. Shchukin
Gazprom Eye Microsurgery Clinic, Moscow, Russian Federation

Purpose. To evaluate state of the blood flow parameters of the macular region, the optic nerve disc, and the state of the premacular bag after the formation of the corneal lenticle during the correction of myopia using CLEAR technology. **Material and methods.** From December 2021 to February 2022, 25 patients (44 eyes) aged 18 to 39 years (31.88±1.15, M±m) with myopia (–4.08±0.19, M±m) and myopic astigmatism (–0.47±0.04, M±m), who underwent femtolaser lenticular vision correction using CLEAR technology. As additional examination methods, all patients underwent optical coherence tomography on the Nidek RS-3000 Advance AngioScan device (NIDEK, Japan) in order to evaluate the following parameters: vascular network density and blood flow index in the macular region of the retina and optic disc before surgery and 1 day after the CLEAR correction, as well as to determine the size of the premacular bag before surgery and 1 day later. **Results.** In patients after performing vision correction using CLEAR

© Антонюк В.Д., Кузнецова Т.С., Куранова О.И., Щукин С.Ю., 2023

CC BY 4.0

technology, there are no statistically significant changes in the vascular network density and blood flow index in the macular region of the retina and in the optic disc, as well as the size of the premacular bag 1 day after surgery. **Conclusion.** With femtolaser lenticular correction of myopia, a longer vacuum effect on the eye is provided at the stage of corneal lenticular formation. However, this does not affect the condition of the blood flow of the posterior segment of the eye in the first day after surgery.

Key words: *femtolaser correction, lenticula, myopia, vacuum exposure, vascular network density, blood flow index, macular area of the retina, Optical Nerv, premacular bag* ■

For citation: Antonuk V.D., Kuznetsova T.S., Kuranova O.I., Shchukin S.Yu. Evaluation of the fundus blood flow in the early postoperative period after femtolaser lenticular CLEAR technology correction of myopia using OCT-angio. Fyodorov Journal of Ophthalmic Surgery. 2023;1: 37–46. doi: 10.25276/0235-4160-2023-1-37-46
Corresponding author: Tat'yana S. Kuznetsova, tskuznetsova2013@gmail.com

АКТУАЛЬНОСТЬ

Эволюцию лазерной коррекции зрения можно рассмотреть в виде трех основных этапов: в начале этого направления офтальмохирургии эксимерным лазером воздействовали поверхностно на роговицу (фоторефракционная кератэктомия), следующим этапом в развитии стали технологии с формированием роговичного лоскута и эксимерной абляцией подлежащей стромы (LASIK и Femto-LASIK). Самым передовым методом в настоящее время считается лентикулярная хирургия без выкраивания роговичного лоскута, а с формированием фемтолазером лентикулы в толще роговицы с последующим ее удалением через микроразрез. Каждый метод имеет свои достоинства и недостатки. Поверхностные абляции легки в исполнении для хирурга, но требуют большего периода реабилитации для пациента. Технологии LASIK и Femto-LASIK дают быструю реабилитацию пациентам, но несут в себе риск вторичных кератэктазий по причине нарушения биомеханики роговицы в большей степени, чем современные лентикулярные технологии. Также к преимуществам таких операций, как ReLEx Smile (Small Incision Lenticule Extraction) или CLEAR (Corneal Lenticule Extraxtion for Advanced Refractive Correction), относится использование одной лазерной установки в отличие от эксимерлазерных коррекций (LASIK и Femto-LASIK), где необходимо сочетанное воздействие микрокератома, эксимерного и фемтосекундного лазеров.

Новые технологии оцениваются в первую очередь по таким критериям, как безопасность, эффективность, стабильность результатов [1–3].

В отечественной и зарубежной литературе подробно освещены вопросы возникающих интраоперационных и послеоперационных осложнений – таких как потеря вакуума во время формирования лентикулы, повреждение лентикулы при ее экстракции, разрыв разреза, врастание эпителия, диффузный ламеллярный кератит и остаточные аметропии [4, 5]. Однако остается открытым вопрос о состоянии микроциркуляции в макулярной области и в зрительном нерве в момент вакуумной фиксации глаза и в раннем послеоперационном периоде при выполнении лазерной коррекции зрения.

ЦЕЛЬ

Оценить влияние вакуумного воздействия на показатели кровотока макулярной области, диска зрительного нерва (ДЗН) и состояние премакулярной сумки при коррекции миопии по безлоскутной технологии CLEAR.

МАТЕРИАЛ И МЕТОДЫ

С декабря 2021 г. по февраль 2022 г. в клинике микрохирургии глаза ОКДЦ ПАО «Газпром» обследованы 25 пациентов (44 глаза) в возрасте от 18 до 39 лет (31,88±1,15, M±m), с миопией (–4,08±0,19, M±m) и миопическим астигматизмом (–0,47±0,04, M±m), которым была выполнена фемтолазерная лентикулярая коррекция зрения по технологии CLEAR. Характеристика группы представлена в *таблице 1*.

Перед операцией выполняли стандартное обследование для рефракционного пациента. Из дополнительных – оптическая когерентная томография с ангиорежимом (ОКТА) макулярной области, ДЗН, определяли размер премакулярной сумки до операции и в первые сутки после операции. Исследуемые показатели: плотность сосудистой сети – отношение площади всех сосудов с кровотоком к общей площади исследуемой зоны; индекс кровотока – показатель, отражающий информацию о средней скорости кровотока в сосудах этой зоны. Чем он выше, тем больше крупных сосудов в исследуемой области. При попытке исследовать данные показатели в первый час после операции мы столкнулись со сложностью четкой визуализации данных структур по причине выраженного отека роговицы. По этой причине для анализа использовались параметры через 1 сутки после операции. Исследование проводилось в утренние часы с 09:00 до 11:00, одним доктором с помощью оптического когерентного томографа Nidek RS-3000 AngioScan (Япония). Лазерная коррекция по технологии CLEAR выполнялась с использованием фемтолазерной установки FemtoLDV Z8 (Швейцария).

Применяемые хирургические параметры в группе представлены в *таблице 2*.

Отчет с показателями кровотока макулярной области на приборе Nidek RS-3000 AngioScan представлен на *рисунке 1*.

Таблица 1

Характеристика группы

Table 1

Study groups characteristic

Параметр	Возраст, лет Age, years	Рефракция сфера, дптр Refraction Sphere, D	Рефракция цилиндр, дптр Refraction Cylinder, D	ВГД, мм рт.ст. IOP, mm Hg	Пахиметрия, мкм Pachymetry, μm	Корнеометрия, мм Corneometry, mm
M	31,88	-4,08	-0,47	16,72	556,5	12,26
m	1,15	0,19	0,04	0,42	3,72	0,05
min	18	-1,75	0	9	498	11,2
max	39	-8,5	-1,25	22	605	12,9

Таблица 2

Хирургические параметры группы (M± m)

Table 2

The surgical data of groupe (M± m)

Корнеометрия, мм Corneometry, mm	Размер ваккумного кольца, мм The size of vacuum ring, mm	Толщина флэпа, мкм The thickness of cap, mcm	Толщина удаляемой лентикулы, мкм The thickness of removal lenticule, μm	Оптическая зона, мм Optical zone, mm	Кератометрия до операции, дптр Keratometry before surgery, D	Кератометрия 1 сутки после операции, дптр Keratometry 1 day after surgery, D
12,26±0,05	9,1±0,03	119,55±2,13	117,27±0,94	6,64±0,05	42,961±0,18	37,26±0,21

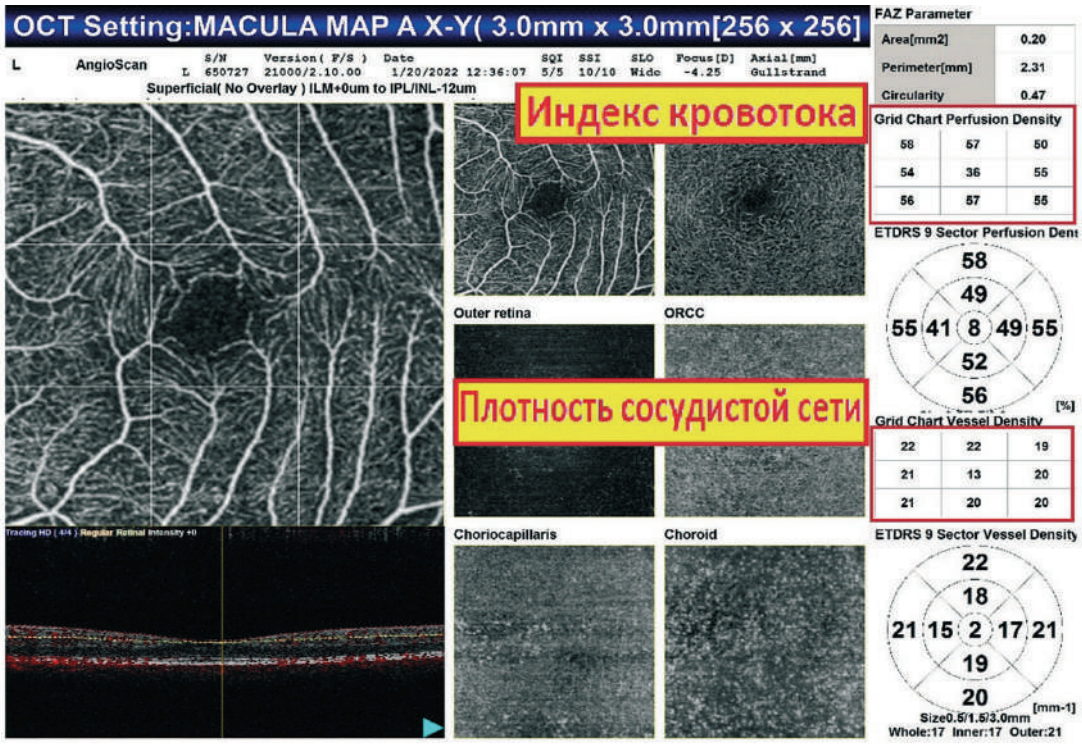

Рис. 1. Показатели кровотока макулярной области: индекс кровотока и плотность сосудистой сети

Fig. 1. Macular blood flow indicators: Perfusion Density and Vessel Density

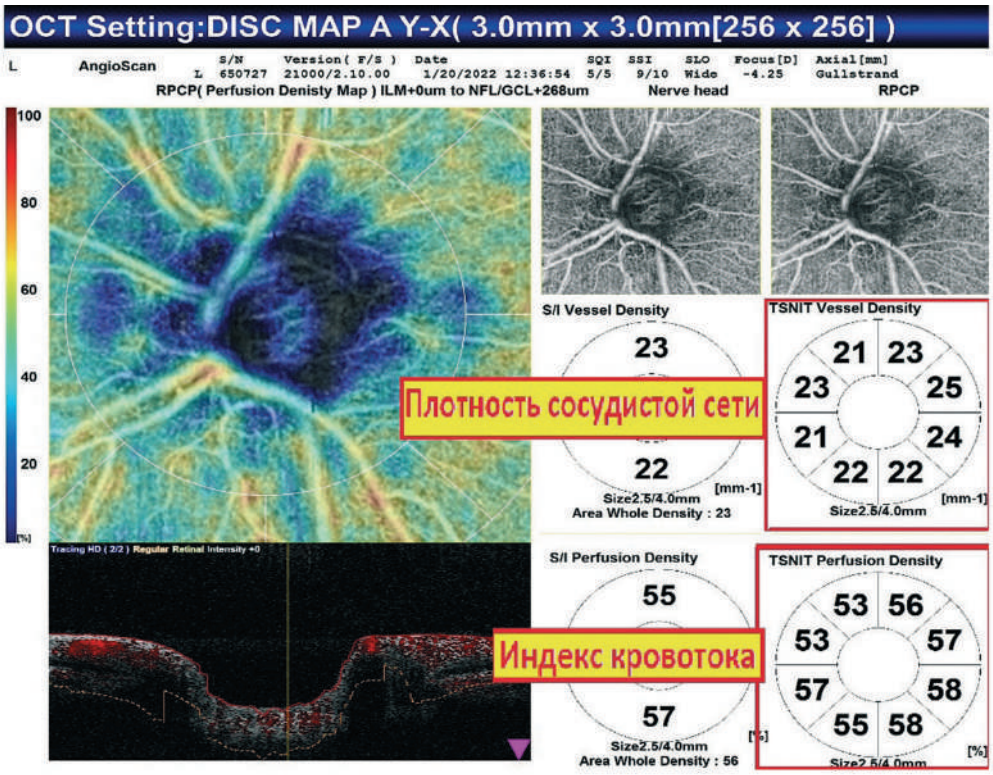

Рис. 2. Показатели кровотока диска зрительного нерва: плотность сосудистой сети и индекс кровотока

Fig. 2. Optical nerve blood flow indicators: vessel density and perfusion density

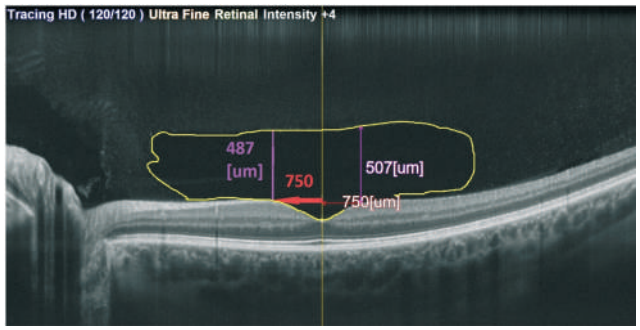

Рис. 3. ОКТ-изображение премакулярной сумки на приборе NIDEK RS-3000 Advance Angioscan.

Fig. 3. Premacular bursa OCT-image on the device NIDEK RS-3000 Advance Angioscan.

Протокол включает 9 секторов с цифровыми значениями. Для удобства подсчета и сравнения данных показателей плотности сосудистой сети и индекса кровотока до операции и в раннем послеоперационном периоде, нами вычислялось среднее значение каждого показателя. В нашей работе мы не применяли программу ImageJ для более точного выявления сосудов и артефаков при измерении и автоматическом анализе исследуемых зон сетчатки и зрительного нерва.

Отчет с показателями кровотока ДЗН на приборе Nidek RS-3000 AngioScan представлен на *рисунке 2*.

Протокол включает 8 цифровых значений для каждого показателя. Для удобства подсчета и сравнения данных показателей плотности сосудистой сети и индекса кровотока ДЗН до операции и в раннем послеоперационном периоде, нами вычислялось среднее значение каждого показателя.

Форма премакулярной сумки достаточно вариабельна, поэтому нами были выбраны 3 размера, которые определялись во всех группах: вертикальный размер над фовеолой (F), вертикальный размер в 750 мкм темпорально (T 750) и 750 мкм назально от фовеолы (N 750), что представлено на *рисунке 3*.

Статистическая обработка результатов исследования проводилась с использованием прикладной программы Statistica 7.0 (StatSoft, Inc., США) на основе применения стандартных параметрических методов оценки среднего и ошибки среднего показателя (M±m). Сравнение показателей выполнялось на основании стандартного параметрическиого t-критерия Стьюдента.

В данной работе исследования проведены на небольшом количестве пациентов, с ограниченным сроком наблюдения.

РЕЗУЛЬТАТЫ

В *таблице 3* представлен отчет полученных средних данных исследуемых показателей плотности сосудистой сети и индекса кровотока макулярной области и ДЗН до

Таблица 3

Данные показателей плотности сосудистой сети и индекса кровотока макулярной области и ДЗН

Table 3

Data of vessel density and perfusion density of the macular area and optical nerve

Случай Case	Плотность сосудов макулы Vessel density of macula		Индекс кровотока макулы Perfusion density of macula		Плотность сосудов ДЗН Vessel density of optical nerve		Индекс кровотока ДЗН Perfusion density of optical nerve	
	до операции before surgery	1 сутки после операции 1 day after surgery	до операции before surgery	1 сутки после операции 1 day after surgery	до операции before surgery	1 сутки после операции after surgery	до операции before surgery	1 сутки после операции day after surgery
1	20,11	18,22	52,89	51,22	19,75	19,88	51,75	44,38
2	19,89	15,56	51,44	41,00	21,50	21,38	51,63	51,13
3	17,89	17,22	48,56	43,44	21,75	22,00	51,38	50,38
4	20,44	15,44	51,56	44,22	20,13	19,00	47,63	43,88
5	20,33	20,00	49,78	50,67	22,88	22,25	55,63	53,63
6	19,89	19,78	51,11	50,00	21,50	20,50	52,25	50,88
7	20,22	19,33	52,56	51,44	22,88	22,00	54,88	53,13
8	19,78	17,33	53,11	44,11	22,63	21,63	55,88	50,75
9	18,78	18,56	50,89	46,56	21,75	19,50	48,38	43,50
10	19,33	18,33	52,56	52,22	22,88	22,875	54,88	54,38
11	20,22	18,44	52,22	49,22	22,75	22,75	53,88	54,50
12	19,11	19,00	51,67	50,56	19,88	20,38	53,25	50,88
13	18,67	19,67	50,89	50,56	21,38	21,00	54,25	50,50
14	20,11	19,67	52,78	52,11	21,75	22,50	58,50	61,00
15	20,33	19,33	53,00	51,67	22,38	21,13	58,63	56,25
16	19,67	18,89	51,56	50,89	18,38	19,88	51,75	54,63
17	19,78	19,33	51,56	51,56	20,13	21,50	55,50	55,88
18	20,22	22,78	49,33	51,89	21,63	20,13	55,63	47,75
19	19,78	21,78	49,44	48,89	23,25	19,50	56,38	46,00
20	22,22	22,40	52,00	51,33	21,50	20,75	56,63	56,50
21	22,67	22,00	52,67	50,78	19,00	18,88	49,25	50,75
22	21,78	22,44	51,33	52,00	22,13	23,13	51,88	51,38
23	21,89	21,89	51,00	52,22	22,13	23,13	51,88	51,38
24	23,00	22,56	52,11	52,56	21,63	21,50	53,00	53,88
25	23,44	22,44	52,67	51,56	23,38	20,38	56,88	49,25
26	22,89	22,89	51,56	52,22	22,38	21,00	53,25	50,38
27	22,22	22,22	51,33	51,78	21,50	20,25	51,75	47,88
28	17,78	22,33	43,67	51,78	18,88	19,75	45,75	49,25
29	22,22	21,78	51,11	51,44	20,38	20,25	50,75	50,63
30	22,56	22,89	52,56	52,11	21,38	22,00	52,50	54,25
31	21,89	22,56	50,00	51,67	14,75	20,50	39,13	51,25
32	22,78	22,00	51,67	51,78	19,38	19,25	48,13	50,75
33	23,11	23,11	51,67	51,78	21,88	21,88	54,75	54,75
34	22,89	22,89	51,00	51,00	19,13	20,63	52,25	53,25
35	23,00	23,11	51,67	52,44	18,38	21,50	47,375	51,63
36	23,33	22,67	52,78	51,56	18,25	21,88	47,625	51,25

Таблица 3 (окончание)
Table 3 (end)

Случай Case	Плотность сосудов макулы Vessel density of macula		Индекс кровотока макулы Perfusion density of macula		Плотность сосудов ДЗН Vessel density of optical nerve		Индекс кровотока ДЗН Perfusion density of optical nerve	
	до операции before surgery	1 сутки после операции 1 day after surgery	до операции before surgery	1 сутки после операции 1 day after surgery	до операции before surgery	1 сутки после операции after surgery	до операции before surgery	1 сутки после операции day after surgery
37	23,67	23,44	52,22	52,67	18,75	18,80	49,50	46,00
38	23,78	24,00	52,78	52,33	19,38	17,88	50,38	47,88
39	21,11	21,67	50,89	52,00	17,63	16,75	42,25	45,38
40	21,22	22,00	51,11	51,78	20,50	20,88	53,75	54,00
41	23,56	23,67	51,78	52,78	23,63	20,63	58,38	54,75
42	22,11	22,33	51,56	51,22	21,00	21,25	55,00	53,80
43	22,44	22,44	51,44	52,56	21,25	20,13	54,00	52,88
44	23,56	23,00	52,78	52,33	20,50	20,50	52,5	52,00

операции и через сутки после операции у 25 пациентов (44 глаз).

Нами не было выявлено статистически значимой разницы исследуемых показателей при сравнении их до операции и через сутки после операции, что представлено в *таблицах 4* и *5*. Статистическая значимость была рассмотрена с $p \leq 0,05$.

Более наглядно изменения показателей плотности сосудистой сети и индекса кровотока в макуле и в ДЗН через сутки после операции представлены на *рисунках 4–8*.

При анализе изменений в состоянии премакулярной сумки до операции и через сутки после операции нами не было выявлено статистически значимой разницы. Также в нашей работе мы не встречали отслойки гиалоидной мембраны ни в одном случае.

Средние показатели размера премакулярной сумки в группе до операции и через 1 сутки после операции представлены на *рисунке 8*.

ОБСУЖДЕНИЕ

Лентикулярная рефракционная хирургия миопии и миопического астигматизма началась с 2008 г. в Европе с технологии ReLEx FLEx благодаря работам немецких офтальмологов. До 2019 г. в мире выполнялись только FLEx и ReLEx Smile, сейчас запатентовано 3 технологии: ReLEx Smile (Carl Zeiss) [6], CLEAR (Zimmer) [7], SmartSight (Schwind) [8, 9]. Все эти операции дают основное преимущество – изменение силы роговицы с минимальным нарушением ее прочностных свойств и сопоставимы по рефракционным результатам с технологиями LASIK и Femto-LASIK. Однако каждая из них имеет свои особенности. Одним из ключевых моментов для успешного проведения операции является надежная вакуумная фиксация глаза. И тут важно достичь такого уровня давления, которое, с одной стороны, обеспечит безопасное положение глаза во время фемтодиссекции, с другой – не будет оказывать негативное влияние на кровоток глаза, в частности макулярной области и ДЗН.

Сила вакуумного воздействия при CLEAR выше, чем при ReLEx Smile и чем при использовании механического кератома. Однако время воздействия вакуума на глаз продолжительней при фемтолазерной лентикулярной коррекции (около 60–90 сек), чем при технологии LASIK (около 6 сек). Что, с одной стороны, повышает безопасность операции на этапе выкраивания лентикулы, с другой – увеличивает риск изменений на глазном дне, по предположению многих специалистов. Сила вакуумного воздействия при LASIK 500 миллибар, при CLEAR 600–700 миллибар [10, 11].

Таблица 4

Сравнение изменений показателей кровотока в макуле и в ДЗН до и через 1 сутки после операции в группе (t-критерий Стьюдента)

Table 4

Comparison of changes in blood flow parameters in macula and optic disk before and 1 day after surgery in the group (Student's t-test)

Показатель		M±m	p
Плотность сосудов макулы Vessel density of macula	до операции before surgery	21,26±0,25	0,5
	1 сутки после операции 1 day after surgery	20,98±0,33	
Индекс кровотока макулы Perfusion density of macula	до операции before surgery	51,41±0,23	0,11
	1 сутки после операции 1 day after surgery	50,67±0,4	
Плотность сосудов ДЗН Vessel density of optical nerve	до операции before surgery	20,86±0,28	0,73
	1 сутки после операции 1 day after surgery	20,74±0,21	
Индекс кровотока ДЗН Perfusion density of optical nerve	до операции before surgery	52,28±0,61	0,16
	1 сутки после операции 1 day after surgery	51,31±0,55	

Таблица 5

Сравнение размеров премакулярной сумки до операции и через 1 сутки после операции в группе (t-критерий Стьюдента)

Table 5

Comparison of the size of the premacular bag before surgery and 1 day after surgery in the group (Student's t-test)

Параметр	Центр, мкм Center, μm	750 мкм назально, мкм 750 μm nasal, μm	750 мкм темпорально, мкм, 750 μm temporal, μm
До операции Before surgery	448,93±26,21	370,25±26,97	353,52±25,83
1 сутки после операции 1 day after surgery	441,27±25,39	362,98±23,84	333,66±23,46
p	0,83	0,84	0,57

Возникают вопросы, как это может повлиять в раннем или отдаленном послеоперационном периоде после лентикулярной коррекции миопии и миопического астигматизма, может ли это увеличить риск развития возникновения макулярного кровоизлияния, отека центральной зоны сетчатки, дистрофических изменений на глазном дне.

Макулярное кровоизлияние – крайне редко встречающееся осложнение после лазерной коррекции зрения. При анализе 12 500 операций группа авторов выявила

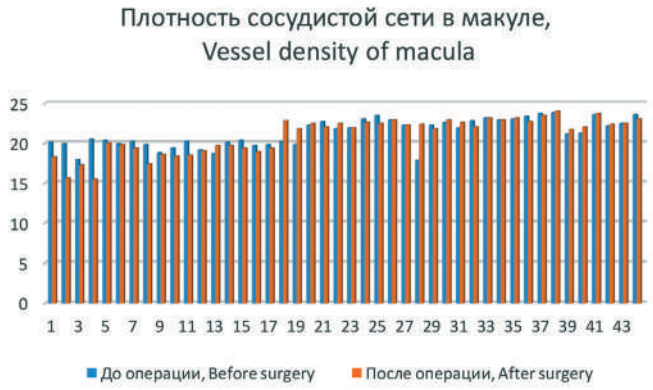

Рис. 4. Сравнение показателя плотности сосудистой сети в макулярной области до операции и через 1 сутки после операции

Fig. 4. Comparison of the vessel density of the macular area before surgery and 1 day after surgery

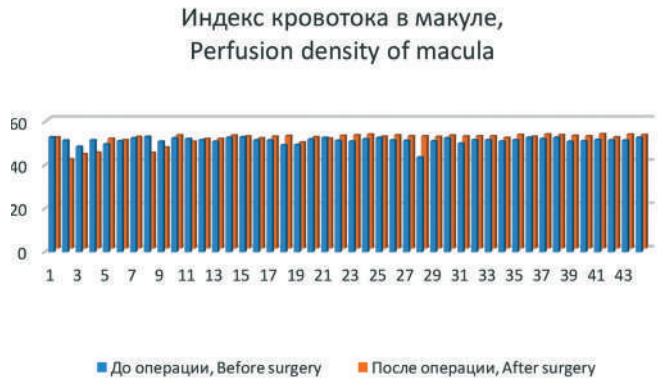

Рис. 5. Сравнение показателя индекса кровотока в макулярной области до операции и через 1 сутки после операции

Fig. 5. Comparison of the perfusion density of the macular area before surgery and 1 day after surgery

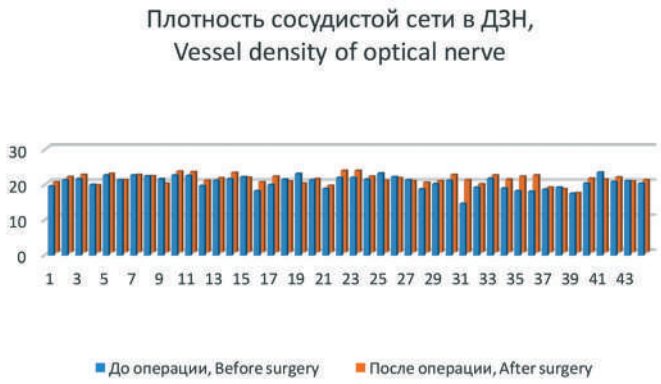

Рис. 6. Сравнение показателя плотности сосудистой сети в ДЗН до операции и через 1 сутки после операции

Fig. 6. Comparison of the vessel density of the optical nerve before surgery and 1 day after surgery

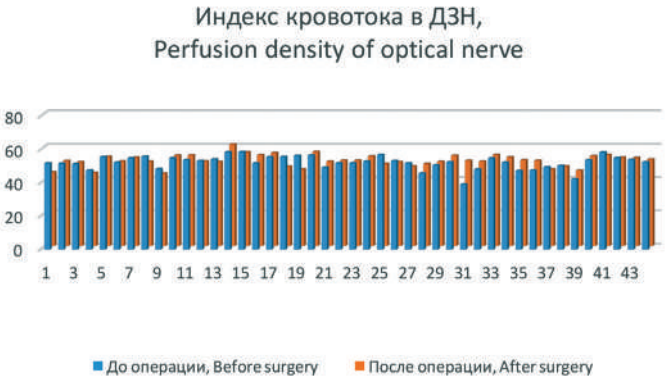

Рис. 7. Сравнение показателя индекса кровотока в ДЗН до операции и через 1 сутки после операции

Fig. 7. Comparison of the perfusion density of the optical nerve before surgery and 1 day after surgery

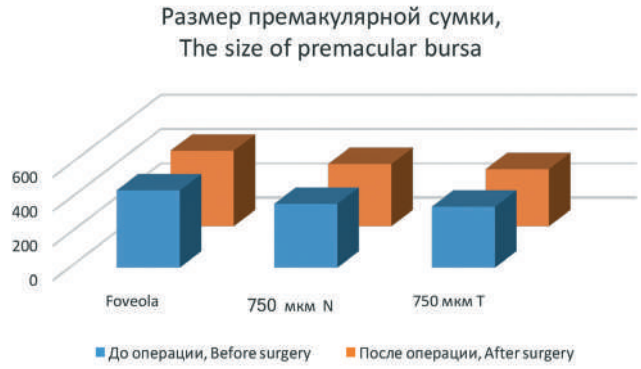

Рис. 8. Показатели размера премакулярной сумки до операции и через 1 сутки после операции

Fig. 8. Indicators of the size of the premacular bag before surgery and 1 day after surgery

данное осложнение в 0,01% через 14 дней после операции, макулярный отек в 0,01% на следующий день после операции, сухая форма макулодистрофии в 0,01% через 2 года после операции [12]. Авторы это связали с сопутствующими заболеваниями и считают, что нельзя напрямую данные осложнения связать с проведением коррекции как таковой.

Срыв вакуума – сложности в выделении лентикулы [13, 14], отложенные операции при технологии Smile были связаны с низким вакуумом и беспокойным поведением пациента по время операции. При технологии CLEAR применятся более сильная и продолжительная вакуумная фиксация глаза во время формирования лентикулы, что, с одной стороны, обеспечивает безопасность данного этапа операции, а другой – увеличивает внутриглазное давление в большей степени, чем при технологии Smile.

Ранее в одной их наших работ было показано, что размеры премакулярной сумки претерпевают изменения через 1 час после эксимерлазерной коррекции зрения по технологиям LASIK и Femto-LASIK в результате вакуумного воздействия и возвращаются к дооперационным значениям через сутки после вмешательства. Происходило как увеличение, так и уменьшение размеров премакулярной сумки через 1 час после оперативного вмешательства. Вакуумное воздействие на этапе формирования роговичного лоскута при эксимерлазерной коррекции зрения не оказывало влияния на плотность капиллярной сети в раннем послеоперационном периоде [15].

В литературе достаточно подробно освещена тема выявления отслойки гиалоидной мембраны с помощью ОКТ-исследования [16]. В нашей работе мы не встретили ни одного случая отслойки гиалоидной мембраны в первые сутки после фемтолазерной коррекции зрения миопии.

ЗАКЛЮЧЕНИЕ

Показатели кровотока макулярной области, ДЗН и размеры премакулярной сумки остаются в пределах дооперационных значений после стандартного вакуумного воздействия при безлоскутной технологии CLEAR.

ЛИТЕРАТУРА/REFERENCES

1. Ang M, Farook M, Htoo Hla M, Mehta JS. Randomized clinical trial comparing femtosecond LASIK and small-incision lenticule extraction. Ophthalmol. 2020;127(6): 724–730. doi: 10.1016/j.ophtha.2019.09.006

2. Wen D, McAlinden C, Flitcroft I, Tu R et al. Postoperative efficacy, predictability, safety, and visual quality of laser corneal refractive surgery: a network meta-analysis. Am J Ophthalmol. 2017;178: 65–78. doi: 10.1016/j.ajo.2017.03.013

3. Sánchez-Sánchez C, Rementería-Capelo LA, Carrillo V, Pérez-Lanzac J, Contreras I. Changes in ganglion cell complex and peripapillary retinal nerve fiber layer after femtosecond laser-assisted cataract surgery compared to manual phacoemulsification in patients receiving a trifocal intraocular lens. J Ophthalmol. 2020;2020: 8626495. doi: 10.1155/2020/8626495

4. Shah R. History and results; indications and contraindications of SMILE compared with LASIK. Asia Pac J Ophthalmol (Phila). 2019;8(5): 371–376. doi: 10.1097/01.APO.0000580132.98159.fa

5. Дутчин И.В., Пшеничнов М.В. Лечение врастания эпителия роговицы с помощью ND:YAG-лазера после проведения Smile. Современные технологии в офтальмологии. 2018;2: 61–63. [Dutchin IV, Pshenichnov MV. Treatment of corneal epithelium ingrowth using ND:YAG laser after Smile. Modern technology in ophthalmology. 2018;2: 61–63. (In Russ.)]

6. Steinwender G, Shajari M, Mayer WJ, et al. SMILE – Small Incision Lenticule Extraction. Klin Monbl Augenheilkd. 2020;237(12): e15–e34. doi: 10.1055/a-1291-9041

7. Wang M, Zhang F, Copruz ChC, Han L. First experience in small incision lenticule extraction with the Femto LDV Z8 and lenticule evaluation using scanning electron microscopy. J Ophthalmol. 2020;2020: 6751826. doi: 10.1155/2020/6751826

8. Pradhan KR, Mosquera SA. Initial experience with the SCHWIND ATOS and SmartSight lenticule extraction. J Clin Res Med. 2020;3(4). doi: 10.31038/JCRM.2020343

9. Pradhan KR, Mosquera SA. Three-month outcomes of myopic astigmatism correction with small incision guided human cornea treatment. J Refract Surg. 2021;37(5): 304–311.

10. Ebner M, Mariacher S, Januschowski K, Boden K, et al. Comparison of intraocular pressure during the application of a liquid patient interface (FEMTO LDV Z8) for femtosecond laser-assisted cataract surgery using two different vacuum levels. Br J Ophthalmol. 2017;101(8): 1138–1142. doi: 10.1136/bjophthalmol-2016-309890

11. Mariacher S, Laubichler P, Mariacher M, Wendelstein J, et al. Impact of baseline IOP, vacuum, and different docking mechanisms, and their interaction on IOP rise in femtosecond laser-assisted refractive and cataract surgery. J Cataract Refract Surg. 2019;45(12): 1818–1825. doi: 10.1016/j.jcrs.2019.07.020

12. Першин К.Б., Пашинова Н.Ф. Осложнения LASIK: анализ 12 500 операций. РМЖ. Клиническая офтальмология. 2000;4: 96. [Pershin KB, Pashinova NF. Complications of LASIK: analysis of 12,500 operations. RMJ. Clinical ophthalmology. 2000;4: 96. (In Russ.)]

13. Писаревская О.В., Щуко А.Г., Юрьева Т.Н., Фролова Т.Н., Хлебникова Л.С., Бальжирова Э.М.-Ж. Индивидуальный подход в нестандартной ситуации потери вакуума при выполнении SMILE (клинический случай). Современные технологии в офтальмологии. 2018;5. [Pisarevskaya OV, Shchuko AG, Yurieva TN, Frolova TN, Khlebnikova LS, Balzhirova EM-Zh. Individual approach in a non-standard situation of vacuum loss when performing SMILE (clinical case). Modern technology in ophthalmology. 2018;5. (In Russ.)]

14. Hamed AM, Heikal MA, Soliman TT, et al. SMILE intraoperative complications: incidence and management. Int J Ophthalmol. 2019;12(2): 280–283. doi: 10.18240/ijo.2019.02.15

15. Антонюк В.Д., Куранова О.И., Кузнецова Т.С. Влияние вакуумного воздействия на состояние премакулярной сумки в раннем послеоперационном периоде после эксимерлазерной коррекции зрения у пациентов с миопией и миопическим астигматизмом. Офтальмохирургия. 2019;2: 30–37. [Antonyuk VD, Kuranova OI, Kuznetsova TS. The effect of vacuum exposure on the condition of the premacular bag in the early postoperative period after excimer laser vision correction in patients with myopia and myopic astigmatism. Fyodorov Journal of Ophthalmic Surgery. 2019;2: 30–37. (In Russ.)]

16. Балашевич Л.И., Байбородов Я.В., Жоголев К.С. Патология витреомакулярного интерфейса. Обзор литературы в вопросах и ответах. Офтальмохирургия. 2014;4: 109–114. [Balashevich LI, Bayborodov YaV, Zhogolev KS. Pathology of vitreomacular interface. Literature review in questions and answers. 2014;4: 109–114. (In Russ.)]

Информация об авторах
Владимир Дмитриевич Антонюк, заслуженный врач РФ, к.м.н., center@medgaz.gazprom.ru
Татьяна Сергеевна Кузнецова, к.м.н., tskuznetsova2013@gmail.com, https://orcid.org/ 0000-0003-4024-6817
Ольга Игоревна Куранова, врач-офтальмолог, kuranovaolga16@gmail.com, https://orcid.org/0000-0003-4620-9654
Станислав Юрьевич Щукин, д.м.н., fako@mail.ru, https://orcid.org/0000-0002-2451-6015

Information about the authors
Vladimir D. Antonuk, Honored Doctor of the Russian Federation, PhD in Medicine, center@medgaz.gazprom.ru
Tat'yana S. Kuznetsova, PhD in Medicine, tskuznetsova2013@gmail.com, https://orcid.org/ 0000-0003-4024-6817
Ol'ga I. Kuranova, Ophthalmologist, kuranovaolga16@gmail.com, https://orcid.org/0000-0003-4620-9654
Stanislav Yu. Shchukin, Doctor of Sciences in Medicine, fako@mail.ru, https://orcid.org/0000-0002-2451-6015

Вклад авторов в работу:
В.Д. Антонюк: существенный вклад в концепцию и дизайн работы, окончательное утверждение версии, подлежащей публикации.
Т.С. Кузнецова: существенный вклад в концепцию и дизайн работы, сбор, анализ и обработка материала, статистическая обработка данных, написание текста.
О.И. Куранова: существенный вклад в концепцию и дизайн работы, сбор, анализ и обработка материала, написание текста.
С.Ю. Щукин: существенный вклад в концепцию и дизайн работы, редактирование.

Authors' contribution:
V.D. Antonuk: significant contribution to the concept and design of the work, final approval of the version to be published.
T.S. Kuznetsova: significant contribution to the concept and design of the work, collection, analysis and processing of material, statistical data processing, writing.
O.I. Kuranova: significant contribution to the concept and design of the work, collection, analysis and processing of material, writing.
S.Yu. Shchukin: significant contribution to the concept and design of the work, editing.

Финансирование: Авторы не получали конкретный грант на это исследование от какого-либо финансирующего агентства в государственном, коммерческом и некоммерческом секторах.
Согласие пациента на публикацию: Письменного согласия на публикацию этого материала получено не было. Он не содержит никакой личной идентифицирующей информации.
Конфликт интересов: Отсутствует.

Funding: The authors have not declared a specific grant for this research from any funding agency in the public, commercial or not-for-profit sectors.
Patient consent for publication: No written consent was obtained for the publication of this material. It does not contain any personally identifying information.
Conflict of interest: There is no conflict of interest.

Поступила: 20.10.2022
Переработана: 16.11.2022
Принята к печати: 03.02.2023

Originally received: 20.10.2022
Final revision: 16.11.2022
Accepted: 03.02.2023