DOI: https://doi.org/10.25276/0235-4160-2020-1-47-50
УДК 617.735

Эндовитреальное хирургическое лечение пролиферативной диабетической ретинопатии через два прокола без использования эндоосветителя

Д.О. Шкворченко, И.Х. Шарафетдинов, П.М. Шахабутдинова
ФГАУ «НМИЦ «МНТК «Микрохирургия глаза» им. акад. С.Н. Федорова» Минздрава России

РЕФЕРАТ

Цель. Описать и оценить метод хирургического лечения пролиферативной диабетической ретинопатии (ПДР) через два прокола.

Материал и методы. В исследование вошли 10 пациентов (10 глаз) с осложненной катарактой и ПДР. Максимально корригированная острота зрения (МКОЗ) до операции составила 0,08±0,12. Средний возраст пациентов составил 57 лет. Из них 6 мужчин и 4 женщины. Минимальный срок наблюдения составил 5 мес. Всем пациентам проводилось комбинированное вмешательство: факоэмульсификация катаракты с имплантацией интраокулярной линзы (ФЭК+ИОЛ) и двухпортовая 25G-витрэктомия. Один порт использовали для постановки ирригационной канюли, второй – для введения различных инструментов. Эндоосветитель заменила бесконтактная безволоконная система визуализации «OFFISS» (Optical Fiber-free Intravitreal Surgery System). С помощью регулировки цветовых и световых настроек системы трехмерной визуализации Alcon NGENUITY 3D visualization system достигалось четкое изображение глазного дна при минимальном уровне освещенности.

Результаты. В 9 случаях из 10 удалось применить заявленную методику, т.е. выполнить весь объем стандартных манипуляций, используя два прокола. В одном случае мы перешли на трехпортовую витрэктомию, так как у пациента грубая пролиферативная ткань распространялась на среднюю периферию и удаление шварты, используя склерокомпрессию, могло повлечь высокий риск ятрогенных повреждений. Интраоперационных и послеоперационных осложнений не было зафиксировано ни в одном случае. МКОЗ спустя 5 мес. улучшилась и составила 0,2±0,15.

Заключение. Метод хирургического лечения пролиферативной диабетической ретинопатии через два прокола, без использования эндоосветителя, является вариантом безопасного и эффективного хирургического лечения данной патологии.

Ключевые слова: *двухпортовая витрэктомия, пролиферативная диабетическая ретинопатия, микроинвазивная витрэктомия, система OFFISS, 3D-хирургия.* ■

Авторы не имеют финансовых или имущественных интересов в упомянутых материале и методах.

Офтальмохирургия. 2020;1: 47–50.

ABSTRACT

Two-port Pars Plana surgery treatment of proliferative diabetic retinopathy without endo-illumination

D.O. Shkvorchenko, I.Kh. Sharafetdinov, P.M. Shahabutdinova
The S. Fyodorov Eye Microsurgery Federal State Institution, Moscow

Purpose. To describe and evaluate the method of surgical treatment of proliferative diabetic retinopathy (PDR) through two port-punctures without endo-illumination.

Material and methods. The study included 10 patients (10 eyes) with complicated cataract and PDR. The mean preoperative best corrected visual acuity (BCVA) was 0.08±0.12. The average age was 57 years: 6 males and 4 females of them. The follow-up period was 5 months. All patients underwent the combined intervention: cataract phacoemulsification with intraocular lens implantation and two-port 25Gauge vitrectomy. One port was used for setting irrigation cannula, the second – for the introduction of various tools. The light of the microscope tube was used instead illumination. Light and color parameters were set up using 3D visualization system allowing using the minimal intensity of the microscope light.

Results. In 9 cases out of 10 it was possible to apply the claimed technique, that is, to perform the entire volume of standard manipulations, using two-port punctures. In one case, we switched to a standard three-port vitrectomy, as the patient's rough proliferative tissue spread to the middle periphery and removal of adhesions, using sclerocompression, could lead to a high risk of iatrogenic damage. Intra- and post-operative complications were not noted in any case. The BCVA was increased 6 months later improved and reached 0.2±0.15.

(cc) BY 4.0

Conclusion. The method of surgical treatment of proliferative diabetic retinopathy through two-port punctures without the use of endo-illumination is a safe and effective surgical treatment of this disease.

Key words: *two-port vitrectomy, proliferative diabetic retinopathy, microinvasive vitrectomy, OFFISS system, 3D surgery.* ■

No author has a financial or proprietary interest in any material or method mentioned.

Fyodorov Journal of Ophthalmic Surgery. 2020;1: 47–50.

АКТУАЛЬНОСТЬ

Совершенствование методов интравитреального доступа в ходе выполнения витрэктомии является неотъемлемым компонентом разработки щадящих методик витреоретинальной хирургии (ВРХ) [1, 2]. Эта необходимость обусловлена развитием ряда характерных осложнений, сопровождающихся травматизацией интраокулярных структур при формировании склеротомий [3, 4]. Horiguchi et. al в 2002 г. впервые представил широкопольную бесконтактную безволоконную систему OFFISS, позволяющую проводить витрэктомию с использованием меньшего количества проколов, за счет отказа от использования дополнительного волоконно-оптического освещения [5]. Однако рядом авторов отмечены недостатки данной системы: слабый уровень освещенности структур глазного дна, большое количество бликов, ограниченное поле обзора [6–8]. Новая трехмерная система визуализации Alcon NGENUITY 3D visualization system подразумевает улучшение визуализации структур стекловидной полости при их минимальной освещенности [9, 10]. В данной статье мы описываем комбинированное применение двух систем визуализаций с целью адекватного и безопасного хирургического лечения различных патологий стекловидного тела и сетчатки.

Для корреспонденции:
Шахабутдинова Патимат Магомедовна, врач-ординатор
ORCID ID: 0000-0002-5198-2433
E-mail: MalaikF@yandex.ru

ЦЕЛЬ

Описать и оценить метод хирургического лечения пролиферативной диабетической ретинопатии через два прокола.

МАТЕРИАЛ И МЕТОДЫ

В октябре-ноябре 2018 г. были прооперированы 10 пациентов (10 глаз) с осложненной катарактой, сочетанной с ПДР (у 6 была сопутствующая тракционная отслойка сетчатки, у 4 – тотальный организовавшийся гемофтальм). МКОЗ до операции составила 0,08±0,12. Средний возраст пациентов составил 57 лет, из них 6 мужчин и 4 женщины. Минимальный срок наблюдения пациентов составил 5 мес.

Всем пациентам до и после оперативного вмешательства было проведено комплексное офтальмологическое обследование, включавшее в себя визометрию, кераторефрактометрию, периметрию, тонометрию, биомикроскопию, офтальмоскопию, ультразвуковое исследование (А- и В-сканирование), фоторегистрацию глазного дна.

Все хирургические вмешательства выполнялись на операционном микроскопе OMS-800 фирмы «Topcon» (Япония) с системами визуализации «OFFISS», позволяющей свету тубуса микроскопа, проходя через асферичную линзу с преломляющей силой в 40D и инвертор, получить прямое изображение глазного дна, тем самым полностью заменить эндоосветитель, и NGENUITY. Система 3D-визуализации функционирует в качестве дополнения к хирургическому микроскопу во время операции. За счет матрицы высокого разрешения, а также с помощью регулировки цветовых и световых настроек системы трехмерной визуализации достигается четкое изображение глазного дна с минимальным уровнем освещенности микроскопа.

Техника операции: первым этапом проводилась ФЭК+ИОЛ. Далее переходили на витрэктомию, устанавливали два порта в верхне-темпоральном и верхне-назальном квадрантах *(рис. 1)*. Один использовали для постановки ирригационной канюли, при необходимости положение ее меняли. Второй предназначался для введения различных инструментов. Выполнялись витрэктомия с удалением задних слоев гиалоида, хромвитрэктомия, удаление пролиферативной эпиретинальной ткани с помощью эндовитреальных ножниц и пинцетов *(рис. 2)*, в определенных случаях удалялась эпиретинальная мембрана (ЭРМ) в комплексе с внутренней пограничной мембраной *(рис. 3)*. Для проведения периферической витрэктомии использовали склерокомпрессор. Для лазеркоагуляции сетчатки использовали как стандартный, так и сдвоенный лазер (совмещенный с оптико-волоконным освещением). На этапе витрэктомии и лазеркоагуляции меняли положение ирригационной канюли для проведения манипуляций в противоположной области. Для тампонады использовались различные вещества в зависимости от показаний. Операцию завершали шовной герметизацией проколов. Пациентам рекомендовалось соблюдать вынужденное положение головы в зависимости от состояния глаза.

Результат оценивали по удобству выполнения выбранной техники, ка-

честву полученного изображения, по наличию интра- и послеоперационных осложнений, по анатомической эффективности операции и по отсроченным результатам послеоперационного вмешательства.

РЕЗУЛЬТАТЫ

В 9 случаях из 10 удалось выполнить эндовитреальное вмешательство в полном объеме (субтотальную витрэктомию, удаление ЭРМ, шварт, дренирование жидкости в среде «воздух», эндолазеркоагуляцию и др.) через два порта. То есть в 9 из 10 случаев удалось применить заявленную методику. В одном случае мы перешли на стандартную трехпортовую витрэктомию, так как грубая пролиферативная ткань распространялась на среднюю периферию, и удаление шварты, с использованием склерокомпресии, могло повлечь высокий риск ятрогенных повреждений. Максимальный комфортный уровень света микроскопа при проведении эндовитреального вмешательства составил 15–20% от общей яркости лампы. В сравнении, для удобной факоэмульсификации используется как минимум 50% света микроскопа.

Интраоперационных и послеоперационных осложнений не было зафиксировано ни в одном случае. 4 операции были завершены силиконовой тампонадой, 5 – водно-солевым сбалансированным раствором, 1 – газовоздушной смесью. МКОЗ спустя 5 мес. достоверно улучшилась у 9 пациентов, у одного пациента осталась прежней, что связано с тяжестью течения ПДР, среднее значение составило 0,2±0,15. Внутриглазное давление за весь период наблюдения находилось в нормальном диапазоне. В послеоперационном периоде анатомические результаты оценивались по В-сканированию и данным офтальмологического осмотра, которые показали полное прилегание сетчатки, восстановление прозрачности сред у всех больных к концу наблюдения.

ОБСУЖДЕНИЕ

В определённой степени обоснованное мнение о том, что наиболее безопасным доступом для ВРХ является часть склеры, соответствующая 3–4 мм от лимба, способствовало слишком упрощённому отношению к этой зоне в ходе операций. В виду особенностей анатомии зоны и строения цилиарного тела (ЦТ), а также присутствия воспаления и гипоксии структур глазного дна, вследствие основного заболевания, ранения этой части склеры сопровождаются более выраженной воспалительной и пролиферативной реакцией, чем такие же по размерам, но расположенные в области роговицы или на более удаленном расстоянии от лимба [1, 11, 12]. С появлением 23–25G-хирургии и уменьшением суммарной площади проколов снизились осложнения, связанные с травматизацией склеры. Однако, учитывая, что ряду пациентов проводят повторные эндовитреальные вмешательства (подразумевающие проведение новых проколов), уменьшение хирургической травмы остается актуальной проблемой [1, 4].

Предложенный нами способ позволяет проводить весь объем хирургических манипуляций, используя два прокола, а также исключает введение в витреальную полость световода, тем самым обусловливает меньшую травматичность и, предположительно, значительно меньший фототоксический эффект на ретинальную ткань [13, 14]. На наш взгляд, комбинированное применение систем визуализации OFFISS и NGENUITY предпочтительнее их изолированного использования. Особенно удобны они в проведении манипуляции на центральных отделах сетчатки (в локализации к центру от экватора). При манипуляциях на периферических витреоретинальных структурах были отмечены определенные трудности, связанные с ограничением операционного поля при использовании стан-

Рис. 1. Фрагмент операции, постановка портов с подключением ирригационной канюли. Для удобства на определенных этапах возможно изменение положения ирригационной канюли

Fig. 1. Fragment of the operation, setting ports with the connection of the irrigation cannula. For convenience, at certain stages it is possible to change the position of the irrigation cannula

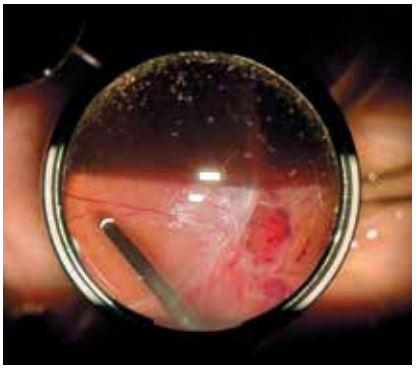

Рис. 2. Фрагмент операции, вид глазного дна при использовании щелевого освещения микроскопа

Fig. 2. Fragment of the operation, a view of the fundus using slit illumination microscope

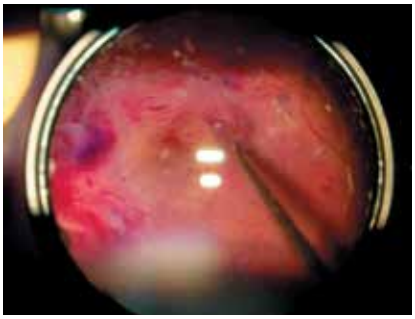

Рис. 3. Фрагмент операции. Пилинг внутренней пограничной мембраны. Яркость микроскопа выставлена на 10% от максимально возможного уровня

Fig. 3. Fragment of operation. Peeling of the internal limiting membrane. The brightness of the microscope is set at 10% of the maximum possible level

дартной линзы 40 дптр до 50 градусов. Это обстоятельство потребовало «поддавливания» склеры. Также мы отметили большую глубину фокуса, что позволяло проводить всю операцию без дополнительного регулирования фокусировки.

ЗАКЛЮЧЕНИЕ

Метод хирургического лечения пролиферативной диабетической ретинопатии через два прокола, без использования эндоосветителя, является еще одним вариантом безопасного и эффективного хирургического лечения данной патологии.

ЛИТЕРАТУРА

1. Юлдашева Н.М. Пролиферативная диабетическая ретинопатия: новые аспекты патогенеза, обоснование системы щадящей витреоретинальной хирургии и комплексной фармакотерапии: Дис. ... д-ра мед. наук. М.; 2014: 122–3. [Yuldasheva N. Prolifera tive diabetic retinopathy: new aspects of pathogenesis, substantiation of the system of sparing vitreoretinal surgery and complex pharmacotherapy [Dissertation]. M.; 2014: 122–3 (In Russ.).]

2. Шкворченко Д.О., Захаров В.Д., Какунина С.А., Белоусова Е.В., Русановская А.В., Норман К.С. Сравнительная оценка результатов хирургического лечения регматогенной отслойки сетчатки. Офтальмохирургия. 2015;4: 43–50. [Shkvorchenko D., Zakharov VD, Kakunina SA, Belousova EV, Rusanovskaya AV, Norman KS. Comparative estimation of surgical treatment results of rhegmatogenous retinal detachment. Fyodorov Journal of Ophthalmic Surgery. 2015;4: 43–50 (In Russ.).] doi.org/10.25276/0235-4160-2015-4-43-50.

3. Метаев С.А., Тахчиди Х.П., Чеглаков П.Ю. Сравнение технологии 20 и 25 gauge при хирургии витрэктомии. Современные технологии лечения витреоретинальной патологии. Сб. науч. статей. М.; 2007: 157–9. [Metaev SA, Takhchidi KhP, Cheglakov PYu. Sravnenie tekhnologii 20 i 25 gauge pri khirurgii vitrektomii. Sovremennye tekhnologii lecheniya vitreoretinal'noi patologii. Sb. nauch. statei. 2007: 157–9 (In Russ.).]

4. Носов С.В. Тактика лечения поздних поствитрэктомических гемофтальмов у больных сахарным диабетом. Офтальмохирургия. 2011;86(3): 53–6. [Nosov S. Treatment tactics of late post-vitrectomy vitreous hemorrhages in diabetic patients. Fyodorov Journal of Ophthalmic Surgery. 2011;86(3): 53–6 (In Russ.).]

5. Horiguchi M, Kojima Y, Shimada Y. New system for fiberoptic-free bimanual vitreous surgery. Arch Ophthalmol 2002;120: 491–4. doi.org/10.3928/15428877-20081101-10.

6. Steinmetz RL, Grizzard WS, Hammer ME. Vitrectomy for diabetic traction retinal detachment using the multiport illumination system. Ophthalmology 2002;109: 2303–7. doi.org/10.1016/s0161-6420(02)01291-5.

7. Eckardt C. Twin lights: a new chandelier illumination for bimanual surgery. Retina. 2003;23(6): 893–4. doi.org/10.1097/00006982-200312000-00039.

8. Jeon GS1, Han JR. Effectiveness of Scleral Buckling with a Wide-Field Surgical Microscope and Chandelier Illumination in Retinal Detachment Repair. Ophthalmologica. 2019;14: 1–7. doi.org/10.1159/000496165.

9. Rizzo S, Abbruzzese G, Savastano A, Giansanti F, Caporossi T, Barca F, Faraldi F, Virgili G. 3D Surgical Viewing System in Ophthalmology: Perceptions of the Surgical Team. Retina. 2018;38(4): 857–61. doi.org/10.1097/iae.0000000000002018.

10. Todorich B, Stem MS, Hassan TS, Williams GA, Faia LJ. Scleral Transillumination With Digital Heads-Up Display: A Novel Technique for Visualization During Vitrectomy Surgery. Ophthalmic Surg Lasers Imaging Retina. 2018;49(6): 436–9. doi.org/10.3928/23258160-20180601-08.

11. Joussen AM, Poulaki V, Le ML, et al. A central role for inflammation in the pathogenesis of diabetic retinopathy. FASEB J. 2004;18: 1450–2. doi.org/10.1096/fj.03-1476fje .

12. Klein BE, Knudtson MD, Michael Y. The Relation of Markers of Inflammation and Endothelial Dysfunction to the Prevalence and Progression of Diabetic Retinopathy. Wisconsin Epidemiologic Study of Diabetic Retinopathy. Arch. Ophthalmol. 2009;127(9): 1175–82. doi.org/10.1001/archophthalmol.2009.172 .

13. Shen L, Wang Z, Qu J, Wang Q. Bimanual technique in proliferative diabetic retinopathy using an optical fiber-free intravitreal surgery system: a case control study. Eur. J. Ophthalmol. 2009;19(2): 273–9. doi.org/10.1177/112067210901900216.

14. Дискаленко О.В., Бржеский В.В., Окунев А.Ю., Петрова Е.С., Горкин А.Е. Новая широкопольная бесконтактная безволоконная система в визуальном обеспечении витреоретинальной хирургии детского возраста. РМЖ Клиническая офтальмология. 2006;156(2): 59–60. [Diskalenko OV, Brzheskiy VV, Okunev AYu, Petrova ES, Gorkin AE. New wide-angle non-contact fiber-free system in visual support of vitreoretinal surgery of childhood. Klinicheskaya oftal'mologiya. 2006;156(2): 59–60 (In Russ.).]

Поступила 27.05.2019

КНИГИ

Н.П. Паштаев, А.Н. Андреев

«Клиническая анатомия и физиология органа зрения»

Паштаев Н.П., Андреев А.Н. Клиническая анатомия и физиология органа зрения. – М.: Издательство «Офтальмология», 2018. – 296 с., ил.

В монографии представлены разделы, объединяющие анатомию глаза с другими фундаментальными дисциплинами, такими как гистология, физиология, биохимия. Приводится микроскопическое строение структур глазного яблока и объясняются их функциональные особенности. В монографии использовано большое количество цветного иллюстрированного материала и данные исследования живого глаза с помощью современных методов визуализации, таких как конфокальная прижизненная микроскопия роговицы, ультразвуковая биометрия, флюоресцентная ангиография, оптическая когерентная томография глаза и др.

Монография может служить и учебным пособием, поскольку оригинальное написание разделов заканчивается вопросами для самопроверки для лучшего усвоения материала. Поэтому она будет востребована не только врачами-офтальмологами, врачами общей практики, но и студентами старших курсов, ординаторами, аспирантами в качестве дополнительного учебного материала.

Адрес издательства «Офтальмология»:
127486, Москва, Бескудниковский бульвар, д. 59А.
Тел.: 8 (499) 488-89-25. Факс: 8 (499) 488-84-09.
E-mail: publish_mntk@mail.ru