ISSN 0235-4160 (print)
ISSN 2312-4970 (online)

ОФТАЛЬМОХИРУРГИЯ

FYODOROV JOURNAL OF OPHTHALMIC SURGERY

Выходит с 1989 года

№3'2022

**Теоретический
и научно-практический журнал**

www.ophthalmosurgery.ru

«ОФТАЛЬМОХИРУРГИЯ»

Теоретический и научно-практический журнал
№ 3, 2022 год
Выходит с 1989 года
Зарегистрирован Комитетом Российской Федерации по печати 9 октября 1990 г. (№ 187)

ГЛАВНЫЙ РЕДАКТОР
Чл.-корр. РАН, профессор Малюгин Б.Э. (Москва)

ЗАМЕСТИТЕЛИ ГЛАВНОГО РЕДАКТОРА
Профессор Бикбов М.М. (Уфа, Россия)
Профессор Черных В.В. (Новосибирск)

ОТВЕТСТВЕННЫЙ СЕКРЕТАРЬ
Профессор Ходжаев Н.С. (Москва)

РЕДАКЦИОННАЯ КОЛЛЕГИЯ
Академик Аветисов С.Э. (Москва, Россия)
Доктор медицины Альдаве Э. (Лос-Анджелес, США)
Доктор медицины Аршинофф С. (Торонто, Канада)
Профессор Бойко Э.В. (Санкт-Петербург, Россия)
Профессор Дога А.В. (Москва, Россия)
Профессор Имшенецкая Т.А. (Минск, Белоруссия)
Доктор медицины Князер Б. (Беэр-Шева, Израиль)
Профессор Куликов А.Н. (Санкт-Петербург, Россия)
Доктор медицинских наук Майчук Д.Ю. (Москва, Россия)
Академик Мошетова Л.К. (Москва, Россия)
Академик Нероев В.В. (Москва, Россия)
Доктор медицины Ошер Р. (Цинциннати, США)
Профессор Палликарис И. (Ираклион, Греция)
Профессор Паштаев Н.П. (Чебоксары, Россия)
Профессор Соломатин И. (Рига, Латвия)
Доктор медицины Файн Г. (Нью-Джерси, США)
Доктор медицинских наук Фролов М.А. (Москва, Россия)
Профессор Шелудченко В.М. (Москва, Россия)
Профессор Шпак А.А. (Москва, Россия)
Профессор Щуко А.Г. (Иркутск, Россия)

РЕДАКЦИЯ
Зав. редакцией – к.п.н. Политова Е.А.
Научный редактор – к.м.н. Климова Т.Л.
Выпускающий редактор – Зерцалова М.А.
Корректор – Федоровская Г.И.
Дизайн и верстка – Маринин Е.В., Ковалева М.В.

Адрес редакции:
Россия, 127486, Москва, Бескудниковский б-р, 59а,
ФГАУ «НМИЦ «МНТК «Микрохирургия глаза» им. акад. С.Н. Федорова Минздрава России
www.mntk.ru
Тел.: (499) 488-8427. Факс: (499) 488-8409
E-mail: redakzia@mntk.ru
https://www.ophthalmosurgery.ru/
© «Офтальмохирургия», 2022

FYODOROV JOURNAL OF OPHTHALMIC SURGERY (OFTAL'MOHIRURGIYA)

Theoretical and research journal
No. 3, 2022
The journal is published since 1989
Registered by the Committee of the Russian Federation of Press, October 9, 1990 (No. 187)

EDITOR-IN-CHIEF
Malyugin B.E., Corr. Member of RAS, PhD, MD, Professor (Moscow, Russia)

EXECUTIVE EDITORS
Bikbov M.M., PhD, MD, Professor (Ufa, Russia)
Chernykh V.V., PhD, MD, Professor (Novosibirsk, Russia)

EDITORIAL ASSISTANT
Khodzhaev N.S., PhD, MD, Professor (Moscow, Russia)

EDITORIAL BOARD
Avetisov S.E., PhD, MD, Academician of RAS, Professor (Moscow, Russia)
Aldave A., MD (Los Angeles, USA)
Arshinoff S., MD (Toronto, Canada)
Boiko E.V., PhD, MD, Professor (St.-Petersburg, Russia)
Doga A.V., PhD, MD, Professor (Moscow, Russia)
Imshenetskaya T.A., PhD, MD, Professor (Minsk, Belarus)
Knyazer B., MD (Beer-Sheva, Israel)
Kulikov A.N., PhD, MD, Professor (St.-Petersburg, Russia)
Maychuk D.Yu., MD (Moscow, Russia)
Moshetova L.K., PhD, MD, Academician, Professor (Moscow, Russia)
Neroev V.V., PhD, MD, Academician (Moscow, Russia)
Osher R., MD (Cincinnati, USA)
Pallikaris I., PhD, MD, Professor (Heraklion, Greece)
Pashtaev N.P., PhD, MD, Professor (Cheboksary, Russia)
Solomatin I., PhD, MD, Professor (Riga, Latvia)
Fine G., MD (New Jersey, USA)
Frolov M.A., MD (Moscow, Russia)
Sheludchenko V.M., PhD, MD, Professor (Moscow, Russia)
Shpak A.A., PhD, MD, Professor (Moscow, Russia)
Shchuko A.G., PhD, MD, Professor (Irkutsk, Russia)

EDITORIAL STAFF
Politova E.A. – Editorial Director
Klimova T.L. – Senior Journal Editor
Zertsalova M.A. – Coordinating Editor
Fedorovskaya G.I. – Corrector
Marinin E.V., Kovaleva M.V. – Design and make-up

Editorial Office Address:
Sv. Fyodorov Eye Microsurgery Federal State Institution,
Beskudnikovsky bld. 59a,
Moscow, Russia 127486
www.mntk.ru
Tel.: (499) 488-8427. Fax: (499) 488-8409
E-mail: redakzia@mntk.ru
https://www.ophthalmosurgery.ru/
© «Fyodorov Journal of Ophthalmic Surgery», 2022

DOI: https://doi.org/10.25276/0235-4160-2022-3
Журнал входит в Перечень периодических изданий РФ, рекомендованных ВАК для публикации основных результатов диссертаций на соискание ученой степени кандидата наук, на соискание ученой степени доктора наук по специальности 3.1.5 – Офтальмология (медицинские науки, клиническая офтальмология – по новой номенклатуре специальностей ВАК 2021 г.).

Журнал представлен в следующих международных индексах научного цитирования:
Scopus, РИНЦ (Российский индекс научного цитирования), RSCI (Russian Science Citation Index) Web of Science.

Подписной индекс по каталогу агентства «Урал-Пресс» –70689.
Стоимость подписки на полугодие – 1900 рублей.
Тираж 1000 экземпляров
Номер подписан в печать 30.09.2022.
Журнал подготовлен ООО «Издательство «Офтальмология»

Адрес издательства:
Россия, 127486, Москва, Бескудниковский б-р, 59а
https://iol.su/

Отпечатано:
Типография «Роликс»
117105, г. Москва, Нагорный пр., д. 7 стр. 5
Номер заказа № 117015
Дата выхода тиража: 17.10.2022 г.

Уважаемые коллеги, друзья, единомышленники!

Первая половина 2022 года, на мой взгляд, была насыщена яркими научно-практическими мероприятиями в России, которые еще более четко определили вектор дальнейшего развития офтальмологии и показали насущную необходимость дальнейших интеграционных процессов в офтальмологическом сообществе для решения сложных задач, связанных с повышением качества оказания медицинской помощи нашим пациентам и снижением уровня слепоты и слабовидения в обществе.

В настоящее время в Российской Федерации различными школами офтальмологов проводится большое количество научных исследований, направленных на разработку новых высокоэффективных методов диагностики, лечения, прогноза развития заболеваний органа зрения, а также на изучение механизмов развития патологических процессов, что является фундаментом повышения качества оказания эффективной и высокотехнологической медицинской помощи и требует широкого освещения в профессиональных научных изданиях.

Постоянно воплощая в жизнь дух и традиции, заложенные основателем нашего журнала выдающимся офтальмологом академиком Святославом Николаевичем Федоровым, 95-летний юбилей которого мы отмечаем в этом году, редакция журнала «Офтальмохирургия» прикладывает большие усилия, чтобы развиваться как высокопрофессиональное научно-практическое издание, основной задачей которого является не только информирование широкой офтальмологической общественности о последних достижениях в нашей специальности, но и желание стать объединяющей исследователей и врачей различных специальностей научно-практической площадкой, необходимой для развития межсистемного подхода к профилактике, лечению и реабилитации пациентов с патологией органа зрения.

С огромным удовольствием представляю вам очередной номер журнала «Офтальмохирургия» и могу констатировать, что он полностью отвечает решению этой задачи, поскольку в нем традиционно представлены результаты научных исследований ведущих российских ученых в различных областях офтальмологии, таких как хирургия катаракты, рефракционная хирургия, патология сетчатки, воспалительные заболевания глаза, детская офтальмология и др.

Я уверен, что каждый наш читатель найдет в этом номере журнала новую и полезную для себя информацию, использование которой в повседневной научно-практической деятельности позволит повысить качество лечения наших пациентов, что является главным и конечным результатом деятельности каждого врача и ученого.

В.В. Черных,
д.м.н., профессор, директор Новосибирского филиала
ФГАУ «НМИЦ «МНТК «Микрохирургия глаза»
им. акад. С.Н. Федорова» Минздрава России,
заместитель главного редактора журнала «Офтальмохирургия»

СОДЕРЖАНИЕ

Юбилей

К 95-летию академика С.Н. Федорова *6*

Хирургия катаракты и имплантация ИОЛ

А.А. Шпак, А.Б. Гехт, Т.А. Дружкова, А.А. Трошина, Н.В. Гуляева
Глиальный нейротрофический фактор у пациентов с возрастной катарактой *8*

Е.В. Егорова, А.А. Бирюкова, В.В. Дулидова, М.А. Талалаев
Рефракционные результаты хирургии катаракты с задним капсулорексисом и «захватом» оптики ИОЛ *13*

Рефракционная хирургия

И.В. Дутчин, О.В. Коленко, О.Б. Дутчина, Е.Л. Сорокин, Ю.В. Кутузова
Изучение психоэмоционального статуса у пациентов, планирующихся на выполнение кераторефракционных операций по методике SMILE *20*

Патология сетчатки, сосудистой оболочки и зрительного нерва

В.А. Павлов, Е.В. Крюков, Д.В. Давыдов, А.А. Зайцев, В.Е. Курносов, А.А. Капацина
Опыт применения глюкокортикоидов у пациентов с макулярным отеком, связанным с саркоидозом *28*

Офтальмоонкология

А.Н. Стеблюк, В.Э. Гюнтер, С.Н. Сахнов, П.А. Хлопонин, Е.В. Быкова, Ж.Г. Литвинова
Возможности криохирургии невуса интермаргинального пространства века *34*

Воспалительные заболевания глаза

Д.Ю. Майчук, А.О. Лошкарева
Оценка эффективности и безопасности применения геля Блефаровит у пациентов с хроническим блефароконъюнктивитом и синдромом «сухого глаза», сочетанным с активным демодекозным компонентом *41*

Офтальмодиагностика

Г.В. Гладышева, И.Л. Плисов, Н.Г. Анциферова, В.Б. Пущина, Д.Р. Мамулат, К.А. Белоусова, М.А. Шарохин
Аномальное положение головы: новая парадигма *51*

Детская офтальмология

И.Г. Трифаненкова, А.В. Терещенко
Ключевые флюоресцентно-ангиографические признаки благоприятного и неблагоприятного типов течения активной ретинопатии недоношенных *57*

Другие разделы офтальмологии

Я.Е. Пашенцев
Особенности статистического анализа количественных данных парных глаз, непараметрический случай *68*

Обзоры

Д.А. Латиган, К.Л. Латиган, С.Н. Сахнов, Е.В. Быкова, А.В. Усов
Синдром увеальной эффузии *75*

Б.Э. Малюгин, С.А. Борзенок, С.Ю. Калинникова, М.Ю. Герасимов
Диагностика синдрома лимбальной недостаточности *82*

А.В. Дога, Е.В. Кечин, А.В. Головин, А.Н. Каримова, Н.Р. Цикаришвили, А.Н. Джабер
Интраокулярная коррекция пресбиопии после лазерной кераторефракционной хирургии *98*

CONTENTS

Jubilee

To the 95th anniversary of Academician S.N. Fyodorov 6

Cataract surgery and IOL implantation

A.A. Shpak, A.B. Guekht, T.A. Druzhkova, A.A. Troshina, N.V. Gulyaeva

Glial cell line-derived neurotrophic factor in patients with age-related cataract 8

E.V. Egorova, A.A. Biryukova, V.V. Dulidova, M.A. Talalaev

Refractive results of cataract surgery with posterior capsulorhexis and optic capture 13

Refractive surgery

I.V. Dutchin, O.V. Kolenko, O.B. Dutchina, E.L. Sorokin, Yu.V. Kutuzova

Study psychoemotional status in patients planning keratorefractive surgery using SMILE procedure 20

Pathology of retina, choroid and optic nerve

V.A. Pavlov, E.V. Kryukov, D.V. Davydov, A.A. Zaytsev, V.E. Kurnosov, A.A. Kapatsina

Experience with the use of glucocorticosteroid implants in patients with macular edema associated with sarcoidosis. 28

Ophthalmic oncology

A.N. Steblyuk, V.E. Gunter, S.N. Sabnov, P.A. Khloponin, E.V. Bykova, Zh.G. Litvinova

Cryosurgery possibilities for nevus in intermarginal eyelid space 34

Ocular inflammation

D.Yu. Maychuk, A.O. Loshkareva

Effectiveness and safety of Blefarovit cosmetic product usage in patients with chronic blepharoconjunctivitis and «dry eye» syndrome, combined with an active demodicosis component 41

Ophthalmodiagnostics

G.V. Gladysheva, I.L. Plisov, N.G. Antsiferova, V.B. Pushchina, D.R. Mamulat, K.A. Belousova, M.A. Sharokhin

Abnormal head posture a new paradigm 51

Pediatric ophthalmology

I.G. Trifanenkova, A.V. Tereshchenko

Crucial fluorescent angiographic features of favorable and unfavorable course of active retinopathy of prematurity 57

Other categories of ophthalmology

Ya.E. Pashentsev

Features of statistical analysis of quantitative data obtained from fellow eyes, nonparametric case 68

Review

D.A. Latigan, K.L. Latigan, S.N. Sakhnov, E.V. Bykova, A.V. Usov

The uveal effusion syndrome 75

B.E. Malyugin, S.A. Borzenok, S.Yu. Kalinnikova, M.Yu. Gerasimov

Limbal stem cell deficiency diagnostics 82

A.V. Doga, E.V. Kechin, A.V. Golovin, A.N. Karimova, N.R. Tsikarishvili, A.N. Dzhaber

Intraocular correction of presbyopia after laser keratorefractive surgery 98

К 95-летию академика Святослава Николаевича ФЕДОРОВА

Святослав Федоров! Это имя ассоциируется с неуемной энергией, рождением новаций, проектов, передовых технологий в офтальмологии. Трагически погибший в 2000 году академик оставил не только заметный след в медицине, но и создал научно-исследовательский комплекс микрохирургии глаза и школу блестящих хирургов-офтальмологов. Будучи первым в стране подвижником реализованной идеи лечения катаракты путем имплантации искусственного хрусталика, он стал классиком не только советской, российской, но и мировой офтальмологии.

Уверенность в возможности достичь цели, желание помочь больным, энергия, эрудиция позволили ему создать фундаментальные труды в области имплантологии, кератопротезирования глаукомы, витреоретинальной хирургии. Он явился основоположником, разработчиком и мощным двигателем нового и высокоэффективного направления – рефракционной хирургии. Его работы получили мировое признание, и в 2000 году он был номинирован в Галерею Славы (Hall of Fame) Американского общества катарактальных и рефракционных хирургов (ASCRS), став единственным русским офтальмологом, удостоившимся такой чести.

Рефракционная хирургия дала толчок производству инструментария, аппаратуры, компьютерной и лазерной техники, которые стали применяться в других областях офтальмологии: например, алмазные ножи – в катарактальной хирургии и хирургии глаукомы, эксимерные лазеры – в кератопластике и т.д.

24 апреля 1986 г. вышло Постановление Совета Министров СССР «Об организации Межотраслевого научно-технического комплекса (МНТК) «Микрохирургия глаза» с созданием 12 филиалов в крупных промышленных городах страны». Идея, заложенная в основу образования МНТК, была такова: головной институт разрабатывает новые научные идеи по лечению глазных заболеваний, создает технологию и передает ее в филиалы. В свою очередь и филиалы, разработавшие новые

технологии лечения офтальмологических больных, передают их в головную организацию и другие филиалы.

Таким образом, вся система МНТК (головная организация в Москве и 11 филиалов в Санкт-Петербурге, Хабаровске, Чебоксарах, Тамбове, Оренбурге, Новосибирске, Краснодаре, Иркутске, Екатеринбурге, Волгограде) работает по единой передовой технологии лечения пациентов с глазными заболеваниями.

Уже за первые три года работы комплекс с филиалами вышел далеко за рамки запланированной мощности в 200–250 тысяч операций в год и стал делать 300 тысяч, то есть столько, сколько тогда делалось во всех клиниках страны.

Благодаря новых технологиям, которые разрабатывались и успешно внедрялись в практику, количество послеоперационных осложнений снизилось в 3–4 раза по сравнению со среднестатистическими показателями.

Комплекс клиник МНТК «Микрохирургия глаза» составляет основу российской офтальмохирургической науки и практики и позволяет быстро внедрять новые технологии на территории России, делая их доступными для населения страны.

Святослав Николаевич Федоров является автором 523 научных работ, 7 монографий, 342 изобретений. Под его руководством защищены 86 кандидатских и 25 докторских диссертаций.

За выдающиеся достижения в различных областях офтальмологии С.Н. Федоров награжден высшей наградой Академии наук СССР – Золотой медалью им. М.В. Ломоносова и удостоен премии им. М.И. Авербаха Академии медицинских наук СССР. Он является также лауреатом Государственной премии Российской Федерации в области науки и техники.

За заслуги в области народного здравоохранения и развития медицинской науки был награжден орденами Октябрьской революции, Трудового Красного Знамени,



орденом «Знак Почета». В августе 1987 г. за большие заслуги в развитии советской науки, подготовку научных кадров и в связи с 60-летием со дня рождения С.Н. Федорову было присвоено звание Героя Социалистического Труда с вручением ордена Ленина и золотой медали «Серп и Молот».

Святослав Николаевич был замечательным педагогом и прекрасным лектором, умел прививать студентам любовь к своей профессии и научной работе.

Благодаря достижениям академика С.Н. Федорова Россия остается одним из лидеров мировой офтальмологии. В 1994 г. на Международном конгрессе в Канаде С.Н. Федоров по праву был удостоен высшей профессиональной чести – признан «выдающимся офтальмологом XX века».

Святослав Николаевич погиб 2 июня 2000 г. в авиакатастрофе: вертолет, на котором он возвращался с конференции из Тамбова, рухнул на пустырь в районе Братеева, близ МКАД. На месте его гибели поставлена часовня. Правительством РФ было принято решение о присвоении МНТК «Микрохирургия глаза» имени академика С.Н. Федорова.

Он оставил своим коллегам, друзьям, близким главное дело жизни – МНТК «Микрохирургия глаза». Ему, ушедшему, есть, чем гордиться. Нам, оставшимся, есть, что продолжать. Федоров – хирург, политик, человек... Трудно выделить что-то одно, потому что всегда, чем бы он ни занимался, он был одновременно и тем, и другим, и третьим: профессионал, боец, личность.

Офтальмохирургия. 2022;3: 8–12.
Fyodorov Journal of Ophthalmic Surgery. 2022;3: 8–12.

Научная статья
УДК 617.741-004.1-089
doi: 10.25276/0235-4160-2022-3-8-12

Глиальный нейротрофический фактор у пациентов с возрастной катарактой

А.А. Шпак[1], А.Б. Гехт[2], Т.А. Дружкова[2], А.А. Трошина[1], Н.В. Гуляева[3]

[1]*НМИЦ «МНТК «Микрохирургия глаза» им. акад. С.Н. Федорова» Минздрава России, Москва*
[2]*Научно-практический психоневрологический центр имени З.П. Соловьева Департамента здравоохранения города Москвы, Москва*
[3]*Институт высшей нервной деятельности и нейрофизиологии РАН, Москва*

РЕФЕРАТ

Цель. Изучить содержание глиального нейротрофического фактора (ГНТФ) во влаге передней камеры (ВПК) в сравнении со слезной жидкостью (СЖ) и сывороткой крови (СК) у пациентов с возрастной катарактой. **Материал и методы.** Изучено содержание ГНТФ в СЖ, ВПК и СК у 47 пациентов (47 глаз) с возрастной катарактой. Забор стимулированной СЖ проводили пипеточным дозатором в день перед операцией, ВПК и СК – во время операции факоэмульсификации катаракты с имплантацией интраокулярной линзы. Концентрацию ГНТФ в указанных биологических жидкостях определяли методом иммуноферментного анализа. **Результаты.** Концентрация ГНТФ во ВПК составила 88,9±46,9 (2,0–212,5) пг/мл, в СК – 201,1±44,6 (103,2–287,2) пг/мл, в СЖ – 343,6±133,7 (172,8–683,0) пг/мл. Уровни ГНТФ в исследуемых биологических жидкостях не показали достоверной корреляции между собой. **Заключение.** У пациентов с возрастной катарактой уровень ГНТФ во ВПК относительно невысок: концентрация ГНТФ во ВПК более чем в 2 раза ниже, чем в СК, и почти в 4 раза ниже, чем в СЖ. Значимых корреляций между концентрациями ГНТФ в СЖ, ВПК и СК не было выявлено.

Ключевые слова: *глиальный нейротрофический фактор, слезная жидкость, влага передней камеры, сыворотка крови, возрастная катаракта* ■

Для цитирования: Шпак А.А., Гехт А.Б., Дружкова Т.А., Трошина А.А., Гуляева Н.В. Глиальный нейротрофический фактор у пациентов с возрастной катарактой. Офтальмохирургия. 2022;3: 8–12. https://doi.org/10.25276/0235-4160-2022-3-8-12
Автор, ответственный за переписку: Анна Алексеевна Трошина, anna.troshina221B@yandex.ru

ABSTRACT

Original article

Glial cell line-derived neurotrophic factor in patients with age-related cataract

A.A. Shpak[1], A.B. Guekht[2], T.A. Druzhkova[2], A.A. Troshina[3], N.V. Gulyaeva[3]

[1]*Fyodorov Eye Microsurgery Federal State Institution, Moscow, Russian Federation*
[2]*Moscow Research and Clinical Center for Neuropsychiatry, Moscow, Russian Federation*
[3]*Institute of Higher Nervous Activity and Neurophysiology, Russian Academy of Sciences, Moscow, Russian Federation*

Purpose. To study the content of glial cell line-derived neurotrophic factor (GDNF) in the aqueous humor (AH), lacrimal fluid (LF), and blood serum (BS) in patients with age-related cataract. **Material and methods.** The content of GDNF in the LF, AH and BS was studied in 47 patients (47 eyes) with age-related cataract. Collection of stimulated LF was performed with a pipette on the day preceding surgery; the AH and BS were sampled during the phacoemulsification of a cataract. The concentration of GDNF was measured using an enzyme immunoassay. **Results.** The concentration of GDNF in the AH was 88.9±46.9 (2.0–212.5) pg/ml, in the BS – 201.1±44.6 (103.2–287.2) pg/ml, in the LF – 343.6±133.7 (172.8–683.0) pg/ml. The levels of GDNF in the studied biological fluids did not show any significant correlations with each other. **Conclusion.** In patients with age-related cataract, the level of GDNF in the AH was relatively low: the concentration of GDNF in the AH was more than 2 times lower than in the BS and almost 4 times lower than in the LF. No significant correlations were found between the concentrations of GDNF in LF, AH and BS.

Key words: *glial cell line-derived neurotrophic factor, lacrimal fluid, aqueous humor, blood serum, age-related cataract* ■

For quoting: Shpak A.A., Guekht A.B., Druzhkova T.A., Troshina A.A., Gulyaeva N.V. Glial cell line-derived neurotrophic factor in patients with age-related cataract. Fyodorov Journal of Ophthalmic Surgery. 2022;3: 8–12. https://doi.org/10.25276/0235-4160-2022-3-8-12
Corresponding author: Anna A. Troshina, anna.troshina221B@yandex.ru

© Шпак А.А., Гехт А.Б., Дружкова Т.А., Трошина А.А., Гуляева Н.В., 2022

CC BY 4.0

АКТУАЛЬНОСТЬ

Среди других нейротрофических факторов в последние годы большое внимание исследователей привлекает глиальный нейротрофический фактор (ГНТФ, Glial cell line-derived neurotrophic factor, GDNF). ГНТФ играет важную роль в физиологии нервной системы, в частности, повышает выживаемость дофаминергических и моторных нейронов [1]. В ряде крупных исследований последних лет изучались терапевтические возможности ГНТФ при таких нейродегенеративных заболеваниях, как болезни Паркинсона и Альцгеймера [2–5].

В офтальмологии на экспериментальных моделях глаукомы и повреждения зрительного нерва показана нейропротективная роль ГНТФ, выражавшаяся в повышении выживаемости ганглиозных клеток сетчатки [6–10].

Вместе с тем данных о количественном содержании ГНТФ в организме человека относительно немного: имеются единичные работы о содержании ГНТФ в сыворотке крови (СК) и цереброспинальной жидкости, преимущественно у пациентов с неврологической патологией [11–17]. В то же время отсутствуют данные о количественном содержании ГНТФ в глазу человека и СЖ.

ЦЕЛЬ

Изучение содержания ГНТФ в СЖ, влаге передней камеры (ВПК) и СК пациентов с возрастной катарактой.

МАТЕРИАЛ И МЕТОДЫ

Проведено клинико-лабораторное обследование 47 пациентов (47 глаз), оперированных по поводу возрастной катаракты. Средний возраст больных составил 74,0±7,4 года (от 57 до 88 лет), из них 17 мужчин и 30 женщин. Длина передне-задней оси оперированных глаз составила в среднем 23,37±0,76 (от 21,9 до 25,1) мм. Критериями исключения были любая серьезная соматическая и офтальмологическая патология, рефракционные нарушения высоких степеней.

Плотность катаракты оценивали по упрощенной системе ВОЗ [18]. Всем пациентам была выполнена факоэмульсификация катаракты с имплантацией интраокулярной линзы (ФЭК+ИОЛ) по стандартной методике; интра- и послеоперационные осложнения отсутствовали. На следующий день после операции острота зрения с коррекцией во всех случаях составила не менее 0,5.

Забор стимулированной СЖ производили в объеме 100–200 мкл из нижнего конъюнктивального свода пипеточным дозатором в день перед операцией, ВПК и СК – во время операции ФЭК+ИОЛ. Определение концентрации ГНТФ в изучаемых биологических жидкостях выполняли методом твердофазного иммуноферментного анализа с помощью тест-систем Quantikine Elisa (RayBiotech, США) на автоматическом анализаторе ChemWell 2910 (Awareness Technology Inc., США).

Статистическую обработку проводили с использованием программ Excel (Microsoft) и Statistica 13 (TIBCO Software Inc.). Для оценки нормальности распределения использовали критерий Колмогорова–Смирнова. Показатели пациентов имели нормальное распределение и приведены в формате M±σ, где M – среднее арифметическое, σ – среднеквадратическое отклонение. Учитывая большой разброс данных, показатели представлены также в виде медианы с указанием интерквартильного размаха. Соотношения концентраций в разных биологических средах оценивали методом корреляционного анализа по Пирсону. Статистически значимым считали уровень $p<0,05$. При анализе данных, содержащих единичные наблюдения, в которых концентрация ГНТФ во ВПК была ниже минимально определяемого значения (4 пг/мл), использовали метод подстановки с заменой таких значений на 2 пг/мл [19].

РЕЗУЛЬТАТЫ

Сравнение содержания ГНТФ в СЖ, ВПК и СК у мужчин и женщин не выявило статистически значимых различий. Также не было установлено зависимости содержания ГНТФ в изучаемых биологических жидкостях от степени плотности катаракты. Это позволило проводить дальнейший анализ без учета различий по данным признакам. В трех случаях (6,4%), где содержание ГНТФ во ВПК было ниже минимально определяемого значения (4 пг/мл), выполняли подстановку: использовали в расчетах значение 2 пг/мл.

Данные о содержании ГНТФ в СЖ, ВПК, СК в изучаемых биологических жидкостях представлены в *таблице*.

Как видно из *таблицы*, содержание ГНТФ во ВПК у пациентов с возрастной катарактой было относительно невысоким: концентрация ГНТФ во ВПК была более чем в 2 раза ниже, чем в СК, и почти в 4 раза ниже, чем в СЖ.

Методом корреляционного анализа установлено, что уровни ГНТФ в исследуемых биологических средах не показали достоверной корреляции между собой. Была выявлена только недостоверная тенденция к корреляции между концентрациями ГНТФ в СЖ и СК: коэффициент корреляции Пирсона $r=0,2$, $p=0,07$.

ОБСУЖДЕНИЕ

ГНТФ был впервые описан как нейротрофический фактор, который стимулирует сохранение жизнедеятельности дофаминергических нейронов среднего мозга *in vitro* [1]. Подсемейство ГНТФ включает в себя, помимо ГНТФ, три других нейротрофина: нейртурин (NRTN),

Таблица

Концентрация глиального нейротрофического фактора (ГНТФ) в изучаемых биологических жидкостях (пг/мл), n=47

Table

Concentration of Glial cell line-derived neurotrophic factor (GDNF) in the studied biological fluids (pg/ml), n=47

Исследуемая биологическая жидкость Studied biological fluid	Концентрация GDNF M±σ (Мин–Макс) M±SD (Min–Max)	ГНТФ concentration медиана (ИКР) median (IQR)
Слезная жидкость Lacrimal fluid	343,6±133,7* (172,8–683,0)	314 (244–422)
Влага передней камеры Aqueous humor	88,9±46,9 (2,0–212,5)	83 (59–119)
Сыворотка крови Blood serum	201,1±44,6 (103,2–287,2)	196 (174–239)
Соотношение ВПК/СЖ Ratio AH/LF	0,30±0,19* (0,003–0,86)	0,26 (0,15–0,42)
Соотношение ВПК/СК Ratio AH/BS	0,47±0,28 (0,01–1,27)	0,47 (0,29–0,57)

Примечание: * – исключено 1 выпадающее значение; ИКР – интерквартильный размах; СЖ – слезная жидкость; ВПК – влага передней камеры; СК – сыворотка крови.

Note: * – one outlying value was excluded; IQR – interquartile range; LF – lacrimal fluid; AH – aqueous humor; BS – blood serum

артемин (ARTN) и персефин (PSPN) [20]. ГНТФ является мощным нейропротективным агентом, который действует на нейрональные клетки как центральной, так и периферической нервной системы.

ГНТФ представлен двумя формами: незрелой и зрелой [21]. Данный нейротрофин синтезируется в виде молекулы белка-предшественника – pro-GDNF. Во время созревания происходят процесс гликозилирования белка и образование гомодимера с помощью ковалентных дисульфидных связей [1]. Зрелая молекула ГНТФ имеет молекулярную массу 35 кДа и состоит из 134 аминокислот; именно в этой форме реализуются различные биологические функции данного нейротрофина [22].

В процессе эмбриогенеза ГНТФ необходим для нормального развития нервной системы, он способствует выживанию и дифференцировке различных популяций нейронов. Появляется все больше исследований, предполагающих участие ГНТФ в обеспечении пластичности нейронов и когнитивных функций [23, 24]. Было установлено, что передача сигналов ГНТФ серьезно нарушается в процессе старения, а также при болезни Альцгеймера, что приводит к снижению когнитивных функций [25]. В одном из последних исследований [26] было доказано, что снижение уровня ГНТФ в сыворотке крови достоверно коррелировало с тяжестью дегенеративного процесса при болезни Альцгеймера и когнитивными нарушениями. Имеются данные, свидетельствующие о вовлечении ГНТФ в патогенез психических нарушений, таких как биполярное расстройство личности, депрессия и шизофрения [13, 14]. В неврологии в доклинических и клинических испытаниях изучалась возможность применения ГНТФ для лечения нейродегенеративных заболеваний; было отмечено, что данный нейротрофин обладает нейропротективным действием [2, 27, 28].

В литературе представлено крайне мало данных об экспрессии ГНТФ в структурах глаза. Группой ученых было установлено, что ГНТФ и его рецепторы экспрессируются клетками стромы роговицы человека, а также что ГНТФ способствует пролиферации эпителия роговицы [29]. Это свидетельствует о том, что данный нейротрофин участвует в регуляции физиологических и патологических процессов глазной поверхности. Наибольшая концентрация ГНТФ в настоящей работе была найдена в слезе, что соответствует данным литературы о его важной роли в патологии переднего отрезка глаза.

Имеются данные, свидетельствующие об экспрессии ГНТФ и его рецепторов в сетчатке [30], преимущественно клетками Мюллера [6]. Экспериментальные исследования указывают на потенциальную терапевтическую роль ГНТФ при патологии сетчатки и зрительного нерва. Так, было установлено, что он способствует выживанию фоторецепторов при применении *in vitro* и в ряде моделей на животных [31]. Flaschbarth и соавт. продемонстрировали, что интравитрельное введение стволовых

клеток, секретирующих ГНТФ, стимулирует выживание ганглиозных клеток сетчатки после аксотомии [9]. Аналогичный эффект был получен для клеток, секретирующих цилиарный нейротрофический фактор (ЦНТФ), а совместное действие обоих типов клеток было существенно более выраженным.

Рядом авторов изучалась возможность применения ГНТФ с помощью биодеградируемых микросфер. Checa-Casalengua и соавт. в своем исследовании установили, что интравитреальная инъекция микросфер, содержащих ГНТФ, приводит к повышению выживания ганглиозных клеток сетчатки на модели глаукомы у крыс [32]. Garsia-Carabello и соавт. доказали, что методика инкапсуляции ГНТФ в микросферы обеспечивает его долговременную доставку к структурам глазного дна [33]. Эти многообещающие результаты продемонстрировали, что биодеградируемые микросистемы можно рассматривать в качестве эффективного пути доставки ГНТФ при лечении хронических дегенеративных заболеваний органа зрения. Кроме того, поскольку активное вещество высвобождается вблизи целевых клеток-мишеней, количество повторных применений может быть значительно сокращено.

Для любого нейротрофического фактора важное практическое значение имеет наличие существенной корреляции концентраций во ВПК и СЖ, что позволяет использовать измерение его уровня в СЖ для косвенной оценки содержания во ВПК [34]. Ранее авторами настоящей статьи были выявлены такие корреляции для других нейротрофических факторов – ЦНТФ, нейротрофического фактора головного мозга (НФГМ) и фактора роста нервов (ФРН) [35, 36]. Так, для ЦНТФ коэффициент корреляции Пирсона (r) составлял 0,68 ($p<0,000$), для НФГМ – 0,66 ($p<0,000$), для ФРН – 0,526 ($p<0,000$) [35, 36]. Однако в настоящей работе не было выявлено корреляции между содержанием ГНТФ в изученных биологических жидкостях. Вероятно, отсутствие значимых корреляций между уровнями ГНТФ в СЖ, ВПК и СК может быть связано с его более высоким молекулярным весом по сравнению с другими нейротрофинами (35 кДа по сравнению с 27,2 кДа для НФГМ, 22,7 кДа для ЦНТФ и 26 кДа для ФРН), что затрудняет его прохождение через барьерные структуры глаза.

Достаточно много работ посвящено изучению содержания ГНТФ на системном уровне, в частности, в СК [11–17]. Разброс показателей здоровых испытуемых в этих работах весьма велик: от 11,7±3,9 [17] до 689,6±295,8 [16]. Показатели, относительно сопоставимые с полученными в настоящем исследовании, представлены в двух работах: 126,8±50,7 [15] и 112,6±19,7 [14]. Подобный большой разброс показателей, вероятно, связан в первую очередь с использованием тест-систем различных производителей, а также с различиями демографических характеристик испытуемых.

Наиболее важным результатом настоящей работы являются впервые установленные количественные показатели содержания ГНТФ в слезе и ВПК человека. Полученные показатели могут быть использованы в качестве нормативных данных при изучении различных форм патологии зрительно-нервного аппарата. Ранее проводились лишь качественные исследования наличия или отсутствия ГНТФ и его рецепторов. Так, было показано наличие ГНТФ в слезе [37]. Во ВПК ГНТФ не был обнаружен, однако было выявлено наличие его рецепторов: GFR alpha-1, 2, 3, 4 [38].

Настоящая работа имеет ряд ограничений: забор СЖ и ВПК проводили в разные дни; исследовали стимулированную СЖ. Нельзя исключить влияние стресса, связанного с проведением оперативного вмешательства, предоперационной медикаментозной подготовки и анестезиологического пособия на содержание ГНТФ в изучаемых средах. Эти ограничения были вынужденными и не могли быть исключены с учетом характера исследования.

ЗАКЛЮЧЕНИЕ

У пациентов с возрастной катарактой уровень ГНТФ во ВПК относительно невысок: концентрация ГНТФ во ВПК более чем в 2 раза ниже, чем в СК, и почти в 4 раза ниже, чем в СЖ. Значимых корреляций между концентрациями ГНТФ в СЖ, ВПК и СК выявлено не было. Полученные показатели могут быть использованы в качестве нормативных данных при изучении различных форм патологии зрительно-нервного аппарата.

ЛИТЕРАТУРА/REFERENCES

1. Lin LF, Doherty DH, Lile JD, Bektesh S, Collins F. GDNF: a glial cell line-derived neurotrophic factor for midbrain dopaminergic neurons. Science. 1993;260(5111): 1130–1132. doi: 10.1126/science.8493557
2. Allen S, Watson JJ, Shoemark DK, Barua NU, Patel NK. GDNF, NGF and BDNF as therapeutic options for neurodegeneration. Pharmacol Ther. 2013;138(2): 155–175. doi: 10.1016/j.pharmthera.2013.01.004
3. Chen ZY, He ZY, He C, Lu CL, Wu XF. Human glial cell-line-derived neurotrophic factor: a structure-function analysis. Biochem Biophys Res Commun. 2000;268(3): 692–696. doi: 10.1006/bbrc.2000.2196
4. Garbayo E, Ansorena E, Lanciego JL, Blanco-Prieto MJ, Aymeric, MS. Long-term neuroprotection and neurorestoration by glial cell-derived neurotrophic factor microspheres for the treatment of Parkinson's Disease. Mov Disord. 2011;26(10): 1943–1947. doi: 10.1002/mds.23793
5. Siegel GJ, Chauhan, NB. Neurotrophic factors in Alzheimer's and Parkinson's disease brain. Brain Res Rev. 2000;33(2–3): 199–227. doi: 10.1016/s0165-0173(00)00030-8
6. Hauck SM, Kinkl N, Deeg CA, Swiatek-de Lange M, Schoffmann S, Ueffing M. GDNF family ligands trigger indirect neuroprotective signaling in retinal glial cells. Mol Cell Biol. 2006;26(7): 2746–2757. doi: 10.1128/MCB.26.7.2746-2757.2006
7. Xiao JH, Zhang MN. Neuroprotection of retinal ganglion cells with GDNF-Loaded biodegradable microspheres in experimental glaucoma. Int J Ophthalmol. 2010;3(3): 189–191. doi: 10.3980/j.issn.2222-3959.2010.03.01
8. Ejstrup R, Cour M, Voss Kyhn M, Heegaard S, Kiilgaard JF. Effect of glial cell line-derived neurotrophic factor on retinal function after experimental branch retinal Vein Occlusion. Invest Ophthalmol Vis Sci. 2012;53(10): 6207–6213. doi: 10.1167/iovs.12-10110
9. Flachsbarth K, Jankowiak W, Kruszewski K, Helbing S, Bartsch S, Bartsch U. Pronounced synergistic neuroprotective effect of GDNF and CNTF on axotomized retinal ganglion cells in the adult mouse. Exp Eye Res. 2018;176: 258–265. doi: 10.1016/j.exer.2018.09.006
10. Dulz S, Bassal M, Flachsbarth K, Riecken K, Fehse B, Schlichting S, Bartsch S, Bartsch U. Intravitreal co-administration of GDNF and CNTF confers synergistic and long-lasting protection against injury-induced cell death of retinal ganglion cells in mice. Cells. 2020;9(9): 2082. doi: 10.3390/cells9092082
11. Straten G, Eschweiler GW, Maetzler W, Laske C, Leyh T. Glial cell-line derived neurotrophic factor (GDNF) concentrations in cerebrospinal fluid and serum of patients

with early Alzheimer's disease and normal controls. J Alzheimers Dis. 2009;18(2): 331–337. doi: 10.3233/JAD-2009-1146

12. Tseng PT, Yu Lee, Lin PY. Age-associated decrease in serum glial cell line-derived neurotrophic factor levels in patients with major depressive disorder. Prog Neuropsychopharmacol Biol Psychiatry. 2013;40: 334–339. doi: 10.1016/j.pnpbp.2012.09.009

13. Tang X, Zhou C, Ju Gao, Duan W, Yu M, Xiao W, Zhang X, Dong H, Wang X, Zhang X. Serum BDNF and GDNF in Chinese male patients with deficit schizophrenia and their relationships with neurocognitive dysfunction. BMC Psychiatry. 2019;19(1): 254. doi: 10.1186/s12888-019-2231-3

14. Tunca Z, Ozerdem A, Ceylan D, Yalcın Y, Can G, Resmi H, Akan P, Ergorr G, Aydemir O, Cagrısız C, Doyuran K. Alterations in BDNF (brain derived neurotrophic factor) and GDNF (glial cell line-derived neurotrophic factor) serum levels in bipolar disorder: The role of lithium. J Affect Disord. 2014;166: 193–200. doi: 10.1016/j.jad.2014.05.012

15. Cardoso TA, Mondin TC, Wiener CD, Marques MB, de Avila Fucolo B, Pinheiro RT, de Souza LD, da Silva RA, Jansen K, Oses JP. Neurotrophic factors, clinical features and gender differences in depression. Neurochem Res. 2014;39(8): 1571–1578. doi: 10.1007/s11064-014-1349-4

16. Pallavi P, Sagar R, Mehta M, Sharma S, Subramanium A, Shamshi F, Sengupta U, Qadri R, Pandey RM, Mukhopadhyay AK. Serum neurotrophic factors in adolescent depression: gender difference and correlation with clinical severity. J Affect Disord. 2013;150(2): 415–423. doi: 10.1016/j.jad.2013.04.033

17. Yang Y, Xie B, Ju C, Jin H, Ye X, Yao L, Jia M, Sun Z, Yuan Y. The association of decreased serum GDNF level with hyperglycemia and depression in type 2 Diabetes Mellitus. Endocr Pract. 2019;25(9): 951–965. doi: 10.4158/EP-2018-0492

18. Thylefors B, Chylack LT, Konyama K, Sasaki K, Sperduto R, Taylor HR, West S, WHO Cataract Grading Group. A simplified cataract grading system. Ophthalmic Epidemiol. 2002;9(2): 83–95. doi: 10.1076/opep.9.2.83.1523

19. Huston C, Juarez-Colunga E. Guidelines for computing summary statistics for data-sets containing non-detects. Bulkley Valley Research Center. 2009.

20. Airaksinen MS, Saarma M. The GDNF family: signalling, biological functions and therapeutic value. Nat Rev Neurosci. 2002;3(5): 383–394. doi: 10.1038/nrn812

21. Oh-hashi K, Ito M, Tanaka T, Hirata Y, Kiuchi K. Biosynthesis, processing, and secretion of glial cell line-derived neurotrophic factor in astroglial cells. Mol Cell Biochem. 2009;323(1–2): 1–7. doi: 10.1007/s11010-008-9958-3

22. Шишкина Т.В., Ведунова М.В., Мищенко Т.А., Мухина И.В. Роль глиального нейротрофического фактора в функционировании нервной системы (обзор). СТМ. 2015;4: 211–220. [Shishkina TV, Vedunova MV, Mishchenko TA, Muchina IV. The role of glial cell line-derived neurotrophic factor in the functioning of the nervous system (review). Modern technologies in medicine. 2015;4: 211–220. (In Russ.)] doi: 10.17691/stm2015.7.4.27

23. Matlik K, Voikar V, Vilenius C, Kulesskaya N, Andressoo JO. Two-fold elevation of endogenous GDNF levels in mice improves motor coordination without causing side-effects. Sci Rep. 2018;8(1): 11861. doi: 10.1038/s41598-018-29988-1

24. Pertusa M, Garcia-Matas S, Mammeri H, Adell A, Rodrigo T, Mallet J, Cristofol R, Sarkis C, Sanfeliu C. Expression of GDNF transgene in astrocytes improves cognitive deficits in aged rats. Neurobiol Aging. 2008;29(9): 1366–1379. doi: 10.1016/j.neurobiolaging.2007.02.026

25. Budni J, Bellettini-Santos T, Mina F, Garcez ML, Zugno AI. The involvement of BDNF, NGF and GDNF in aging and Alzheimer's disease. Aging Dis. 2015;6(5): 331–341. doi: 10.14336/AD.2015.0825

26. Sharif M, Noroozian M, Hashemian F. Do serum GDNF levels correlate with severity of Alzheimer's disease? Neurol Sci. 2020. doi: 10.1007/s10072-020-04909-1

27. Alberch J, Perez-Navarro E, Canals JM. Neuroprotection by neurotrophins and GDNF family members in the excitotoxic model of Huntington's disease. Brain Res Bull. 2002;57(6): 817–822. doi: 10.1016/s0361-9230(01)00775-4

28. Barker RA, Bjorklund A, Gash DM, Whone A, Van Laar A, Kordower JH, Bankiewicz K, Kieburtz K, Saarma M, Booms S, Huttunen HJ, Kells AP, Fiandaca MS, Stoessl AJ, Eidelberg D, Federoff H, Voutilainen MH, Dexter DT, Eberling J, Brundin P, Isaacs L, Mursaleen L, Bresolin E, Carroll C, Coles A, Fiske B, Matthews H, Lungu C, Wyse RK, Stott S, Lang AE. GDNF and Parkinson's Disease: Where next? A summary from a Recent Workshop. J Parkinsons Dis. 2020;10(3): 875–891. doi: 10.3233/JPD-202004

29. You L, Kruse FE, Volcker HE. Neurotrophic factors in the human cornea. Invest Ophthalmol Vis Sci. 2000;41(3): 692–702.

30. Kretz A, Jacob AM, Tausch S, Straten G, Isenmann S. Regulation of GDNF and its receptor components GFR-α1, -α2 and Ret during development and in the mature retino-collicular pathway. Brain Res. 2006;1090(1): 1–14. doi: 10.1016/j.brainres.2006.01.131

31. Kolomeyer AM, Zarbin MA. Trophic factors in the pathogenesis and therapy for retinal degenerative diseases. Surv Ophthalmol. 2014;59(2): 134–165. doi: 10.1016/j.survophthal.2013.09.004

32. Checa-Casalengua P, Jiang C, Bravo-Osuna I, Tucker BA, Molina-Martinez IT, Young MJ, Herrero-Vanrell R. Retinal ganglion cells survival in a glaucoma model by GDNF/Vit E PLGA microspheres prepared according to a novel microencapsulation procedure. J Control Release. 2011;156(1): 92–100. doi: 10.1016/j.jconrel.2011.06.023

33. Garcia-Caballero C, Prieto-Calvo E, Checa-Casalengua P, Garcia-Martin E, Polo-Llorens V, Garcia-Feijoo J, Molina-Martinez IT, Bravo-Osuna I, Herrero-Vanrell R. Six month delivery of GDNF from PLGA/vitamin e biodegradable microspheres after intravitreal injection in rabbits. Eur J Pharm Sci. 2017;103: 19–26. doi: 10.1016/j.ejps.2017.02.037

34. Шпак А.А., Гехт А.Б., Дружкова Т.А., Козлова К.И., Гуляева Н.В. Нейротрофические факторы у пациентов с первичной открытоугольной глаукомой и возрастной катарактой. Сообщение 2. Нейротрофический фактор головного мозга. Офтальмохирургия. 2018;4: 46–51. [Shpak AA, Guekht AB, Druzhkova TA, Kozlova KI, Gulyaeva NV. Neurotrophic factors in patients with primary open-angle glaucoma and age-related cataract. Part 2. Brain-derived neurotrophic factor. Fyodorov Journal of Ophthalmic Surgery. 2018; 4: 46–51. (In Russ.)] doi: 10.25276/0235-4160-2018-4-46-51

35. Шпак А.А., Гехт А.Б., Дружкова Т.А., Козлова К.И., Гуляева Н.В. Соотношения нейротрофических факторов в слезной жидкости и влаге передней камеры у больных с возрастной катарактой. Офтальмохирургия. 2017;1: 16–20. [Shpak AA, Guekht AB, Druzhkova TA, Kozlova KI, Gulyaeva NV. The ratio of neurotrophic factors in the lacrimal fluid and aqueous humor in patients with age-related cataract. Fyodorov Journal of Ophthalmic Surgery. 2017;1: 16–20. (In Russ.)] doi: 10.25276/0235-4160-2017-1-16-20

36. Шпак А.А., Гехт А.Б., Дружкова Т.А., Трошина А.А., Гуляева Н.В. Фактор роста нервов у пациентов с возрастной катарактой. Офтальмохирургия. 2020;3: 40–44. [Shpak AA, Guekht AB, Druzhkova TA, Troshina AA, Gulyaeva NV. Nerve growth factor in patients with age-related cataract. Fyodorov Journal of Ophthalmic Surgery. 2020;3: 40–44. (In Russ.)] doi: 10.25276/0235-4160-2020-3-40-44

37. Sack RA, Conradi L, Krumholz D, Beaton A, Sathe S, Morris C. Membrane array characterization of 80 chemokines, cytokines, and growth factors in open- and closed-eye tears: angiogenin and other defense system constituents. Invest Ophthalmol Vis Sci. 2005;46(4): 1228–1238. doi: 10.1167/iovs.04-0760

38. Chowdhury UR, Madden BJ, Charlesworth MC, Fautsch MP. Proteome analysis of human aqueous humor. Invest Ophthalmol Vis Sci. 2010;51(10): 4921–4931. doi: 10.1167/iovs.10-5531

Информация об авторах
Александр Анатольевич Шпак, д.м.н., профессор, a_shpak@inbox.ru, https://orcid.org/0000-0003-0273-3307
Алла Борисовна Гехт, д.м.н., профессор, https://orcid.org/0000-0002-1170-6127
Татьяна Александровна Дружкова, к.б.н., https://orcid.org/0000-0002-5031-1187
Анна Алексеевна Трошина, аспирант, anna.troshina221B@yandex.ru, https://orcid.org/0000-0002-0218-5139
Наталия Валерьевна Гуляева, д.б.н., профессор, https://orcid.org/0000-0002-5380-7954

Information about the authors
Alexander A. Shpak, Doctor of Sciences in Medicine, Professor, a_shpak@inbox.ru, https://orcid.org/0000-0003-0273-3307
Alla B. Guekht, Doctor of Sciences in Medicine, Professor, https://orcid.org/0000-0002-1170-6127
Tat'yana A. Druzhkova, PhD in Biology, https://orcid.org/0000-0002-5031-1187
Anna A. Troshina, Postgraduate Doctor, anna.troshina221B@yandex.ru, https://orcid.org/0000-0002-0218-5139
Nataliya V. Gulyaeva, Doctor of Sciences (Biology), Professor, https://orcid.org/0000-0002-5380-7954

Вклад авторов в работу:
А.А. Шпак: существенный вклад в концепцию и дизайн работы, сбор, анализ и обработка материала, статистическая обработка данных, написание текста, редактирование, окончательное утверждении версии, подлежащей публикации.
А.Б. Гехт: существенный вклад в концепцию и дизайн работы, редактирование, окончательное утверждение версии, подлежащей публикации.
Т.А. Дружкова: существенный вклад в концепцию и дизайн работы, сбор, анализ и обработка материала, редактирование.
А.А. Трошина: существенный вклад в концепцию и дизайн работы, сбор, анализ и обработка материала, статистическая обработка данных, написание текста.
Н.В. Гуляева: существенный вклад в концепцию и дизайн работы, редактирование, окончательное утверждение версии, подлежащей публикации.

Authors' contribution:
A.A. Shpak: significant contribution to the concept and design of the work, collection, analysis and processing of material, statistical data processing, writing, editing, final approval of the version to be published.
A.B. Guekht: significant contribution to the concept and design of the work, editing, final approval of the version to be published.
T.A. Druzhkova: significant contribution to the concept and design of the work, collection, analysis and processing of material, editing.
A.A. Troshina: significant contribution to the concept and design of the work, collection, analysis and processing of material, statistical data processing, writing.
N.V. Gulyaeva: significant contribution to the concept and design of the work, editing, final approval of the version to be published.

Финансирование: Авторы не получали конкретный грант на это исследование от какого-либо финансирующего агентства в государственном, коммерческом и некоммерческом секторах.
Согласие пациента на публикацию: Письменного согласия на публикацию этого материала получено не было. Он не содержит никакой личной идентифицирующей информации.
Конфликт интересов: Отсутствует.

Funding: The authors have not declared a specific grant for this research from any funding agency in the public, commercial or not-for-profit sectors.
Patient consent for publication: No written consent was obtained for the publication of this material. It does not contain any personally identifying information.
Conflict of interest: There is no conflict of interest.

Поступила: 17.04.2022
Переработана: 30.05.2022
Принята к печати: 15.08.2022

Originally received: 17.04.2022
Final revision: 30.05.2022
Accepted: 15.08.2022

Офтальмохирургия. 2022;3: 13–19.
Fyodorov Journal of Ophthalmic Surgery. 2022;3: 13–19.

Научная статья
УДК УДК 617.741-004.1-089
doi: 10.25276/0235-4160-2022-3-13-19

Рефракционные результаты хирургии катаракты с задним капсулорексисом и «захватом» оптики ИОЛ

Е.В. Егорова, А.А. Бирюкова, В.В. Дулидова, М.А. Талалаев
НМИЦ «МНТК «Микрохирургия глаза» им. акад. С.Н. Федорова» Минздрава России, Новосибирский филиал, Новосибирск

РЕФЕРАТ

Цель. Провести сравнительное исследование рефракционных результатов после неосложненной факоэмульсификации катаракты с имплантацией интраокулярной линзы (ИОЛ) в трех группах: после стандартной хирургии катаракты (1), дополненной первичным задним капсулорексисом (2), дополненной задним «захватом» оптики ИОЛ (3). **Материал и методы.** В данное исследование были включены 32 пациента (40 глаз) в возрасте от 52 до 68 лет после неосложненной факоэмульсификации возрастной катаракты с имплантацией нескольких моделей монолитных гибких гидрофобных ИОЛ: Tecnis (J&J), enVista (B&L), РПР-2 (Репер-НН). Аксиальная длина глаз варьировала от 22,2 до 25,25 мм. Критериями исключения были псевдоэксфолиативный синдром, сопутствующая офтальмопатология. **Результаты.** Во всех исследуемых группах не было отмечено интра- и послеоперационных осложнений. ОКТ-мониторинг положения ИОЛ во 2-й и 3-й группах показал интактность переднего гиалоида, центрированную позицию ИОЛ и расположение капсульных листков согласно применяемой технологии. Для оценки рефракционных результатов полученные данные сравнивали с рефракцией цели при расчете ИОЛ. При этом во всех случаях планировали эмметропию, однако в связи с тем, что сила линз имеет дискретные значения с шагом в 0,5 дптр, выбирали ближайшее значение со сдвигом в миопию. При оценке полученных рефракционных результатов в 1-й и 2-й сравниваемых группах не выявлено статистически значимых отличий. Однако в 3-й группе с задним «захватом» оптики послеоперационные параметры значимо отличались, при этом всегда имелся гиперметропический сдвиг около 0,5 дптр. **Заключение.** Первичный задний капсулорексис с задним «захватом» оптики обеспечивает стабильное центрированное положение ИОЛ. При планировании метода первичного заднего капсулорексиса с задним «захватом» оптики ИОЛ следует учитывать ее смещение кзади и гиперметропический сдвиг в рефракционных результатах.

Ключевые слова: *задний капсулорексис, задний «захват» оптики ИОЛ, «optic buttonholing»* ■

Для цитирования: Егорова Е.В., Бирюкова А.А., Дулидова В.В., Талалаев М.А. Рефракционные результаты хирургии катаракты с задним капсулорексисом и «захватом» оптики ИОЛ. Офтальмохирургия. 2022;3: 13–19. https://doi.org/10.25276/0235-4160-2022-3-13-19
Автор, ответственный за переписку: Елена Владиленовна Егорова, evva111@yandex.ru

ABSTRACT

Original article

Refractive results of cataract surgery with posterior capsulorhexis and optic capture

E.V. Egorova, A.A. Biryukova, V.V. Dulidova, M.A. Talalaev
Fyodorov Eye Microsurgery Federal State Institution, Novosibirsk Branch, Novosibirsk, Russian Federation

Purpose. To compare refractive results in the following groups: after standard cataract surgery (1), standard cataract surgery supplemented with primary posterior capsulorhexis (2) and supplemented with a posterior capture of the IOL optics (3). **Material and methods.** This study included 32 patients (40 eyes) aged 52 to 68 years after uncomplicated phacoemulsification of age-related cataract with implantation of several models of monolithic flexible hydrophobic IOLs: Tecnis (J&J), enVista (B&L), RPR-2 (Reper-NN). The axial length of the eyes varied from 22.2 to 25,25 mm. The exclusion criteria were pseudoexfoliation syndrome and concomitant ophthalmopathology. **Results.** There were no intra- and postoperative complications in all studied groups. OCT monitoring showed the intactness of the anterior hyaloid in the second and third groups, the centered IOL position and the location of the capsular sheets according to the applied technology. The obtained refractive results were compared with the target refraction when calculating the IOL. The emmetropia was planned in all cases. However, because the strength of the lenses has discrete values with a step of 0.5 diopters, the closest value with a shift towards myopia was chosen. No statistically significant

© Егорова Е.В., Бирюкова А.А., Дулидова В.В., Талалаев М.А., 2022

CC BY 4.0

differences were found in the first and second compared groups when evaluating the refractive results. However, the postoperative parameters were statistically significantly different in the third group with posterior optic capture. In this group a hyperopic shift of about 0,5 diopters was always observed. **Conclusion.** Primary posterior capsulorhexis with posterior optics capture provides a stable centered IOL position. The axial displacement of the IOL and the hypermetropic shift of the refractive results should be considered when planning posterior optical capture.

Key words: *posterior capsulorhexis, posterior optic capture, optic buttonholing* ■

For quoting: Egorova E.V., Biryukova A.A., Dulidova V.V., Talalaev M.A. Refractive results of cataract surgery with posterior capsulorhexis and capturing IOL optics. Fyodorov Journal of Ophthalmic Surgery. 2022;3: 13-19. https://doi.org/10.25276/0235-4160-2022-3-13-19
Corresponding author: Elena V. Egorova, evva111@yandex.ru

АКТУАЛЬНОСТЬ

Техника заднего «захвата» оптики – «optic buttonholing», при которой гаптика интраокулярной линзы (ИОЛ) находится в сводах капсульного мешка, а оптическая часть через отверстие заднего капсулорексиса перемещается за заднюю капсулу, была впервые продемонстрирована T. Neuhann в 1991 г., а в 1994 г. описана H. Gimbel и B. DeBrooff и предложена для профилактики вторичной катаракты [1, 2]. Непрерывный криволинейный капсулорексис обеспечивает устойчивое к разрыву отверстие, позволяющее фиксировать оптику ИОЛ путем ущемления («захвата») через передний или задний капсулорексис, если его диаметр на 1,0–2,0 мм меньше диаметра оптики [1–5]. Позже были описаны различные модификации метода, круг показаний расширился [3].

Данная технология с 2019 г. применяется в Новосибирском филиале ФГАУ «НМИЦ МНТК «Микрохирургия глаза» им. акад. С.Н. Федорова». Показаниями к применению различных модификаций метода являются: профилактика вторичной катаракты, вторичная имплантация ИОЛ в афакичный глаз, замена ИОЛ (помутнение ИОЛ, дислокация ИОЛ, синдром Эллингсона), врожденные аномалии хрусталика, травматическая катаракта с иррегулярным разрывом передней и/или задней капсулы, неадекватный передний капсулорексис, интраоперационный разрыв задней капсулы, увеальная катаракта.

В зависимости от модификации метода гаптические элементы ИОЛ могут располагаться в цилиарной борозде или в капсульном мешке, а оптика ИОЛ может быть «захвачена» задним капсулорексисом или двумя одновременно, а также фибротически трансформированной капсульной мембраной в случаях вторичной имплантации или замены ИОЛ *(рис. 1)*. При таком расположении линзы с высокой долей вероятности происходит смещение ее эффективной позиции, что требует поправки в расчетах силы ИОЛ.

ЦЕЛЬ

Провести сравнительное исследование рефракционных результатов в трех группах: после стандартной хирургии катаракты (1), дополненной первичным задним капсулорексисом (ПЗКР) (2), дополненной задним «захватом» оптики ИОЛ (3).

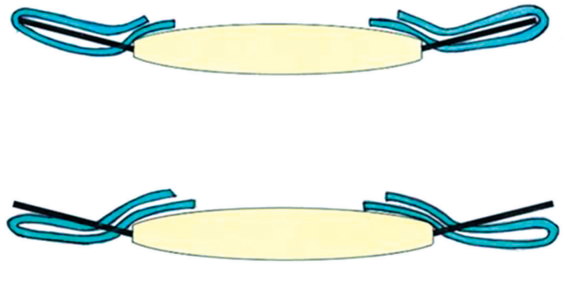

Рис. 1. Схемы простого заднего (а) и двойного заднего (б) «захвата» оптики ИОЛ

Fig. 1. Schemes of a simple posterior (a) and double posterior (б) capture of the IOL optic

МАТЕРИАЛ И МЕТОДЫ

В данное исследование были включены 32 пациента (40 глаз) в возрасте от 52 до 68 лет после неосложненной факоэмульсификации возрастной катаракты (ФЭК) с имплантацией нескольких моделей монолитных гибких гидрофобных ИОЛ: Tecnis (J&J), enVista (B&L), РПР-2 (РЕПЕР-НН). Аксиальная длина глаз варьировала от 22,2 до 25,25 мм. У нескольких пациентов на одном глазу выполнялась стандартная ФЭК с внутрикапсульной имплантацией ИОЛ, а на другом – дополненная задним «захватом» оптики ИОЛ. Критериями исключения были псевдоэксфолиативный синдром, сопутствующая офтальмопатология.

При хирургии катаракты применялись три различные технологии, в соответствии с которыми было сформировано три группы исследования: после стандартной хирургии катаракты (ФЭК) – 1-я группа; дополненной задним капсулорексисом (ФЭК + ПЗКР) – 2-я группа; дополненной задним «захватом» оптики ИОЛ (ФЭК + задний «захват» оптики) – 3-я группа *(рис. 2)*. Группа случаев после стандартной ФЭК при сравнении послеоперационных параметров рассматривалась в качестве контрольной.

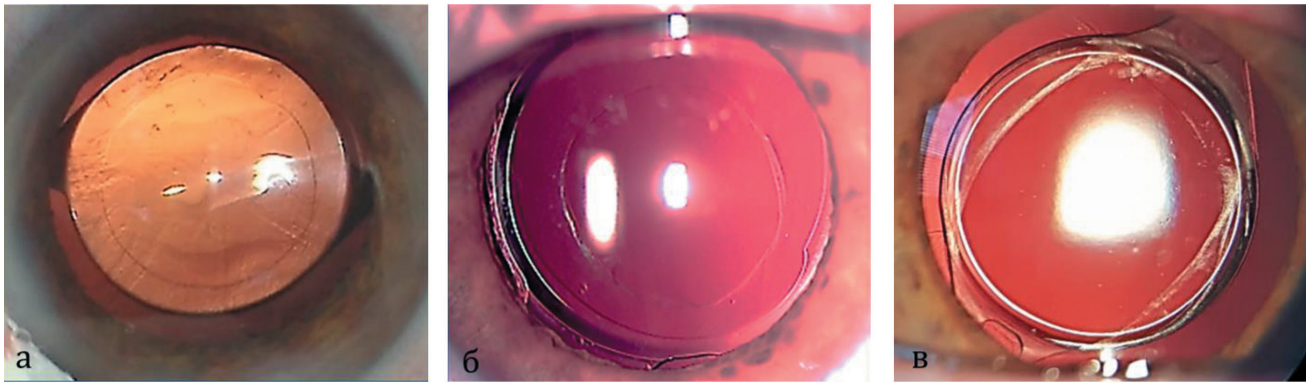

Рис. 2. Примеры артифакии после хирургии хрусталика по различным технологиям: а) после стандартной ФЭК; б) после ФЭК с первичным задним капсулорексисом; в) после ФЭК с первичным задним капсулорексисом и задним «захватом» оптики ИОЛ. Биомикроскопия

Fig. 2. Cases of pseudophakia after lens surgery by various technologies: a) after standard phacoemulsification; б) after phacoemulsification with primary posterior capsulorhexis; в) after phacoemulsification with primary posterior capsulorhexis and posterior optic capture. Biomicroscopy

Наряду со стандартными методами исследования проводились оптическая биометрия (ИОЛ Мастер 700, Zeiss), оптическая когерентная томография (ОКТ) переднего отрезка глаза (RTVue XR Avanti, «Optovue»). Расчет силы ИОЛ выполняли на оптическом биометре (ИОЛ Мастер 700, Zeiss) по формулам Holladay II, Barrett Universal II. Сроки контрольного обследования составляли 1 месяц и 1 год после операции.

Статистическая обработка фактического материала проводилась с использованием пакета прикладных статистических программ SPSS 11.0, STATA. Для сравнения ненормально распределенных (согласно критерию Шапиро–Уилка) данных по группам использовали критерий Манна–Уитни для сравнения двух независимых непараметрических выборок и критерий Вилкоксона для сравнения двух зависимых выборок.

РЕЗУЛЬТАТЫ

Во всех исследуемых группах не было отмечено интра- и послеоперационных осложнений. ОКТ-мониторинг положения ИОЛ во 2-й и 3-й группах показал интактность переднего гиалоида, центрированную позицию ИОЛ и расположение капсульных листков согласно применяемой технологии *(рис. 3, 4)*.

Для сравнительной оценки положения ИОЛ в динамике послеоперационного периода использовали стандартные параметры: расстояние от передней поверхности роговицы до передней поверхности ИОЛ – глубина передней камеры (ACD). При анализе полученных данных статистически значимые различия глубины передней камеры выявлены только в 3-й группе с задним «за-

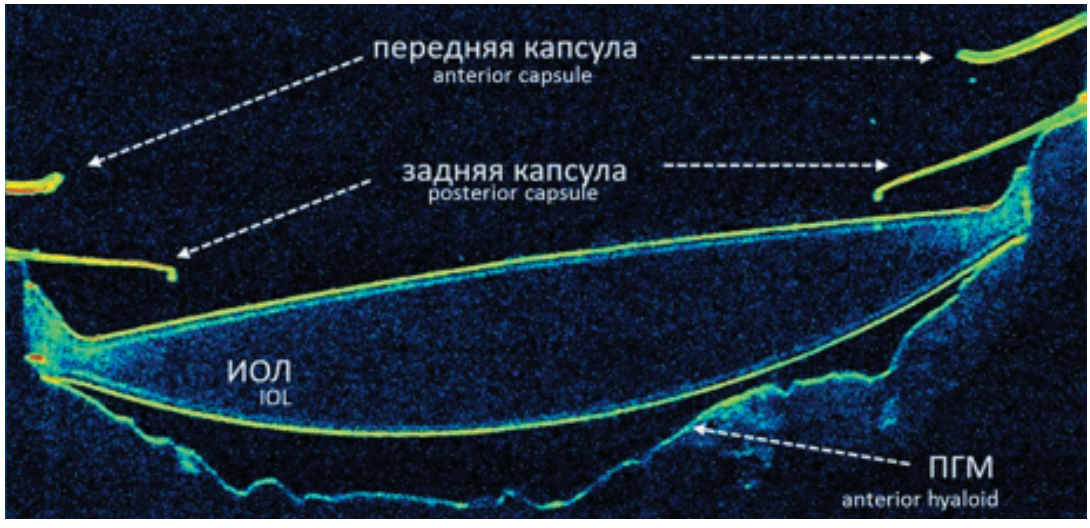

Рис. 3. Артифакия. 1-й день после операции – ФЭК + первичный задний капсулорексис + задний «захват» оптики ИОЛ. ОКТ-скан

Fig. 3. Pseudophakia. 1st day after surgery – phacoemulsification + primary posterior capsulorhexis + posterior capture of the IOL optic. OCT scan



Рис. 4. Артифакия. 1-й год после операции – ФЭК + первичный задний капсулорексис + задний «захват» оптики ИОЛ. ОКТ-скан

Fig. 4. Pseudophakia. 1st year after surgery – phacoemulsification + primary posterior capsulorhexis + posterior capture of the IOL optic. OCT scan

хватом» оптики ИОЛ как через 1 месяц, так и через 1 год после операции *(табл. 1)*. ИОЛ в этой группе находилась дальше от вершины роговицы вдоль оптической оси по сравнению с другими группами.

Для оценки рефракционных результатов полученные данные сравнивали с рефракцией цели при расчете ИОЛ. При этом во всех случаях планировали эмметропию, однако в связи с тем, что сила линз имеет дискретные значения с шагом в 0,5 дптр, выбирали ближайшее значение со сдвигом в миопию *(табл. 2, 3)*. При оценке полученных рефракционных результатов в 1-й и 2-й сравниваемых группах не выявлено статистически значимых отличий. Однако в 3-й группе с задним «захватом» оптики послеоперационные параметры статистически значимо отличались, при этом всегда имелся гиперметропический сдвиг около 0,5 дптр.

Разница в положении ИОЛ при различных технологиях была хорошо видна у пациентов с билатеральной хирургией хрусталика, когда на одном глазу выполнялась стандартная ФЭК с внутрикапсульной имплантацией ИОЛ, а на другом – дополненная задним «захватом» оптики ИОЛ, что отражено в клинических примерах с данными оптической биометрии *(рис. 5, 6)*.

ОБСУЖДЕНИЕ

Задний «захват» оптики ИОЛ применяется в офтальмохирургии более 25 лет. Первоначально метод был предложен для профилактики вторичной катаракты у детей. Суть метода состояла в адгезии переднего и заднего листков капсульного мешка хрусталика над оптикой ИОЛ, «запечатывании» клеток хрусталикового эпителия и невозможности их миграции в оптическую зону [1]. Позже H. Gimbel и B. DeBrooff описали все возможные варианты «захвата» оптики ИОЛ передним и задним капсулорексисами [3].

R. Menapace и соавт. в течение многих лет активно применяют и популяризируют у взрослых пациен-

Таблица 1

Сравнительное исследование глубины передней камеры через 1 месяц после операции

Table 1

Comparative study of the depth of the anterior chamber in 1 month after surgery

Параметр Parameter	ФЭК (1) Phacoemulsi-fication (1) n=12	ФЭК + ПЗКР (2) Phaco + posterior capsulorhexis (2) n=13	ФЭК + задний «захват» оптики (3) Phaco + optic capture (3) n=15
Глубина передней камеры через 1 месяц, мм Anterior chamber depth in 1 month, mm	4,51±0,35	4,58±0,22	4,93±0,53
Глубина передней камеры через 1 год, мм Anterior chamber depth in 1 year, mm	4,63±0,38	4,59±0,21	4,9±0,52
p*		0,7	<0,05

Примечание: p* – уровень значимости различий между группами (критерий Манна–Уитни)

Note: p* – the level of significance of differences between groups (criterion Mann–Whitney)

Таблица 2

Рефракционные результаты через 1 месяц после операции

Table 2

Refractive results in 1 month after surgery

Параметр Parameter	ФЭК (1) Phacoemulsi-fication (1) n=12	ФЭК + ПЗКР (2) Phaco + posterior capsulorhexis (2) n=13	ФЭК + задний «захват» оптики (3) Phaco + optic capture (3) n=15
Планируемая рефракция цели, дптр (M±m) Planned target refraction, diopters (M±m)	–0,22±0,17	–0,35±0,15	–0,30±0,26
Фактический сферический компонент, дптр (M±m) Actual spherical component, diopters (M±m)	–0,08±0,43	–0,17±0,21	+0,36±0,4
Фактический сферический эквивалент, дптр (M±m) Actual spherical equivalent, diopters (M±m)	–0,23±0,3	–0,36±0,1	+0,22±0,57
p*	>0,05	>0,05	<0,05

Примечание: p* – уровень значимости различий между группами (критерий Вилкоксона)

Note: p* – the level of significance of differences between groups (criterion Wilcoxon)

Таблица 3

Рефракционные результаты через 12 месяцев после операции

Table 3

Refractive results in 12 months after surgery

Параметр Pararmeter	ФЭК (1) Phacoemulsi-fication (1) n=12	ФЭК + ПЗКР (2) Phaco + posterior capsulorhexis (2) n=13	ФЭК + задний «захват» оптики (3) Phaco + optic capture (3) n=15
Планируемая рефракция цели, дптр (M±m) Planned target refraction, diopters (M±m)	–0,22±0,17	–0,35±0,15	–0,30±0,26
Фактический сферический компонент, дптр (M±m) Actual spherical component, diopters (M±m)	–0,29±0,29	–0,4±0,3	+0,25±0,33
Фактический сферический эквивалент, дптр (M±m) Actual spherical equivalent, diopters (M±m)	–0,33±0,27	–0,63±0,19	+0,15±0,41
p*	>0,05	>0,05	<0,05

Примечание: p* – уровень значимости различий между группами (критерий Вилкоксона)

Note: p* – the level of significance of differences between groups (criterion Wilcoxon)

тов технологию заднего «захвата» оптики. В 2008 г. ими были доложены результаты успешного лечения тысячи пациентов [6]. В различных работах этой группы авторов изучена послеоперационная морфология макулы, показаны безопасность, высокая эффективность метода при низком уровне осложнений и независимость результата от материала и дизайна края ИОЛ. При этом авторами было отмечено, что данная технология предполагает более сложные манипуляции и требует тщательного соблюдения хирургического алгоритма [6–11]. Также при исследовании метода заднего «захвата» оптики было указано на смещение трехчастной ИОЛ кзади по оптической оси и рекомендовано добавлять 0,4 к А-константе, предназначенной для расчета ИОЛ при внутри-



Рис. 5. Клинический пример 1. Данные оптической биометрии (ИОЛ Мастер 700, Zeiss) двух глаз одного пациента через 1 год после билатеральной факоэмульсификации катаракты с имплантацией ИОЛ Tecnis (J&J): а) на правом глазу (OD) выполнен задний «захват» оптики ИОЛ, глубина передней камеры (ACD) – 5,01 мм при аксиальной длине глаза (AL) 23,0 мм; б) на левом глазу (OS) проведена стандартная хирургия катаракты, глубина передней камеры – 4,79 мм при аксиальной длине глаза (AL) 23,15 мм

Fig. 5. Case 1. Optical biometric data (IOL Master 700, Zeiss) of two eyes of the patient 1 year after bilateral cataract phacoemulsification with IOL (Tecnis, J&J) implantation: a) In the right eye (OD) posterior optic capture was performed. Anterior chamber depth (ACD) was 5.01 mm, axial length of the eye (AL) was 23.0 mm; б) In the left eye (OS) after standard cataract surgery anterior chamber depth was 4.79 mm with an axial eye length (AL) of 23.15 mm

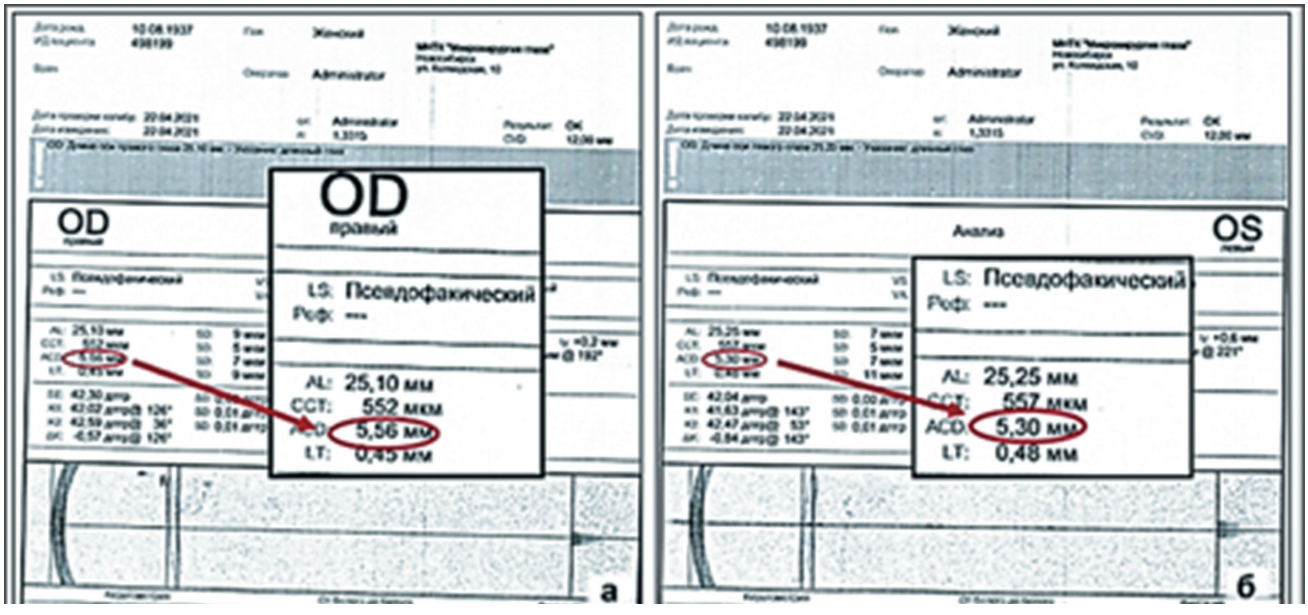

Рис. 6. Клинический пример 2. Данные оптической биометрии (ИОЛ Мастер 700, Zeiss) двух глаз одного пациента через 1 год после билатеральной факоэмульсификации катаракты с имплантацией ИОЛ (enVista, B&L): а) на правом глазу (OD) выполнен задний «захват» оптики ИОЛ, глубина передней камеры (ACD) – 5,56 мм при аксиальной длине глаза (AL) 25,1 мм; б) на левом глазу (OS) проведена стандартная хирургия катаракты, глубина передней камеры – 5,30 мм при аксиальной длине глаза (AL) 25,25 мм

Fig. 6. Case 2. Optical biometric data (IOL Master 700, Zeiss) of two eyes of the patient 1 year after bilateral cataract phacoemulsification with IOL (enVista, B&L) implantation: a) In the right eye (OD) posterior optic capture was performed. Anterior chamber depth (ACD) was 5.56 mm, axial length of the eye (AL) was 25.1 mm; б) In the left eye (OS) after standard cataract surgery anterior chamber depth was 5.30 mm with an axial eye length (AL) of 25.25 mm

капсульной фиксации [7]. Однако автором не были приведены статистические данные по поводу эффективной позиции линзы, а также рефракционные результаты при применении данной технологии, кроме того, не исследовались моноблочные ИОЛ, в связи с чем проведено представленное нами исследование.

В нашей клинике за 2019–2021 гг. выполнено 154 случая хирургии хрусталика с задним «захватом» оптики ИОЛ по различным показаниям, из них: дети – 102 случая, взрослые – 52 случая. Были использованы как трехчастные акриловые ИОЛ (AcrySof MN60AC, Alcon), так и различные модели монолитных гидрофобных акриловых ИОЛ. В послеоперационном периоде не наблюдали ни одного случая дислокации ИОЛ и вторичной катаракты. В данное исследование были включены только случаи заднего «захвата» монолитных гидрофобных ИОЛ при неосложненной хирургии катаракты с внутрикапсульной фиксацией гаптических элементов, это было сделано по двум причинам: для исключения различных влияющих факторов и оценке имплантации наиболее традиционно применяемых ИОЛ.

Известно, что внекапсульное положение ИОЛ при ее нестандартной имплантации с фиксацией к радужке или в цилиарную борозду требует поправки в расчете ИОЛ для исключения миопического сдвига [12]. Результаты проведенного исследования показали, что при технологии заднего «захвата» оптики ИОЛ происходит ее смещение назад вдоль оптической оси, что приводит к гиперметропическому сдвигу в рефракционных результатах.

ЗАКЛЮЧЕНИЕ

Первичный задний капсулорексис с задним «захватом» оптики интраокулярной линзы обеспечивает стабильное центрированное положение линзы. При планировании метода первичного заднего капсулорексиса с задним «захватом» оптики интраокулярной линзы следует учитывать ее смещение кзади и гиперметропический сдвиг в рефракционных результатах при стандартном алгоритме расчета.

ЛИТЕРАТУРА/REFERENCES

1. Gimbel HV, DeBroff BM. Posterior capsulorhexis with optic capture: maintaining a clear visual axis after pediatric cataract surgery. J Cataract Refract Surg. 1994;20: 658–664. doi: 10.1016/s0886-3350(13)80659-1
2. Neuhann T. The Rhexis-Fixated Lens, film presented at the Symposium on Cataract, IOL and Refractive Surgery, Boston, Massachusetts, USA, 1991. In: Devranoglu K, Kilic A, Ozdamar A, Yurtsever AK. Intraocular lens optic capture in eyes with zonular weakness in cataract patients. J Cataract Refract Surg. 2013;39(5): 669–672. doi: 10.1016/j.jcrs.2013.02.035
3. Gimbel HV, DeBroff BM. Intraocular lens optic capture. J Cataract Refract Surg. 2004;30(1): 200–206. doi: 10.1016/j.jcrs.2003.11.035
4. DeBroff BM, Nihalani BR. Double optic capture with capsular bag fusion. Techniques in Ophthalmology. 2008;6(2): 31–34. doi: 10.1097/ITO.0b013e31817dcb2e
5. DeBroff BM. Intraocular lens optic capture in pediatric cataract surgery. Adv Ophthalmol Vis Syst. 2014;1(2): 56–57. doi: 10.15406/aovs.2014.01.00012
6. Menapace R. Posterior capsulorhexis combined with optic buttonholing: an alternative to standard in-the-bag implantation of sharp-edged intraocular lenses? A critical analysis of 1000 consecutive cases. Graefes Arch Clin Exp Ophthalmol. 2008;246(6): 787–801. doi: 10.1007/s00417-008-0779-6
7. Menapace R. Routine posterior optic buttonholingfor eradication of posterior capsule opacification in adults: report of 500 consecutive cases. J Cataract Refract Surg. 2006;32: 929–943. doi: 10.1016/j.jcrs.2006.02.046
8. Stifter E, Luksch A, Menapace R. Postoperative course of intraocular pressure after cataract surgery with combined primary posterior capsulorhexis and posterior optic buttonholing. J Cataract Surg. 2007;33: 1585–1590. doi: 10.1016/j.jcrs.2007.04.038
9. Stifter E, Menapace R, Luksch A. Objective assessment of intraocular flare after cataract surgery with combined primary posterior capsulorhexis and posterior optic buttonholing in adults. Br J Ophthalmol. 2007;91(11): 1481–1484. doi: 10.1136/bjo.2007.120535
10. Stifter E, Menapace R, Neumayer T, Luksch A. Macular morphology after cataract surgery with primaryposterior capsulorhexis and posterior optic buttonholing. Am J Ophthalmol. 2008;146(1): 15–22. doi: 10.1016/j.ajo.2008.02.022
11. Stifter E, Menapace R, Luksch A, Neumayer T, Sacu S. Anterior chamber depth and change in axial intraocular lens position after cataract surgery with primary posterior capsulorhexis and posterior optic buttonholing. J Cataract Refract Surg. 2008;34(5): 749–754. doi: 10.1016/j.jcrs.2007.12.035
12. Тахчиди Х.П., Пантелеев Е.Н., Яновская Н.П., Мухаметшина Э.З., Бессарабов А.Н. Бесшовная фиксация ИОЛ в цилиарной борозде при псевдоэксфолиативном синдроме. Офтальмохирургия. 2009;4: 25–28. [Takhchidi HP, Panteleev EN, Yanovskaya NP, Mukhametshina EZ, Bessarabov AN. Seamless fixation of IOLs in the ciliary sulcus in pseudoexfoliative syndrome. Fyodorov Journal of Ophthalmic Surgery. 2009;4: 25–28. (In Russ.)]

Информация об авторах
Максим Александрович Талалаев, врач-офтальмолог, stomelic@gmail.com, https://orcid.org/0000-0003-1869-2108
Вероника Викторовна Дулидова, врач-офтальмолог, nicapatrin@mail.ru, https://orcid.org/orcid.org/0000-0002-5494-3771
Анастасия Александровна Бирюкова, врач-офтальмолог, nastya.biryukova@mail.ru, https://orcid.org/0000-0002-0019-4410
Елена Владиленовна Егорова, д.м.н., evva111@yandex.ru, https://orcid.org/0000-0002-2901-0902

Information about the authors
Maxim A. Talalaev, ophthalmologist, stomelic@gmail.com, https://orcid.org/0000-0003-1869-2108
Veronika V. Dulidova, ophthalmologist, nicapatrin@mail.ru, https://orcid.org/orcid.org/0000-0002-5494-3771
Anastasia A. Biryukova, ophthalmologist, nastya.biryukova@mail.ru, https://orcid.org/0000-0002-0019-4410
Elena V. Egorova, Doctor of Sciences in Medicine, evva111@yandex.ru, https://orcid.org/0000-0002-2901-0902

Вклад авторов в работу:
Е.В. Егорова: существенный вклад в концепцию и дизайн работы, написание текста, редактирование, окончательное утверждение версии, подлежащей публикации.
А.А. Бирюкова: существенный вклад в концепцию и дизайн работы, сбор, анализ и обработка материала, статистическая обработка данных.
В.В. Дулидова: сбор, анализ и обработка материала.
М.А. Талалаев: написание текста, редактирование.

Authors contribution:
E.V. Egorova: significant contribution to the concept and design of the work, text writing, editing, final approval of the version to be published.
A.A. Biryukova: significant contribution to the concept and design of the work, collection, analysis and processing of material, statistical data processing.
V.V. Dulidova: collection, analysis and processing of material.
M.A. Talalaev: text writing, editing.

Финансирование: Авторы не получали конкретный грант на это исследование от какого-либо финансирующего агентства в государственном, коммерческом и некоммерческом секторах.
Согласие пациента на публикацию: Письменного согласия на публикацию этого материала получено не было. Он не содержит никакой личной идентифицирующей информации.
Конфликт интересов: Отсутствует.

Funding: The authors have not declared a specific grant for this research from any funding agency in the public, commercial or not-for-profit sectors.
Patient consent for publication: No written consent was obtained for the publication of this material. It does not contain any personally identifying information.
Conflict of interest: There is no conflict of interest.

Поступила: 27.02.2022
Переработана: 22.04.2022
Принята к печати: 25.08.2022

Originally received: 27.02.2022
Final revision: 22.04.2022
Accepted: 25.08.2022

Офтальмохирургия. 2022;3: 20–27.
Fyodorov Journal of Ophthalmic Surgery. 2022;3: 20–27.

Научная статья
УДК 617.753-089
doi: 10.25276/0235-4160-2022-3-20-27

Изучение психоэмоционального статуса у пациентов, планирующихся на выполнение кераторефракционных операций по методике SMILE

И.В. Дутчин[1], О.В. Коленко[1, 2], О.Б. Дутчина[3], Е.Л. Сорокин[1, 4], Ю.В. Кутузова[1]

[1]*НМИЦ «МНТК «Микрохирургия глаза» им. акад. С.Н. Федорова» Минздрава России, Хабаровский филиал, Хабаровск*
[2]*Институт повышения квалификации специалистов здравоохранения министерства здравоохранения Хабаровского края, Хабаровск*
[3]*Тихоокеанский государственный университет, Хабаровск*
[4]*Дальневосточный государственный медицинский университет Минздрава России, Хабаровск*

РЕФЕРАТ

Цель. Изучить частоту и степень психической напряженности среди пациентов, планирующихся на кераторефракционные операции по методике SMILE по поводу миопии. **Материал и методы.** Проведено углубленное психологическое исследование 145 пациентов, планирующихся на кераторефракционные операции. Средний возраст пациентов – 37 лет. На первом этапе по методике «Незаконченные предложения» выделяли пациентов с повышенным уровнем психологической тревожности. На втором этапе с помощью методики «Шкала психологического стресса PSM-25» среди выделенных пациентов изучалась степень их психической напряженности. **Результаты.** На первом этапе были выявлены 42 пациента (29%) с повышенным уровнем психологической тревожности: 20 мужчин и 22 женщины. Их средний возраст составил 35 лет. На втором этапе оказалось, что у 9 пациентов имелся высокий уровень психической напряженности; у 13 – средний и у 20 человек – низкий (последние являются психологически устойчивым). При обычном внешнем осмотре и собеседовании офтальмолога пациенты со средним и высоким уровнем показателя психической напряженности не имели каких-либо характерных отличий как от пациентов с низким уровнем показателя психической напряженности, так и от остальных пациентов общей совокупности. **Заключение.** При проведении скринингового психологического теста среди обследованной большой совокупности пациентов, планирующихся на кераторефракционную хирургию по поводу миопии, было выявлено 29% пациентов с нестабильным психоэмоциональным статусом. Среди отобранных пациентов с нестабильным психоэмоциональным статусом у 21,5% регистрировался высокий уровень психической напряженности; у 31% – средний и у 47,5% – низкий ее уровень.

Ключевые слова: *психическая напряженность, предоперационный стресс, диагностика стресса* ■

Для цитирования: Дутчин И.В., Коленко О.В., Дутчина О.Б., Сорокин Е.Л., Кутузова Ю.В. Изучение психоэмоционального статуса у пациентов, планирующихся на выполнение кераторефракционных операций по методике SMILE. Офтальмохирургия. 2022;3: 20–27. https://doi.org/10.25276/0235-4160-2022-3-20-27
Автор, ответственный за переписку: Игорь Владимирович Дутчин, naukakhvmntk@mail.ru

ABSTRACT

Original article

Study psychoemotional status in patients planning keratorefractive surgery using SMILE procedure

I.V. Dutchin[1], O.V. Kolenko[1, 2], O.B. Dutchina[3], E.L. Sorokin[1, 4], Yu.V. Kutuzova[1]

[1]*Fyodorov Eye Microsurgery Federal State Institution, Khabarovsk Branch, Khabarovsk, Russian Federation*
[2]*Postgraduate Institute for Public Health Specialists, Khabarovsk, Russian Federation*
[3]*Pacific National University, Khabarovsk, Russian Federation*
[4]*Far-Eastern State Medical University, Khabarovsk, Russian Federation*

Purpose. To study frequency and degree of mental stress among patients with myopia planning to keratorefractive surgery using SMILE procedure. **Material and methods.** In-depth psychological study was carried out in 145 patients planning for keratorefractive surgery. The average age of the patients is 37 years. At the first stage, patients with an increased level of psychological anxiety were identified using the «Unfinished sentences» method. At the second stage, among the selected patients, we studied the degree of their mental stress using stress scale with the Psychological Stress

© Дутчин И.В., Коленко О.В., Дутчина О.Б., Сорокин Е.Л., Кутузова Ю.В., 2022

CC BY 4.0

Measure (PSM-25) questionnaire. **Results.** At the first stage, 42 patients (29%) were identified with increased level of psychological anxiety: 20 men and 22 women. Their average age was 35 years. At the second stage, it turned out that 9 patients had high level mental stress; in 13 – average and in 20 people – low (the latter are psychologically stable). During routine external examination and interview with ophthalmologist, patients with average and high-level mental stress indicator did not have any characteristic differences both from patients with low level mental stress indicator and from the rest of patients in general population. **Conclusion.** At conducting screening psychological test among the surveyed large population of patients with myopia planning to keratorefractive surgery, 29% patients with unstable psychoemotional status were identified. Among the selected patients with unstable psychoemotional status, 21.5% had a high level of mental stress; 31% have average level and 47.5% have low level.

Key words: *patient anxiety, preoperative stress, psychological stress diagnosis* ■

For quoting: Dutchin I.V., Kolenko O.V., Dutchina O.B., Sorokin E.L., Kutuzova Yu.V. Study psychoemotional status in patients planning keratorefractive surgery using SMILE procedure. Fyodorov Journal of Ophthalmic Surgery. 2022;3: 20-27. https://doi.org/10.25276/0235-4160-2022-3-20-27
Corresponding author: Igor' V. Dutchin, naukakhvmntk@mail.ru

АКТУАЛЬНОСТЬ

В современной научной литературе все большее внимание уделяется исследованию эмоционального состояния и переживаний пациентов, выбирающих хирургические методы коррекции зрения [1–3]. Особого внимания заслуживает изучение психоэмоционального статуса пациентов в предоперационном периоде. Эмоциональному стрессу способствует предоперационный период, когда появляются страх за свое здоровье, за результат операции, боязнь болезненности манипуляций и дискомфорта. Многие авторы отмечают, что стресс, которому пациенты подвергаются при подготовке к операции, ведет к повышенной трате энергии, дезорганизации обменных процессов и дисфункции различных органов и систем [4–6]. Даже само по себе ожидание хирургического вмешательства и путь в операционную запускают всю совокупность нейроэндокринных реакций, причем зачастую они носят чрезмерный характер.

Это распространяется и на кераторефракционные лазерные операции. В целом пациенты ориентированы на то, что операция проходит безболезненно и после нее в кратчайшие сроки обеспечивается возвращение к повседневной деятельности. Наибольшей популярностью с этой точки зрения у пациентов пользуется методика ReLEx SMILE (SMILE). Технология выполняется на одной фемтосекундной лазерной установке, что обеспечивает удобство как для пациента, так и для хирурга [7–10].

При этом любая инвазивная методика, как и данная технология, может сопровождаться рядом осложнений [11], частота которых у разных авторов колеблется от 0,5 до 6,3% [12, 13]. Высокий функциональный результат операции во многом обеспечивается как высококачественным оборудованием, так и квалификацией, опытом хирурга. Но не менее важна подготовка самого пациента, психоэмоциональное состояние которого играет весомую роль в процессе проведения операции методом SMILE.

Несмотря на все преимущества методики SMILE, включая непродолжительный период действия лазера, ее выполнение предъявляет определенные требования к поведению пациента во время операции. В частности, на первом этапе фиксации глаза и при последующем выполнении лазерного воздействия требуется удержание пациентом глазного яблока в неподвижном состоянии, которое хирург не может контролировать. Если в этот момент психоэмоциональное состояние пациента будет напряженным, это может привести к наиболее частому интраоперационному осложнению – потере вакуума. Это влечет за собой отек роговицы при повторных попытках воссоздать вакуум, тем самым увеличивая сроки послеоперационного восстановления либо невозможность завершения операции [11–13].

Интраоперационная потеря вакуума во время операции по причине беспокойного поведения пациента, обусловленного высоким уровнем его стрессированности, встречается примерно в 1,26–3,0% случаев [14, 15].

Многие отечественные авторы вследствие неоднозначности трактовки понятия «стресс» предпочитают использовать понятие «психическая напряженность». Состояние психической напряженности определяется как неспецифическая реакция активации организма и личности в ответ на воздействие сложной (экстремальной) ситуации, которая зависит не только от характера экстремальных факторов, но и от степени адекватности и восприимчивости к ним организма конкретного человека, а также от индивидуальных особенностей личностного отражения ситуации и регуляции поведения в ней [4, 16, 17].

Исходя из этого, для исключения неблагоприятных результатов операции в предоперационном периоде необходимо заранее оценивать психоэмоциональный статус пациентов. Это необходимо для выявления пациентов группы риска, склонных к «психической напряженности» во время выполнения вмешательства.

Исследование психоэмоционального статуса в последние годы все шире используется в различных разделах клинической медицины [5, 6], в том числе и в офтальмологии [17, 18]. Но подобные исследования, направленные на оценку психологического состояния пациента перед выполнением кераторефракционных вме-

шательств, встречаются преимущественно в зарубежной литературе [14, 15, 19, 20]. Отечественные исследования подобной направленности пока еще единичны [2, 21], хотя их актуальность, несомненно, высока.

ЦЕЛЬ

Изучить частоту и степени психической напряженности среди пациентов, планирующихся на кераторефракционные операции с помощью методики SMILE по поводу миопии.

МАТЕРИАЛ И МЕТОДЫ

В исследовании приняли участие 145 пациентов, планирующихся на проведение кераторефракционного вмешательства с использованием методики SMILE. Все они были отобраны методом сплошной выборки среди общей совокупности пациентов, поступивших в отделение рефракционной хирургии Хабаровского филиала ФГАУ «НМИЦ «МНТК «Микрохирургия глаза» им. акад. С.Н. Федорова» Минздрава России с апреля по май 2021 г. включительно. Их возраст варьировался от 18 до 50 лет и в среднем составил 37 лет. Среди них были 86 женщин и 59 мужчин. Степень миопии варьировалась от –2,0 до –8,5 дптр, величина астигматизма – от –0,5 до –1,5 дптр.

Наряду со стандартным офтальмологическим обследованием выполнялось углубленное исследование психологического состояния пациентов. Оно предусматривало два последовательных этапа.

На первом этапе проводилось скрининг-исследование по методике «Незаконченные предложения». Впервые она была применена А. Пейном (1928), а затем А. Тендлером (1930) [22]. Эта проективная методика позволяет изучить некоторые особенности эмоциональной сферы личности. Ее достоинством являются гибкость и, соответственно, возможность приспособления к разнообразным исследовательским задачам. Согласно оценке ряда зарубежных специалистов, валидность и надежность этой методики достаточно высока [23], это подтверждают и работы отечественных психологов, допускается также групповое обследование [24, 25].

Обследуемому предлагается серия незаконченных предложений, состоящих из одного или нескольких слов, с целью их завершения по своему усмотрению. Предложения формулируются таким образом, чтобы стимулировать обследуемого на ответы, относящиеся к изучаемым свойствам личности. Нами была разработана серия из 9 незаконченных предложений, адаптированных к тематике кераторефракционной хирургии. Предложения сформулированы таким образом, чтобы выявить те или иные факторы, вызывающие беспокойство у пациентов перед операцией. Точная формулировка, последовательность и содержание предложений относились с целью нашего исследования. Так, например: «Я хочу сделать операцию, но...»; «Во время операции я боюсь, что...» и др.

Обработка полученных данных проводилась методом контент-анализа, который включал количественную оценку полученных данных тестирования. При этом ответ на каждый вопрос мог иметь три варианта: нейтральное, оцениваемое как «0»; положительное, оцениваемое как «+»; отрицательное, оцениваемое как «–».

В завершении тестирования проводился суммарный подсчет результатов. Если суммарное число «плюсов» составляло 5 и более, пациент относился к группе с повышенной тревожностью и нестабильным психоэмоциональным статусом. При сумме «плюсов» от 4 и менее пациент оценивался как психоустойчивый. Оценка результатов проводилась квалифицированным психологом.

Затем, на втором этапе, среди отобранных пациентов с повышенной тревожностью оценивалась степень их психической напряженности. Для этого использовалась «Шкала психологического стресса PSM-25». Многочисленные исследования подтвердили, что данная методика обладает достаточными психометрическими свойствами. Были обнаружены корреляции интегрального показателя шкалы PSM-25 со шкалой тревожности Спилбергера, а также с индексом депрессии Бека [26]. Шкала психологического стресса характеризует уровень стресса по соматическим, поведенческим и эмоциональным признакам тестируемого.

Суть методики: испытуемому предъявляется ряд утверждений, характеризующих психическое состояние. Они сформулированы для нормальной популяции людей различных профессиональных групп в возрастном интервале от 18 до 65 лет.

Пациентов просят заполнить бланк анкеты опросника PSM-25 *(приложение)*, в которых предлагается ряд утверждений, способных характеризовать их психоэмоциональное состояние. Для этого на бланке опросника рядом с каждым утверждением пациенту необходимо обвести число от 1 до 8, которое наиболее точно определяет его переживания. Для выполнения теста требуется приблизительно пять минут.

Цифры от 1 до 8 означают градации частоты переживаний: 1 – никогда; 2 – крайне редко; 3 – очень редко; 4 – редко; 5 – иногда; 6 – часто; 7 – очень часто; 8 – постоянно (ежедневно).

Обработка и интерпретация результатов данного теста заключалась в подсчете суммы баллов всех ответов. Таким образом определяется интегральный показатель психической напряженности (ППН). Чем больше ППН, тем выше уровень психологического стресса.

Оценка степени психологической напряженности выполнялась с помощью следующих градаций.

ППН больше 155 баллов – высокий уровень стресса, свидетельствующий о состоянии дезадаптации и психического дискомфорта, необходимости применения широкого спектра средств и методов для снижения нерв-

Таблица

Ранжирование пациентов с повышенной тревожностью по степеням психической напряженности (опросник PSM-25 для определения ППН)

Table

Ranking of patients with increased anxiety by levels of mental stress (PSM-25 questionnaire for determine mental stress indicator)

Сумма баллов ППН Points total of mental stress indicator (MSI)	Пациенты Patients n=42	Процент Percent	Степень стресса Level mental stress
ППН больше 155 баллов MSI more than 155 points	9	21,5	Высокий High
ППН в интервале 154–100 баллов MSI in the range of 154–100 points	13	31	Средний Average
ППН меньше 100 баллов MSI less than 100 points	20	47,5	Низкий Low

но-психической напряженности, психологической разгрузки, изменения стиля мышления и жизни.

ППН в интервале 154–100 баллов – средний уровень стресса.

ППН меньше 100 баллов – низкий уровень стресса, свидетельствующий о состоянии психологической адаптированности к нагрузкам.

Преимущества данной методики заключаются в простоте ее применения и обработки данных (заполнение не требует продолжительного времени и не вызывает затруднений у пациента), что позволяет рекомендовать ее к использованию в общесоматической практике для первичного выявления тревоги и депрессии у пациентов.

Результативность данной методики подтверждена многочисленными зарубежными исследованиями в Канаде, Англии, США, Японии. В России эффективность данной методики изучена Н.Е. Водопьяновой при профессиональном отборе студентов, учителей, коммерческого персонала [27]. Эта методика доказала свою эффективность в различных областях клинической медицины [27–29], в том числе применялась и в офтальмологии. Так, Б.С. Ахмадьянова и соавт. в 2017 г. с помощью нее определяли взаимосвязь стресса с показателями остроты зрения у пациентов с возрастной макулярной дегенерацией, однако достоверной связи выявлено не было [30].

В целом данное исследование было направлено на выявление доли пациентов с повышенной психоэмоциональной тревожностью и выяснение степени ее тяжести среди общей совокупности пациентов, планирующихся на выполнение кераторефракционной хирургии.

РЕЗУЛЬТАТЫ

Первый этап исследования позволил выделить из общей совокупности 42 (29%) пациентов, у которых был определен повышенный уровень психологической тревожности. В данной группе по результатам тестирования число «плюсов» варьировало от 5 до 9. Средний возраст данных пациентов составил 35 лет (от 18 до 45 лет). Из них были 20 мужчин и 22 женщины.

Проведение второго этапа тестирования среди отобранных 42 пациентов выявило картину градаций степени их психической напряженности. Данные представлены в *таблице*.

Как видно из *таблицы*, у 9 (21,5%) пациентов регистрировался высокий уровень психической напряженности; у 13 (31%) – средний и у 20 (47,5%) – низкий. Следует отметить, что около половины (47,5%) пациентов, показавших низкий уровень ППН, тем не менее можно характеризовать как психологически устойчивых [27, 30].

Необходимо особо отметить, что при обычном внешнем осмотре и собеседовании офтальмолога пациенты со средним и высоким уровнем ППН не имели каких-либо характерных отличий (гендерных, возрастных, связанных с профессиональной деятельностью, поведенческих, по манере общения без помощи специальных психологических тестов) как от пациентов с низким уровнем ППН, так и от остальных пациентов общей совокупности. Это лишь подчеркивает значительные трудности предоперационного выделения группы пациентов с повышенной тревожностью без применения специально разработанных психологических тестов. Хотя эти данные крайне важны для оценки возможного риска непредсказуемого поведения пациента во время выполнения кераторефракционной операции.

На наш взгляд, полученные данные позволяют подтвердить актуальность проблемы психоэмоционального статуса пациентов в предоперационном периоде, необходимость заблаговременного выявления из их числа наименее стрессоустойчивых, которым необходимо уделять особое внимание.

Приложение

Анкета опросника PSM-25

Attachment

Psychological Stress Measure (PSM-25) questionnaire

№ No.	Самооценка состояния Self-reported condition	Число баллов Number of points							
1	Состояние напряженности и крайней взволнованности (взвинченности) A state of tension and extreme agitation (excitement)	1	2	3	4	5	6	7	8
2	Ощущение кома в горле и/или сухости во рту Feeling of a lump in the throat and/or dry mouth	1	2	3	4	5	6	7	8
3	Я перегружен(а) работой. Мне совсем не хватает времени I am overloaded with work. I don't have enough time	1	2	3	4	5	6	7	8
4	Я второпях проглатываю пищу или забываю поесть I swallow food in a hurry or forget to eat	1	2	3	4	5	6	7	8
5	После работы я не могу отключиться от мыслей о незавершенных делах, проблемах, планах; я «застреваю» на переживаниях рабочих ситуаций и нерешенных вопросов, обдумываю свои идеи снова и снова After work, I can not disconnect from thoughts about unfinished business, problems, plans; I get stuck on working situations and unresolved issues, thinking my ideas over and over	1	2	3	4	5	6	7	8
6	Я чувствую себя одиноким(ой) и непонятым(ой) I feel alone and misunderstood	1	2	3	4	5	6	7	8
7	Я страдаю от физического недомогания; у меня головокружение, головные боли, напряженность и дискомфорт в области шейного отдела, боли в спине, спазмы в желудке I suffer from a physical ailment; I have dizziness, headaches, tension and discomfort in the cervical region, back pain, stomach cramps	1	2	3	4	5	6	7	8
8	Я поглощен(а) мрачными мыслями, измучен(а) тревожными состояниями I am consumed by gloomy thoughts, tormented by anxious states	1	2	3	4	5	6	7	8
9	Меня внезапно бросает то в жар, то в холод I am suddenly thrown into the heat, then into the cold	1	2	3	4	5	6	7	8
10	Я забываю о встречах или делах, которые должен сделать или решить I forget about appointments or things I have to do or decide	1	2	3	4	5	6	7	8
11	У меня часто портится настроение; я легко могу заплакать от обиды или проявить агрессию, ярость My mood is often spoiled; I can easily cry from resentment or show aggression, rage	1	2	3	4	5	6	7	8
12	Я чувствую себя уставшим человеком I feel like a tired person	1	2	3	4	5	6	7	8
13	В трудных ситуациях я крепко стискиваю зубы (или сжимаю кулаки) In difficult situations, I grit my teeth tightly (or clench my fists)	1	2	3	4	5	6	7	8
14	Я спокоен(на) и безмятежен(на) I am calm and serene	1	2	3	4	5	6	7	8
15	Мне тяжело дышать и/или у меня внезапно перехватывает дыхание I have difficulty breathing and/or I suddenly get short of breath	1	2	3	4	5	6	7	8
16	Я имею проблемы с пищеварением и с кишечником (боли, колики, расстройства или запоры) I have digestive and bowel problems (pain, colic, upset or constipation)	1	2	3	4	5	6	7	8
17	Я взволнован(а), обеспокоен(а), возбужден(а) I'm excited, worried, aroused	1	2	3	4	5	6	7	8
18	Я легко пугаюсь; шум или шорох заставляют меня вздрагивать I am easily frightened; noise or rustle makes me startle	1	2	3	4	5	6	7	8
19	Мне необходимо более чем полчаса для того, чтобы уснуть It takes me more than half an hour to fall asleep	1	2	3	4	5	6	7	8

Приложение (окончание)
Attachment (ending)

№ No.	Самооценка состояния Self-reported condition	Число баллов Number of points							
20	Я сбит(а) с толку; мои мысли спутаны; мне не хватает сосредоточенности, и я не могу сконцентрировать внимание I am bewildered; my thoughts are confused; I lack focus and can't concentrate	1	2	3	4	5	6	7	8
21	У меня усталый вид; мешки или круги под глазами I look tired; bags or circles under the eyes	1	2	3	4	5	6	7	8
22	Я чувствую тяжесть на своих плечах I feel a weight on my shoulders	1	2	3	4	5	6	7	8
23	Я встревожен(а), мне необходимо постоянно двигаться; я не могу стоять или сидеть на одном месте I am anxious, I need to move constantly; I can't stand or sit in one place	1	2	3	4	5	6	7	8
24	Мне трудно контролировать свои поступки, эмоции, настроение или жесты I find it difficult to control my actions, emotions, moods, or gestures	1	2	3	4	5	6	7	8
25	Я чувствую напряженность I feel tension	1	2	3	4	5	6	7	8

Примечание: вопрос 14 оценивается в обратном порядке.
Note: question 14 is scored in reverse order.

ОБСУЖДЕНИЕ

Популярность кераторефракционной хирургии в последние годы неуклонно возрастает, что связано с разработкой новых атравматичных технологий и высокой предсказуемостью запланированных результатов. Следует отметить, что данные операции выполняются молодым здоровым пациентам. Поэтому для исключения различных осложнений, связанных с незапланированным поведением пациента перед выполнением операции, должно осуществляться тщательное прогнозирование подобного риска.

Из данных литературы известно, что наличие у пациента среднего и тем более высокого уровня ППН создает риск нежелательного поведения во время хирургических процедур. Внутреннее напряжение, волнение, страх перед процедурой, тревога за результат, нетерпеливость, ожидание боли и/или выраженного дискомфорта приводят к интенсивному эмоциональному переживанию [6, 29].

Следует учитывать, что проведение кераторефракционных операций проводится под местной анестезией, пациент находится в сознании и, соответственно, его психоэмоциональная сфера не подвергается методам медикаментозной коррекции. Пациенты с повышенным психоэмоциональным статусом, согласно собственному клиническому опыту, вследствие повышенной тревожности при выполнении операции начинают слабо ориентироваться в пространстве, плохо фиксировать направление взора, закрывают парный глаз и закатывают глазные яблоки. Все это создает высокий риск полного или частичного срыва вакуума, чреватого незавершенным формированием роговичной лентикулы. Соответственно, это негативно влияет на рефракционные параметры роговицы и, как следствие, на функциональный результат операции. Наш клинический опыт согласуется с данными литературы [21].

Этих осложнений возможно избежать с помощью тщательного предоперационного отбора пациентов на операцию путем углубленной оценки их психологической готовности держать неподвижно голову в ответственные этапы выполнения вмешательств. Ввиду этого в последние годы проблеме предоперационной оценки психоэмоционального статуса пациента стало придаваться важное значение. Это обусловлено направленностью к минимизации непредсказуемого течения интраоперационного этапа, предотвращению возможных негативных исходов и т.д. Подобные исследования все шире используются в офтальмологии [18, 19], в частности, перед проведением кераторефракционной хирургии [21]. Так, О.А. Клокова и соавт. в 2017 г. при выявлении высокого уровня психической напряженности у пациентов помимо местной анестезии рекомендуют применять им дополнительные методы седации [21].

Учитывая отсутствие каких-либо характерных внешних поведенческих отличий пациентов группы повышенного уровня тревожности и высокой степени психической напряженности от обычных пациентов при их предоперационном обследовании офтальмологом, очевидна высокая актуальность использования на предоперационном этапе специальных психологических методов.

ЗАКЛЮЧЕНИЕ

При проведении скринингового психологического теста среди обследованной большой совокупности пациентов, планирующихся на кераторефракционную хирургию по поводу миопии, было выявлено 29% лиц с нестабильным психоэмоциональным статусом.

Среди отобранных пациентов с нестабильным психоэмоциональным статусом, по нашим данным, у 21,5% регистрировался высокий уровень психической напряженности; у 31% – средний и у 47,5% – низкий ее уровень.

Пациенты со средним и высоким уровнями ППН не имели каких-либо внешних различий (гендерных, возрастных, связанных с профессиональной деятельностью, поведенческих, по манере общения) в сравнении с остальными пациентами.

Проведенное исследование показывает, что для исключения и минимизации непредсказуемого поведения пациентов во время операции по методике SMILE необходимо обязательно дополнять комплекс предоперационного обследования психологическим тестированием, направленным на выявление пациентов с повышенной психической напряженностью.

ЛИТЕРАТУРА/REFERENCES

1. Трубилин В.Н., Щукин С.Ю. Исследование зависимости субъективных результатов эксимерлазерной коррекции близорукости от предоперационных и интраоперационных факторов. Катарактальная и рефракционная хирургия. 2012;12(1): 24–26. [Trubilin VN, Shchukin SYu. The study of the dependence of the results of subjective excimer laser correction of myopia of preoperative and intraoperative factors Kataraktal'naya i refraktsionnaya khirurgiya. 2012;12(1): 24–26. (In Russ.)]

2. Щукин С.Ю. Субъективные результаты эксимерлазерной коррекции близорукости в зависимости от медико-психологического состояния пациента. Новые технологии в офтальмологии. Материалы конференции. Казань; 2012: 234–235. [Shchukin SYu. Subjective results of excimer laser correction of myopia depending on the medical and psychological state of the patient. Modern technology in ophthalmology. Conference materials. Kazan'; 2012: 234–235. (In Russ.)]

3. Козаренко С.В., Брагина Д.Е. Уровни тревоги и депрессии у больных, поступающих в хирургический стационар. Вестник Российского государственного медицинского университета. 2006;(2): 86. [Kozarenko SB, Bragina DE. Levels of anxiety and depression in patients admitted to a surgical hospital. Biomedical Journal of Pirogov University. 2006; (2): 86. (In Russ.)]

4. Барабошин А.Т. Психоэмоциональный статус и возможности его коррекции у больных общехирургического профиля. Дис. ... канд. мед. наук. Ярославль; 2007. [Baraboshin AT. Psychoemotional status and the possibility of its correction in patients with a general surgical profile. [Dissertation]. Yaroslavl'; 2007. (In Russ.)]

5. Сулейманова О.О., Телицын В.С., Аскеров Э.М., Морозов А.М. Изучение психоэмоционального статуса в предоперационном периоде. Тверской медицинский журнал. 2018;(2): 94–98. [Suleymanova OO, Telitsyn VS, Askerov EM, Morozov AM. The study of the psychoemotional status in the preoperative period. Tverskoy meditsinskiy zhurnal. 2018;(2): 94–98. (In Russ.)]

6. Великанов А.А., Столярова А.А., Протасов Е.А., Зеленская И.А., Лубинская Е.И., Терехина А.А. Исследование психологических особенностей мужчин и женщин с ишемической болезнью сердца перед операцией коронарного шунтирования. Национальный психологический журнал. 2019;12(4): 92–101. [Velikanov AA, Stoljarova AA, Protasov EA, Zelenskaya IA, Lubinskaya EI, Terekhina AA. The study of psychological features of males and females with coronary heart disease before coronary artery bypass surgery. National Psychological Journal. 2019;12(4): 92–101. (In Russ.)] doi: 10.11621/npj.2019.0409

7. Качанов А.Б., Никулин С.А. Технология ReLEx® SMILE – эволюция хирургической коррекции близорукости. Офтальмохирургия. 2017;(3): 31–37. [Kachanov AB, Nikulin SA. ReLEx® SMILE technology – evolution of surgical correction of myopia. Fyodorov Journal of Ophthalmic Surgery. 2017;(3): 31–37. (In Russ.)] doi: 10.25276/0235-4160-2017-3-31-37

8. Титов А.В., Головатенко С.П., Мирсаитова Д.Р. Результаты применения модифицированной техники выполнения Relex® SMILE в коррекции миопии. Современные технологии в офтальмологии. 2018;(5): 240–243. [Titov AV, Golovatenko SP, Mirsaitova DR. The results of the application of the modified technique of performing Relex® SMILE in the correction of myopia. Modern technology in ophthalmology. 2018;(5): 240–243. (In Russ.)] doi: 10.25276/2312-4911-2018-5-240-242

9. Blum M, Taubig K, Gruhn C, Sekundo W, Kunert KS. Five-year results of Small Incision Lenticule Extraction (ReLEx SMILE). Br J Ophthalmol. 2016;100(9): 1192–1195. doi: 10.1136/bjophthalmol-2015-306822

10. Huang TZ, Shen L, Yu XN, Jin HY. Risk factors and incidence of suction loss during small incision lenticule extraction (SMILE) in 8493 eyes. BMC Ophthalmol. 2020;20(1): 412. doi: 10.1186/s12886-020-01680-x

11. Кузбеков Ш.Р., Бикбулатов Р.М., Саматова Р.Р. Лазерная коррекция зрения методом ReLEx SMILE. Современные технологии в офтальмологии. 2019;(5): 196–199. [Kuzbekov ShR, Bikbulatov RM, Samatova RR. Laser correction ReLEx SMILE method. Modern technology in ophthalmology. 2019;(5): 196–199. (In Russ.)] doi: 10.25276/2312-4911-2019-5-196-199

12. Качанов А.Б., Никулин С.А., Того Е.С. Результаты и осложнения технологии SMILE. Точка зрения. Восток–Запад. 2016;(1): 36–38. [Kachanov AB, Nikulin SA, Togo ES. SMILE technology results and complications. Point of View. East–West. 2016;(1): 36–38. (In Russ.)]

13. Щуко А.Г., Писаревская О.В., Букина В.В., Юрьева Т.Н. Фемтосекундные технологии в коррекции миопии. Офтальмохирургия. 2014;(2): 33–38. [Shchuko AG, Pisarevskaya OV, Bukina VV, Iureva TN. Femtosecond technology of myopia correction. Fyodorov Journal of Ophthalmic Surgery. 2014;(2): 33–38. (In Russ.)]

14. Qiu PJ, Yang YB. Analysis and management of intraoperative complications during small-incision lenticule extraction. Int J Ophthalmol. 2016;9(11): 1697–1700. doi: 10.18240/ijo.2016.11.27

15. Osman IM, Awad R, Shi W, Abou Shousha M. Suction loss during femtosecond laser-assisted small-incision lenticule extraction: incidence and analysis of risk factors. J Cataract Refract Surg. 2016;42(2): 1425–1429. doi: 10.1016/j.jcrs.2015.10.067

16. Вассерман Л.И., Абабков В.А., Трифонова Е.А. Совладание со стрессом. СПб.: Речь; 2010. [Vasserman LI, Ababkov VA, Trifonova EA. Coping with stress. SPb.: Rech'; 2010. (In Russ.)]

17. Вассерман Л.И., Никифорова Е.А., Чугунов Д.Н., Дубинина Е.А. Социальный стресс, психическая адаптация и психодиагностика личности. Ананьевские чтения-2019: психология обществу, государству, политике. Материалы конференции. СПб.; 2019: 301–302. [Vasserman LI, Nikiforova EA, Chugunov DN, Dubinina EA. Social stress, mental adaptation and personality psychodiagnostics. Ananyev Readings-2019: psychology to society, state, politics. Conference materials. SPb.; 2019: 301–302. (In Russ.)]

18. Щукин С.Ю. Разработка комплексной системы мероприятий по повышению функциональных и субъективных результатов эксимерлазерной коррекции близорукости. Автореф. дис. ...докт. мед. наук. М.; 2013. [Shchukin SYu. Development of a comprehensive system of measures to improve the functional and subjective results of excimer laser correction of myopia. [Dissertation abstract]. M.; 2013. (In Russ.)]

19. Reinstein DZ, Archer TJ, Vida RS, Carp GI. Suction stability management in small incision lenticule extraction: incidence and outcomes of suction loss in 4000 consecutive procedures. Acta Ophthalmol. 2020;98(1): e72–e80. doi: 10.1111/aos.14215

20. Reinstein DZ, Archer TJ, Vida RS, Carp GI. Suction stability management in SMILE: development of a decision tree for managing eye movements and suction loss. J Refract Surg. 2018;34(12): 809–816. doi: 10.3928/1081597X-20181023-01

21. Клокова О.А., Мясникова В.В., Сахнов С.Н., Дамашаускас Р.О. Новый подход к профилактике операционных осложнений при коррекции сложного миопического астигматизма методом ReLEx® SMILE. Офтальмохирургия. 2017;(4): 50–54. [Klokova OA, Myasnikova VV, Sakhnov SN, Damashauskas RO. A new approach to the prevention of intra-operative complications in the correction of compound myopic astigmatism using the ReLEx® SMILE method. Fyodorov Journal of Ophthalmic Surgery. 2017;(4): 50–54. (In Russ.)] doi: 10.25276/0235-4160-2017-4-50-54

22. Бурлачук Л.Ф., Морозов С.М. Словарь-справочник по психологической диагностике. Киев, 1989: 50–51. [Burlachuk LF, Morozov SM. Dictionary-handbook of psychological diagnostics. Kiev, 1989: 50–51. (In Russ.)]

23. Holaday M, Smith DA, Sherry A. Sentence completion tests: a review of the literature and results of a survey of members of the society for personality assessment. Journal of Personality Assessment. 1985;74(3): 371–383. doi: 10.1207/S15327752JPA7403_3

24. Пахомов А.П. Методика «незаконченные предложения» Сакса-Леви как учебное пособие. Экспериментальная психология. 2012;5(4): 99–116. [Pakhomov AP. The sentence completion test (sacks & levy) as a training manual. Experimental psychology (Russia). 2012;5(4): 99–116. (In Russ.)]

25. Пастухова Н.С., Сафаргалина Р.А., Боброва Д.В. Возможности метода незаконченных предложений в развитии рефлексии. Modern Science. 2021;(3–1): 399–403. [Pastukhova NS, Safargalina RA, Bobrova DV. The possibilities of the method of unfinished sentences in the development of reflection. Modern Science. 2021;(3–1): 399–403. (In Russ.)]

26. Бодров В.А. Психологический стресс: развитие и преодоление. М.: ПЕРСЭ; 2006. [Bodrov VA. Psychological stress: development and overcoming. M.: PERSE; 2006. (In Russ.)]

27. Водопьянова Н.Е. Психодиагностика стресса. СПб.: Питер; 2009. [Vodop'yanova NE. Psychodiagnostics of stress. SPb.: Piter; 2009. (In Russ.)]

28. Герасимова Д.А., Саулина В.О., Киткин Д.Н., Макиев Р.Г., Горнов В.В. Психоэмоциональный стресс как один из ведущих факторов развития артериальной гипертензии у военнослужащих вооруженных сил Российской Федерации. Клиническая патофизиология. 2020;26(1): 74–82. [Gerasimova DA, Saulina VO, Kitkin DN, Makiev RG, Gornov VV. Psycho-emotional stress as one of main factors in development of arterial hypertension among the militaries of the Russian Armed Forces. Clinical pathophysiology. 2020;26(1): 74–82. (In Russ.)]

29. Залаева А.Б. Особенности психических и психосоматических расстройств при метаболическом синдроме по шкале депрессии Бэка, опроснику качества жизни и шкале психологического стресса PSM-25. Молодой исследователь: вызовы и перспективы. Материалы конференции. М.; 2020: 181–185. [Zalayeva AB. Features of mental and psychosomatic disorders in metabolic syndrome according to the Beck depression scale, the quality of life questionnaire and the PSM-25 psychological stress scale. Young researcher: challenges and prospects. Conference materials. M.; 2020: 181–185. (In Russ.)]

30. Ахмадьянова Б.С., Шустеров Ю.А., Ашимова А.Б., Амирханов Ж.А. Стресс легкой степени и возрастная макулярная дегенерация. Современные технологии в офтальмологии. 2017;(1): 29–31. [Akhmad'yanova BS, Shusterov YuA, Ashimova AB, Amirkhanov ZhA. Mild stress and age-related macular degeneration. Modern technology in ophthalmology. 2017;(1): 29–31. (In Russ.)]

Информация об авторах
Игорь Владимирович Дутчин, к.м.н., зав. отделением рефракционной хирургии, врач-офтальмолог, naukakhvmntk@mail.ru, https://orcid.org/0000-0002-8792-4710
Олег Владимирович Коленко, д.м.н., naukakhvmntk@mail.ru, https://orcid.org/0000-0001-7501-5571
Оксана Борисовна Дутчина, к.п.н., naukakhvmntk@mail.ru, https://orcid.org/0000-0001-9056-3859
Евгений Леонидович Сорокин, д.м.н., naukakhvmntk@mail.ru, https://orcid.org/0000-0002-2028-1140
Юлия Викторовна Кутузова, врач-офтальмолог, naukakhvmntk@mail.ru, https://orcid.org/0000-0001-7724-0553

Information about the authors
Igor' V. Dutchin, PhD in Medicine, Chief of Refractive Surgery Department, ophthalmologist, naukakhvmntk@mail.ru, https://orcid.org/0000-0002-8792-4710
Oleg V. Kolenko, Doctor of Sciences in Medicine, naukakhvmntk@mail.ru, https://orcid.org/orcid.org/0000-0001-7501-5571
Oksana B. Dutchina, PhD in Psychological Sciences, naukakhvmntk@mail.ru, https://orcid.org/0000-0001-9056-3859
Evgenii L. Sorokin, Doctor of Sciences in Medicine, naukakhvmntk@mail.ru, https://orcid.org/0000-0002-2028-1140
Yulia V. Kutuzova, ophthalmologist, naukakhvmntk@mail.ru, https://orcid.org/0000-0001-7724-0553

Вклад авторов в работу:
И.В. Дутчин: существенный вклад в концепцию и дизайн работы, сбор, анализ и обработка материала, написание текста.
О.В. Коленко: существенный вклад в концепцию и дизайн работы, окончательное утверждение версии, подлежащей публикации.
О.Б. Дутчина: существенный вклад в концепцию и дизайн работы, сбор, анализ и обработка материала, статистическая обработка данных, написание текста.
Е.Л. Сорокин: существенный вклад в концепцию и дизайн работы, редактирование.
Ю.В. Кутузова: существенный вклад в концепцию и дизайн работы, сбор, анализ и обработка материала, статистическая обработка данных.

Authors' contribution:
I.V. Dutchin: significant contribution to the concept and design of the work, collection, analysis and processing of material, writing the text.
O.V. Kolenko: significant contribution to the concept and design of the work, final approval of the version to be published.
O.B. Dutchina: significant contribution to the concept and design of the work, collection, analysis and processing of material, statistical data processing, writing the text.
E.L. Sorokin: significant contribution to the concept and design of the work, editing.
Yu.V. Kutuzova: significant contribution to the concept and design of the work, collection, analysis and processing of material, statistical data processing.

Финансирование: Авторы не получали конкретный грант на это исследование от какого-либо финансирующего агентства в государственном, коммерческом и некоммерческом секторах.
Согласие пациента на публикацию: Письменного согласия на публикацию этого материала получено не было. Он не содержит никакой личной идентифицирующей информации.
Конфликт интересов: Отсутствует.

Funding: The authors have not declared a specific grant for this research from any funding agency in the public, commercial or not-for-profit sectors.
Patient consent for publication: No written consent was obtained for the publication of this material. It does not contain any personally identifying information.
Conflict of interest: There is no conflict of interest.

Поступила: 13.01.2022
Переработана: 30.03.2022
Принята к печати: 25.06.2022

Originally received: 13.01.2022
Final revision: 30.03.2022
Accepted: 25.06.2022

Офтальмохирургия. 2022;3: 28–33.
Fyodorov Journal of Ophthalmic Surgery. 2022;3: 28–33.

Научная статья
УДК 617.73
doi: 10.25276/0235-4160-2022-3-28-33

Опыт применения глюкокортикоидов у пациентов с макулярным отеком, связанным с саркоидозом

В.А. Павлов[1], Е.В. Крюков[2], Д.В. Давыдов[1], А.А. Зайцев[1], В.Е. Курносов[1], А.А. Капацина[1]

[1] *Главный военный клинический госпиталь им. акад. Н.Н. Бурденко Министерства обороны Российской Федерации, Москва*

[2] *Военно-медицинская академия им. С.М. Кирова Министерства обороны Российской Федерации, Санкт-Петербург*

РЕФЕРАТ

Цель. Сравнить результаты лечения больных саркоидозом с хроническим неинфекционным увеитом, осложненным макулярным отеком, методом интравитреального введения имплантата глюкокортикостероида с ранее применявшимися методами. **Материал и методы.** В исследовании проведен сравнительный анализ данных 11 пациентов (13 глаз) с кистозным макулярным отеком на фоне хронического неинфекционного увеита, связанным с саркоидозом, с корригируемой остротой зрения более 0,05 (по таблице Головина–Сивцева). В 1-ю группу (проспективный анализ) вошли результаты лечения больных саркоидозом имплантатами кортикостероида (4 глаза, 4 пациента). Во 2-й группе (ретроспективный анализ истории болезней) пациентам было выполнено перибульбарное введение бетаметазона (9 глаз, 7 больных). Параметры анализировали через 2,0±0,5, 4,0±0,5 и 6,0±0,5 месяца с оценкой максимальной корригированной остроты зрения, оптической когерентной томографии (ОКТ), цветным фотографированием, а также контролем внутриглазного давлений. Риск рецидива макулярного отека при сравнении групп оценивался на протяжении 6 месяцев наблюдения. **Результаты.** В течение наблюдаемого периода в обеих группах ни в одном случае осложнений не выявлено. По данным визометрии и ОКТ наилучшие функциональные результаты получены в 1-й группе. Средняя острота зрения через 6 месяцев составила 0,7±0,1, толщина сетчатки в центральной зоне – 331±15 мкм. **Заключение.** По итогам исследования установлено, что интравитреальная инъекция имплантатом дексаметазона по своей эффективности превосходит применявшиеся ранее методы лечения по качеству восстановления зрительных функций, эффективности снижения макулярного отека и длительности ремиссии хронического воспалительного процесса.

Ключевые слова: *саркоидоз, хронический увеит, макулярный отек, имплантат дексаметазона, хирургическое лечение* ■

Для цитирования: Павлов В.А., Крюков Е.В., Давыдов Д.В., Зайцев А.А., Курносов В.Е., Капацина А.А. Опыт применения глюкокортикоидов у пациентов с макулярным отеком, связанным с саркоидозом. Офтальмохирургия. 2022;3: 28-33. https://doi.org/10.25276/0235-4160-2022-3-28-33

Автор, ответственный за переписку: Вячеслав Евгеньевич Курносов, elaslav@yandex.ru

ABSTRACT

Original article

Experience with the use of glucocorticosteroid implants in patients with macular edema associated with sarcoidosis.

V.A. Pavlov[1], E.V. Kryukov[2], D.V. Davydov[1], A.A. Zaytsev[1], V.E. Kurnosov[1], A.A. Kapatsina[1]

[1] *Burdenko Main Military Clinical Hospital named after academician, Moscow, Russian Federation*
[2] *Kirov Military Medical Academy, Saint Petersburg, Russian Federation*

Purpose. To evaluate the results of treatment of patients with sarcoidosis with chronic non-infectious uveitis complicated by macular edema by intravitreal injection of a glucocorticosteroid implant with previously used methods. **Material and methods.** The study performed a comparative analysis of data from patients with cystic macular edema against the background of chronic non-infectious uveitis associated with sarcoidosis, with corrected visual acuity of more than 0.05 (according to the Golovin-Sivtsev table). Group 1 (prospective analysis) included the results of treatment of patients with sarcoidosis with corticosteroid implants (4 eyes, 4 patients). In the 2nd group (retrospective analysis of the medical history), patients underwent peribulbar administration of betamethasone (9 eyes, 7 patients). The parameters were analyzed after 2.0±0.5, 4.0±0.5 and 6.0±0.5 months with assessment of maximally corrected visual acuity (BCVA), OCT, color photography, and IOP control.

© Павлов В.А., Крюков Е.В., Давыдов Д.В., Зайцев А.А., Курносов В.Е., Капацина А.А., 2022

CC BY 4.0

The risk of recurrence of macular edema when comparing groups was assessed over a 6-month follow-up period. **Results.** During the observed period in both groups, no complications were detected in any case. According to visometry and OCT, the best functional results were obtained in group 1. Average visual acuity after 6 months. was 0.7±0.1, the thickness of the retina in the central zone was 331±15 μm. **Conclusion.** According to the results of the study, it was found that intravitreal injection of dexamethasone implant in its effectiveness surpasses the previously used peribulbar injections of betamethasone in terms of the quality of restoration of visual functions, the effectiveness of reducing macular edema and the duration of remission of the chronic inflammatory process.

Key words: *sarcoidosis, chronic uveitis, macular edema, dexamethasone implant, surgical treatment* ■

For quoting: Pavlov V.A., Kryukov E.V., Davydov D.V., Zaytsev A.A., Kurnosov V.E., Kapatsina A.A. Experience with the use of glucocorticosteroid implants in patients with macular edema associated with sarcoidosis. Fyodorov Journal of Ophthalmic Surgery. 2022;3: 28–33.
https://doi.org/10.25276/0235-4160-2022-3-28-33
Corresponding author: Vyacheslav E. Kurnosov, elaslav@yandex.ru

АКТУАЛЬНОСТЬ

Саркоидоз – это системное воспалительное заболевание неизвестной этиологии, характеризующееся образованием в различных органах и тканях эпителиоидноклеточных неказеифицирующихся гранулем, активацией Т-клеток в месте гранулематозного воспаления с высвобождением различных хемокинов и цитокинов, включая фактор некроза опухоли (ФНО-альфа) [12].

Саркоидоз характеризуется возникновением гранулем в различных органах: легких, коже и глазах, печени, сердце, селезенке, костях, мышцах и головном мозге. Возможно также появление эпилептических приступов, сонливости, головной боли на фоне неврологических расстройств [1].

По данным различных авторов, частота возникновения саркоидоза колеблется от 3 до 15 на 100 000 населения в год [14]. Вовлечение в патологический процесс органа зрения впервые описал в 1899 г. норвежский дерматолог Цезарь Бек [10].

По современным представлениям, поражение глаз и структур орбиты при саркоидозе отмечается в 20–50% случаев и часто проявляется до подтверждения основного заболевания [31].

В случае понижения зрения ранняя диагностика включает в себя ультразвуковое исследование, направленный бронхоальвеолярный лаваж, трансбронхиальную биопсию. Наиболее достоверные результаты дает биопсия кожных или конъюнктивальных узелков, в «свежих» случаях выявляется избыток В-лимфоцитов. При хроническом течении процесса преобладают Т-клетки (Т-хелперы) и макрофаги.

Клиника поражения переднего отдела глаза *(рис. 1)* у больных с выявленным передним увеитом при саркоидозе схожа с изменениями при ревматоидном увеите. Острый передний саркоидозный увеит обычно наблюдается у людей в возрасте 20–35 лет, в то время как хронический передний саркоидозный увеит отмечается у лиц старшей возрастной группы – 35–50 лет [8, 20] и проявляется формированием гранулематозных узелков Бусакка у корня радужки, жирных разнокалиберных преципитатов на эндотелии роговицы. Другой характерной формой изменений внутриглазных тканей при хроническом переднем саркоидозном увеите является узелок Кеппе (Koeppe). Узелок выявляется на пупиллярном крае и может стать местом для развития задних синехий [3, 13, 17].

Результатом развития специфического острого и хронического пластического процесса является образование передних и задних синехий переднего отрезка глаза, что может приводить к нарушению циркуляции внутриглазной жидкости. Возможно, что образовавшиеся в проекции корня радужки или цилиарном теле узелки тянут радужку к трабекуле [27]. В итоге развившихся изменений анатомии угла передней камеры, вследствие поражения гранулематозным воспалением трабекулярной зоны, может развиться вторичная глаукома. Скопление узелков в углу передней камеры и ее рубцовая деформация вызывают механическую обструкцию шлеммова канала, что приводит к нарушению гидродинамического баланса влаги передней камеры и, как следствие, к повышению внутриглазного давления (ВГД). Некоторые авторы называют такую форму поражения трабекулярным саркоидозом [22, 24, 27]. Лентовидная (ленточная) кератопатия проявляется возникновением кальцинированной белой ленты в толще роговицы. Ее образование связано с отложением кальция в строме роговицы и ассоциировано с проявлениями хронического увеита [18, 27]. В ходе острого или хронического воспалительного процесса в передней камере на поверхности хрусталика часто оседает экссудат, что приводит к снижению остроты зрения и проявляется катарактой. Кроме того, изменения могут быть вызваны как длительным приемом кортикостероидов, так и наличием хронического специфического гранулематозного воспалительного процесса. По разным источникам, данные изменения отмечались у 8–17% больных с глазным саркоидозом [17, 18]. Периферический увеит проявляется симптомом «снежных хлопьев» в стекловидном теле *(рис. 2)*, очагами перифлебита сетчатки в виде «капающего воска» [11, 25], а также мульти-

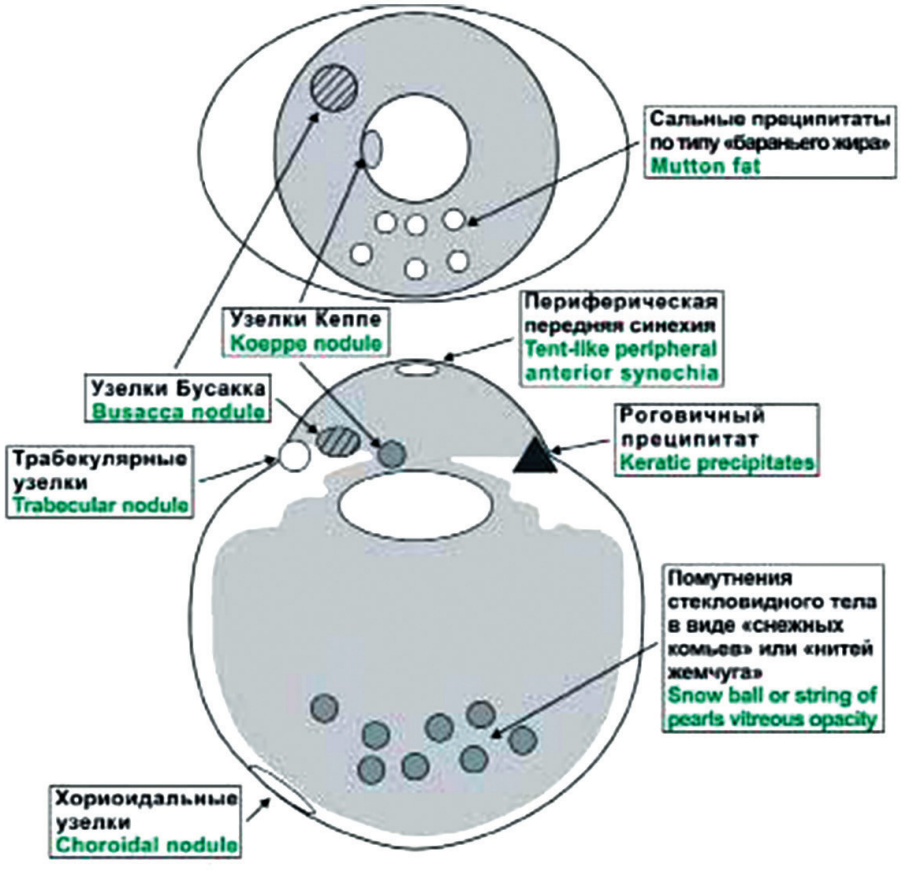

Рис. 1. Внутриглазные проявления саркоидоза. Фронтальная и сагиттальная проекции

Fig. 1. Intraocular manifestations of sarcoidosis. Frontal and sagittal projections

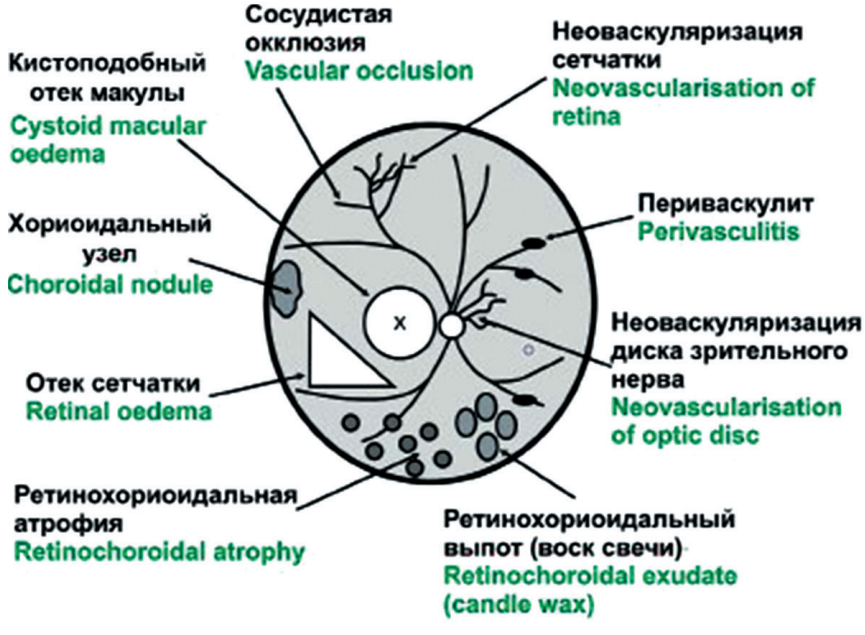

Рис. 2. Схема изменений глазного дна при саркоидозе

Fig. 2. Scheme of fundus changes in sarcoidosis

фокальным хориоидитом в виде сливающихся хориоретинальных очагов до 500 мкм в диаметре. Специфично формирование в полости стекловидного тела цепочек из снежкообразных комочков, напоминающих связку жемчужин. Частым симптомом периферического увеита является макулярный отек [7]. Его развитие служит маркером активности основного заболевания и указывает на то, что утрачен контроль над течением гранулематозного воспалительного процесса осуществляемым лечением [16, 21, 30]. Данное проявление клинической картины может развиваться при любой локализации увеита как следствие повышения проницаемости гематоофтальмического барьера и скопления транссудативной жидкости во внутренних слоях сетчатки [6, 9].

Данное тяжелейшее осложнение увеита становится основной причиной снижения зрения менее 0,1, что, по разным статистическим данным, составляет от 8,5 до 35% увеитов [19]. Отек макулы при воспалительных заболеваниях имеет рецидивирующее течение. Несмотря на значительные достижения исследований последних десятилетий в изучении факторов развития болезни, проблема ее терапии остается нерешенной и требует дальнейшего совершенствования [1]. Невзирая на наличие широкого спектра побочных эффектов кортикостероидов, данная группа занимает ведущее место в терапевтических схемах основной патологии и лечении ее осложнений. С 1964 г. отмечено широкое применение гормональных средств в виде инстилляций, местных инъекций и системной терапии [2, 5]. Длительное время проблема достижения и поддержания терапевтической концентрации кортикостероидов в стекловидном теле и сетчатке не могла быть достигнута с помощью местной терапии, которая при этом не оказывала бы негативных системных эффектов [1, 23, 26, 28, 29].

ЦЕЛЬ

Оценить результаты лечения больных саркоидозом с хроническим неинфекционным увеитом, осложненным макулярным отеком, методом интравитреального введения имплантата глюкокортикостероида с ранее применявшимися методами.

МАТЕРИАЛ И МЕТОДЫ

Критериями включения в исследование были пациенты различного возраста с кистозным макулярным отеком на фоне хронического неинфекционного заднего и промежуточного увеита, связанным с саркоидозом, с корригируемой остротой зрения более 0,05 (по таблице Головина–Сивцева), пролеченные в офтальмологическом отделении ФГБУ «ГВКГ им. Н.Н. Бурденко» Минобороны России в период с 2016 по 2020 г., и последующим наблюдением не менее 6 месяцев после лечения.

Критериями исключения были пациенты с сахарным диабетом, нарушениями свертывающей системы крови, окклюзией центральной вены сетчатки и ее ветвей.

Мы проанализировали данные результатов лечения 11 больных (13 глаз), из них 8 мужчин в возрасте 43,7 (34–56) года, 3 женщин в возрасте 47,5 (38–60) года, которые были разделены на 2 группы. В 1-ю группу (проспективный анализ) вошли результаты лечения больных саркоидозом имплантатами кортикостероида (4 глаза, 4 пациента). Во 2-й группе (ретроспективный анализ истории болезни) пациентам было выполнено перибульбарное введение бетаметазона (9 глаз, 7 больных).

В обеих группах использовалась аналогичная стандартная терапия, включавшая местное и системное противовоспалительное лечение. Средний срок наблюдения составил 6,0±0,5 месяца. Были собраны данные об этиологии увеита, показаниях к лечению, наилучшей остроте зрения с коррекцией, центральной толщине сетчатки, измеренной с помощью оптической когерентной томографии глаза (ОКТ), ВГД, а также о системном и местном лечении. Параметры анализировали через 2,0±0,5, 4,0±0,5 и 6,0±0,5 месяца с оценкой максимальной корригированной остроты зрения (МКОЗ), ОКТ, цветным фотографированием, а также контролем ВГД. Риск рецидива макулярного отека при сравнении групп оценивался на протяжении 6 месяцев наблюдения.

В 1-й группе у пациентов было поражение макулярной области на одном из глаз. Четыре глаза (4 пациента) получили одну интравитреальную инъекцию имплантатом дексаметазона 0,7 мг. Во 2-й группе у 2 пациентов было поражение макулярной области обоих глаз. 3 пациентам с благоприятным течением заболевания понадобилось по одной инъекции бетаметазона. При этом 4 пациентам стало необходимым повторное введение, из них двум, на обоих глазах.

РЕЗУЛЬТАТЫ

В 1-й группе (4 глаза) до инъекции средняя острота зрения составляла 0,1±0,1 по таблице Головина–Сивцева, которая повысилась до 0,3±0,1 (p=0,0002) через 2,0±0,5 месяца, до 0,4±0,1 через 4,0±0,5 месяца, до 0,7±0,1 через 6,0±0,5 месяца (p=0,005). Статистически значимое снижение толщины макулы на 120±20 мкм наблюдалось как через 2,0±0,5 месяца – 351±20 мкм, 4,0±0,5 месяца – 340±15 мкм, так и через 6,0±0,5 месяца – 331±15 мкм после интравитреального введения. Среднее ВГД до инъекций составляло 17±2 мм рт.ст., через 2,0±0,5 месяца – 18±3 мм рт.ст. (p=0,15), через 4,0±0,5 месяца – 16±3 мм рт.ст. (p=0,63), через 6,0±0,5 месяца – 17±2 мм рт.ст. (p=0,65). В ходе исследования мы обнаружили, что через 4,5 месяца 100% глаз все еще имеют улучшение МКОЗ≥0,3. Повторных инъекций за наблюдаемый период не потребовалось.

Таблица

Результаты исследования 2 групп до и после лечения

Table

Results of the study of 2 groups before and after treatment

Параметры сравнения Comparison parameters		1-я группа исследования 1st research group	2-я группа исследования 2nd research group
Количество пациентов Number of patients		4 пациента (4 глаза) 4 patients (4 eyes)	7 пациентов (9 глаз) 7 patients (9 eyes)
Используемый препарат The drug used		Одна интравитреальная инъекция имплантатом дексаметазона One intravitreal injection with dexamethasone implant	Инъекции бетаметазона Injections of betamethasone
Острота зрения до оперативного лечения (по таблице Головина–Сивцева) Visual acuity before surgical treatment (according to the Golovin–Sivtsev table)		до 0.1±0.1	до 0.1±0.1
Острота зрения после оперативного лечения (по таблице Головина–Сивцева) Visual acuity after surgical treatment (according to the Golovin–Sivtsev table)	через 2.0±0.5 месяца after 2.0±0.5 months	до 0.3±0.1	до 0.2±0.1
	через 4.0±0.5 месяца after 4.0±0.5 months	до 0.4±0.1	до 0.3±0.1
	через 6.0±0.5 after 6.0±0.5 months	до 0.7±0.1	0.4±0.1
Статистически значимое снижение толщины макулы, мкм Statistically significant decrease in macular thickness, microns	через 2.0±0.5 месяца after 2.0±0.5 months	351±20	381±20
	через 4.0±0.5 месяца after 4.0±0.5 months	340±15	368±15
	через 6.0±0.5 after 6.0±0.5 months	331±15	380±15
ВГД, мм рт.ст. IOP, mm Hg.	через 2.0±0.5 месяца after 2.0±0.5 months	18±3	19±3
	через 4.0±0.5 месяца after 4.0±0.5 months	16±3	18±3
	через 6.0±0.5 after 6.0±0.5 months	17±2	19±3

Во 2-й группе (9 глаз) до инъекции средняя острота зрения составляла 0,1±0,1 по таблице Сивцева, которая повысилась до 0,2±0,1 (p=0,0002) через 2,0±0,5 месяца, до 0,3±0,1 через 4,0±0,5 месяца, до 0,4±0,1 через 6,0±0,5 месяца (p=0,005). Снижение толщины макулы наблюдалось в течение 14 дней и поддерживалось за счет повторных инъекций: снижение на 62±10 мкм наблюдалось как через 2,0±0,5 месяца – 381±20 мкм, через 4,0±0,5 месяца – 368±15 мкм, так и через 6,0±0,5 месяца – 380±15 мкм. При этом в 6 случаях по поводу рецидива макулярного отека проведены повторные перибульбарные инъекции бетаметазона. Среднее ВГД до инъекций составляло 16±3 мм рт.ст., через 2,0±0,5 месяца – 19±3 мм рт.ст. (p=0,15), через 4,0±0,5 месяца – 18±3 мм рт.ст. (p=0,63), через 6,0±0,5 месяца – 19±3 мм рт.ст. (p=0,65). В обеих группах послеоперационных осложнении не зарегистрировано *(таблица)*.

ЗАКЛЮЧЕНИЕ

Анализ групп сравнения показал, что применение биодеградирумого имплантата для интравитреального введения у пациентов с хроническим неинфекционным увеитом, осложненным макулярным отеком на фоне саркоидоза, повышает показатели остроты зрения и приводит к более длительному уменьшению толщины сетчатки центральной зоны при купировании явлений хронического воспаления глаз. Рассмотрев как преимущества, так и недостатки, мы пришли к выводу, что имплантаты превосходят ранее применявшуюся методику перибульбарного введения глюкокортикостероида.

Несомненно, результаты являются предварительными, и требуется дальнейшее долгосрочное наблюдение.

ЛИТЕРАТУРА/REFERENCES

1. Дроздова Е.А., Тарасова Л.Н., Теплова С.Н. Увеит при ревматических заболеваниях: монография. М.: Техника и технология; 2010. [Drozdova EA, Tarasova LN, Teplova SN. Uveitis in rheumatic diseases. Moscow: Engineering and technology; 2010. (In Russ.)]
2. Дроздова Е.А., Ядыкина Е.В., Патласова Л.А. Анализ частоты развития и тяжести осложнений при ревматических увеитах. РМЖ. Клиническая офтальмология. 2013;13(1): 2–4. [Drozdova EA, Yadykina EV, Patlasova LA. An analysis of the frequency and severity of complications in rheumatic uveitis. RMJ Clinical Ophthalmology. 2013;13(1): 2–4. (In Russ.)]
3. Егоров Е.А., Ставицкая Т.В., Тутаева Е.С. Офтальмологические проявления общих заболеваний. М.: ГЭОТАР-Медиа, 2009: 432–435. [Egorov EA, Stavitskaya TV, Tutaeva ES. Ophthalmological manifestations of common diseases. Moscow: GEOTAR-Media; 2009: 432–435. (In Russ.).]
4. Кански Д.Д. Клиническая офтальмология. Систематизированный подход. М.: Логосфера; 2006. [Kanski JJ. Clinical ophthalmology: systematic approach. Moscow: Logosfera; 2006. (In Russ.)]
5. Катаргина Л.А., Архипова Л.Т. Увеиты: патогенетическая иммуносупрессивная терапия. Тверь: Триада; 2004. [Katargina LA, Arkhipova LT. Uveitis: pathogenetic immunosuppressive therapy. Tver: Triada; 2004. (In Russ.)]
6. Нероев В.В., Катаргина Л.А., Денисова Е.В., и др. Состояние и функции макулы при периферических увеитах у детей и подростков. Российский офтальмологический журнал. 2009;2(1): 21–27. [Neroev VV, Katargina LA, Denisova EV, et al. The state and functions of the macula in peripheral uveitis in children and adolescents. Russian Ophthalmological Journal. 2009;2(1): 21–27. (In Russ.)]
7. Общероссийская общественная организация «Ассоциация врачей-офтальмологов», Общество офтальмологов Российской Федерации. Неинфекционные увеиты: Клинические рекомендации. 2019. [All-Russian public organization «Association of Ophthalmologists», Society of Ophthalmologists of the Russian Federation. Non-infectious uveitis: Clinical recommendations. 2019. (In Russ.)]
8. Окороков А.Н. Диагностика болезней внутренних органов. Т. 1. Диагностика болезней органов пищеварения. М: Мед. лит.; 2003. [Okorokov AN. Diagnostika bolezney vnutrennikh organov. T. 1. Diagnostika bolezney organov pishchevareniya. Moscow: Med. lit.; 2003. (In Russ.)]
9. Рабен А.С. Поражение глаз при саркоидозе (болезни Бенье–Бека–Шаумана). Вестник офтальмологии. 1960;3: 41–48. [Raben AS. Eye damage in sarcoidosis (Benier–Beck–Schauman disease). The Russian Annals of Ophthalmology. 1960;(3): 41–48. (In Russ.)]
10. Саркоидоз: от гипотезы к практике. Под ред. А.А. Визеля. Казань: Издательство «ФЭН», Академия наук РТ; 2004. [Vizel AA, ed. Sarcoidosis: from hypothesis to practice. Kazan: Izdatelstvo «FEN», Akademiya nauk RT; 2004. (In Russ.)]
11. Сенченко Н.Я., Щуко А.Г., Малышев В.В. Увеиты: руководство. М.: ГЭОТАР-Медиа; 2010: 108–110. [Senchenko NYa, Shchuko AG, Malyshev VV. Uveites: a guide. Moscow: GEOTAR-Media; 2010: 108–110. (In Russ.)]
12. Федеральные клинические рекомендации по диагностике и лечению саркоидоза. 2016. [Federal clinical guidelines for the diagnosis and treatment of sarcoidosis. 2016. (In Russ.)]
13. Харлап С.И., Эксаренко О.В., Щеголева Т.А., Вашкулатова Э.А. Специфические поражения органа зрения и орбитальных тканей при саркоидозе. Вестник офтальмологии. 2012;128(5): 54–60. [Kharlap SI, Eksarenko OV, Shchegoleva TA, Vashkulatova EA. Specific damage of ocular and orbital structures in sarcoidosis. The Russian Annals of Ophthalmology. 2012;128(5): 54–60. (In Russ.)]
14. Arkema EV, Grunewald J, Kullberg S, Eklund A. Sarcoidosis incidence and prevalence: a nationwide register-based assessment in Sweden. Eur Respir J. 2016;48: 1545–1548. doi: 10.1183/13993003.00477-2016
15. Brownstein S, Belin MW, Krohel GB, et al. Orbital dacryops. Ophthalmology. 1984;91(11): 1424–1428. doi: 10.1016/s0161-6420(84)34133-1
16. Chumbley LC, Kearns TP. Retinopathy of sarcoidosis. Trans Am Ophthalmol Soc. 1971;69: 307–320.
17. Crick RP, Hoyle C, Smellie H. THE EYES IN SARCOIDOSIS. Br J Ophthalmol. 1961 Jul;45(7): 461–81. doi: 10.1136/bjo.45.7.461.
18. Crick RP. Ocular sarcoidosis. Trans Ophthalmol Soc UK. 1955;75: 189–206.
19. De Boer J, Wulffraat N, Rothova A. Visual loss in uveitis of childhood. Br J Ophthalmol. 2003;87(7): 879–884. doi: 10.1136/bjo.87.7.879
20. Forrester JV. Sarcoidosis and inflammatory eye disease. Br J Ophthalmol. 1992;76(4): 193–194. doi: 10.1136/bjo.76.4.193
21. Franceschetti A, Babel J. La choriorétinite en taches de bougie, manifestation de la maladie de Besnier – Boeck. Ophthalmologica. 1949;118(4–5): 701–710. [Chorioretinitis with candle spots, a manifestation of Besnier – Boeck disease. 1949;118(4–5): 701–710. (In Fr.]. doi: 10.1159/000300769
22. Frohman L, Grigorian R, Slamovits T. Evolution of sarcoidosis granulomas of the retina. Am J Ophthalmol. 2001;131(5): 661–662. doi: 10/1016/s0002-9394(00)00880-1
23. Garweg JG, Baglivo E, Freiberg FJ, Pfau M. Response of postoperative and chronic uveitic cystoid macular edema to a dexamethasone-based intravitreal implant (Ozurdex). J Ocul Immunol Inflamm. 2016;32(7): 1–8. doi: 10.1089/jop.2016.0035
24. Kao SC, Rootman J. Unusual orbital presentation of dural sarcoidosis. Can J Ophthalmol. 1996 Jun; 31(4): 195–200.
25. Karma A. Sarcoidosis of the lacrimal sac. Arch Ophthalmol. 1982;100(4): 664. doi: 10.1001/archopht.1982.01030030666029
26. Larochelle MB, Smith J, Dacey MS. Dexamethasone intravitreal implant in the treatment of uveitic macular edema in the perioperative cataract setting: a case series. Am J Ophthalmol. 2016;166: 149–153. doi: 10.1016/j.ajo.2016.03.049
27. Ohara K, Jadson MA, Baugman RP. Clinical aspects of ocular sarcoidosis. Eur Respir Mon. 2005;32: 188–209. doi: 10.1183/1025448x.00032012
28. Palla S, Biswas J, Nagesha CK. Efficacy of Ozurdex implant in treatment of noninfectious intermediate uveitis. Indian J Ophthalmol. 2015;63(10): 767–770. doi: 10.4103/0301-4738.171505
29. Rossetto JD, Nascimento H, et al. Treatment of cystoid macular edema secondary to chronic non-infectious intermediate uveitis with an intraocular dexamethasone implant. Arq Bras Oftalmol. 2015;78(3): 190–193. doi: 10.5935/0004-2749.20150049
30. Thorne JE, Brucker AJ. Choroidal white lesions as an early manifestation of sarcoidosis. Retina. 2000;20(1):8–15. doi: 10.1097/00006982-200001000-00002
31. Walscheid K, Tappeiner C, Heiligenhaus A. Augenbeteiligung bei Sarcoidose Klin Monbl Augenheilkd. 2016;233(5): 594–600. [Walscheid K, Tappeiner C, Heiligenhaus A. Ocular Manifestations in Sarcoidosis. Klin Monbl Augenheilkd. 2016;233(5): 594–600. (In Germ.)] doi: 10.1055/s-0042-104063

Информация об авторах
Виктор Анатольевич Павлов, начальник офтальмологического отделения ФГБУ «ГВКГ им. Н.Н. Бурденко» Минобороны России, https://orcid.org/0000-0003-4569-052X
Евгений Владимирович Крюков, чл.-корр. РАН, д.м.н., профессор, начальник ФГБВОУ ВО «Военно-медицинская академия им. С.М. Кирова» Минобороны России, https://orcid.org/ 0000-0002-8396-1936
Денис Владимирович Давыдов, д.м.н., доцент, начальник ФГБУ «ГВКГ им. Н.Н. Бурденко» Минобороны России, https://orcid.org/0000-0001-5449-9394
Андрей Алексеевич Зайцев, д.м.н., профессор, главный пульмонолог Минобороны России, a-zaicev@yandex.ru, https://orcid.org/0000-0002-0934-7313
Вячеслав Евгеньевич Курносов, старший ординатор офтальмологического отделения ФГБУ «ГВКГ им. Н.Н. Бурденко» Минобороны России, elaslav@yandex.ru, https://orcid.org/0000-0003-3126-3316
Александр Андреевич Капацина, врач-офтальмолог ФГБУ «ГВКГ им. Н.Н. Бурденко» Минобороны России

Information about the authors
Viktor A. Pavlov, Head of the Ophthalmology Department named after academician N.N. Burdenko State Medical University of the Russian Ministry of Defense, https://orcid.org/0000-0003-4569-052X
Evgeny V. Kryukov, Corresponding Member of the Russian Academy of Sciences, Doctor of Sciences in Medicine, Professor, Head of the Kirov Military Medical Academy of the Russian Ministry of Defense, https://orcid.org/ 0000-0002-8396-1936
Denis V. Davydov, Doctor of Sciences in Medicine, Associate Professor, Head of the FSBI «N.N. Burdenko GVKG» of the Ministry of Defense of Russia, https://orcid.org/0000-0001-5449-9394
Andrey A. Zaitsev, Doctor of Sciences in Medicine, Professor, Chief Pulmonologist of the Ministry of Defense of Russia, a-zaicev@yandex.ru, https://orcid.org/0000-0002-0934-7313
Vyacheslav E. Kurnosov, Senior Resident of the Ophthalmology Department of the Burdenko State Medical University of the Russian Ministry of Defense, elaslav@yandex.ru, https://orcid.org/0000-0003-3126-3316
Alexander A. Kapatsina, Ophthalmologist at the Burdenko State Medical University of the Russian Ministry of Defense

Вклад авторов в работу:
Е.В. Крюков: редактирование, окончательное утверждение рукописи, подлежащей публикации.
Д.В. Давыдов: редактирование, окончательное утверждение рукописи, подлежащей публикации.
А.А. Зайцев: редактирование, окончательное утверждение рукописи, подлежащей публикации.
В.А. Павлов: существенный вклад в концепцию и дизайн работы, статистическая обработка данных, написание текста, редактирование, окончательное утверждение версии, подлежащей публикации.
В.Е. Курносов: существенный вклад в концепцию, дизайн работы, сбор, анализ и обработка материала, написание текста.
А.А. Капацина: существенный вклад в концепцию и дизайн работы, сбор, анализ и обработка материала.

Authors' contribution:
E.V. Kryukov: editing, final approval of the version to be published.
D.V. Davidov: editing, final approval of the version to be published.
A.A. Zaytsev: editing, final approval of the version to be published.
V.A. Pavlov: significant contributions to the concept and design of the work, statistical data processing, writing the text, editing, final approval of the version to be published.
V.E. Kurnosov: substantial contributions to the conception and design of the work, collection, analysis and processing of material, writing the text.
A.A. Kapatsina: significant contributions to the concept and design of the work, collection, analysis and processing of material.

Финансирование: Авторы не получали конкретный грант на это исследование от какого-либо финансирующего агентства в государственном, коммерческом и некоммерческом секторах.
Согласие пациента на публикацию: Письменного согласия на публикацию этого материала получено не было. Он не содержит никакой личной идентифицирующей информации.
Конфликт интересов: Отсутствует.

Funding: The authors have not declared a specific grant for this research from any funding agency in the public, commercial or not-for-profit sectors.
Patient consent for publication: No written consent was obtained for the publication of this material. It does not contain any personally identifying information.
Conflict of interest: There is no conflict of interest.

Поступила: 23.04.2022
Переработана: 30.05.2022
Принята к печати: 04.08.2022

Originally received: 23.04.2022
Final revision: 30.05.2022
Accepted: 04.08.2022

Офтальмохирургия. 2022;3: 34–40.
Fyodorov Journal of Ophthalmic Surgery. 2022; 34–40.

Научная статья
УДК 616.5-006.081
doi: 10.25276/0235-4160-2022-3-34-40

Возможности криохирургии невуса интермаргинального пространства века

А.Н. Стеблюк[1], В.Э. Гюнтер[2], С.Н. Сахнов[1, 3], П.А. Хлопонин[4], Е.В. Быкова[1], Ж.Г. Литвинова[1]

[1] *НМИЦ «МНТК «Микрохирургия глаза» имени акад. С.Н. Федорова» Минздрава России, Краснодарский филиал, Краснодар*
[2] *НИИ медицинских материалов и имплантатов с памятью формы Сибирского физико-технического института им. акад. В.Д. Кузнецова при ФГАОУ ВО «Национальный исследовательский Томский государственный университет, Томск*
[3] *Кубанский государственный медицинский университет Минздрава России, Краснодар*
[4] *Ростовский государственный медицинский университет Минздрава России, Ростов-на-Дону*

РЕФЕРАТ

Цель. Оценка функционального состояния придаточного аппарата глаза и глазного яблока после криодеструкции дермального невуса века с использованием современной криохирургической аппаратуры. **Материал и методы.** Клинические исследования проводились у 17 пациентов (17 глаз) с невусом интермаргинального пространства века, с проведением криодеструкции невуса при помощи автономного криоаппликатора из пористо-проницаемого никелида титана. **Результаты.** Криосистемы нового поколения по сравнению с известными промышленными криоаппаратами отличаются новыми свойствами. Они позволяют значительно повысить качество криолечения в хирургии за счет более четкой локализации криовоздействия и большой скорости отвода тепла с поверхности измененных тканей без повреждения окружающих тканей. В зависимости от величины патологического образования, длительности экспозиции, кратности повторений аппликаций за сеанс регрессия невуса наступала в течение 1,5–2,0 мес. у всех пациентов с сохранением целостности интермаргинального пространства века и функционального состояния глаза. **Заключение.** Анализ полученных данных свидетельствует о высокой клинической и косметической эффективности криохирургии невуса интермаргинального пространства века с использованием автономного криоаппликатора из пористо-проницаемого никелида титана.

Ключевые слова: *криохирургия, дермальный невус века, криоаппликатор из никелида титана* ■

Для цитирования: Стеблюк А.Н., Гюнтер В.Э., Сахнов С.Н., Хлопонин П.А., Быкова Е.В., Литвинова Ж.Г. Возможности криохирургии невуса интермаргинального пространства века. Офтальмохирургия. 2022;3: 34–40. https://doi.org/10.25276/0235-4160-2022-3-34-40
Автор, ответственный за переписку: Алексей Николаевич Стеблюк, office@okocentr.ru

ABSTRACT

Original article

Cryosurgery possibilities for nevus in intermarginal eyelid space

A.N. Steblyuk[1], V.E. Gunter[2], S.N. Sahnov[1, 3], P.A. Khloponin[4], E.V. Bykova[1], Zh.G. Litvinova[1]

[1] *Fyodorov Eye Microsurgery Federal State Institution, Krasnodar Branch, Krasnodar, Russian Federation*
[2] *Research Institute of Medical Materials and Shape Memory Implants, Tomsk State University, Tomsk, Russian Federation*
[3] *Kuban State Medical University, Krasnodar, Russian Federation*
[4] *Rostov State Medical University, Rostov-on-Don, Russian Federation*

Purpose. Assessment of the functional state of eye adnexal apparatus and eyeball after cryodestruction of the dermal eyelid nevus using modern cryosurgical equipment. **Material and methods.** The clinical studies were conducted in 17 patients (17 eyes) with nevus in the eyelid intermarginal space, with conducting nevus cryodestruction using an autonomous cryoapplicator of porous-permeable titanium nickelide. **Results.** The new generation cryogenic systems are remarkable for new properties compared to the known cryogenic apparatuses. They can significantly improve the surgery quality in cryotherapy due to a more distinct localization of cryotherapy and a high rate of heat removal from the altered tissue surface without damaging the surrounding tissues. Depending on the size of the pathological formation, exposure duration,

© Стеблюк А.Н., Гюнтер В.Э., Сахнов С.Н., Хлопонин П.А., Быкова Е.В., Литвинова Ж.Г., 2022

CC BY 4.0

the frequency of application repetitions per session, the nevus regression occurred within 1.5–2.0 months with preserving the integrity of the eyelid intermarginal space and the eye functional condition. **Conclusion.** The analysis of the data obtained evidences for a high clinical and cosmetic cryosurgery effectiveness for the eyelid nevus intermarginal space using an autonomous cryoapplicator of porous-permeable titanium nickelide.

Key words: *cryosurgery, dermal eyelid nevus, cryoapplicator of titanium nickelide* ■

For quoting: Steblyuk A.N., Gunter V.E., Sahnov S.N., Khloponin P.A., Bykova E.V., Litvinova J.G. Cryosurgery possibilities for nevus in intermarginal eyelid space. Fyodorov Journal of Ophthalmic Surgery. 2022;3: 34–40. https://doi.org/10.25276/0235-4160-2022-3-34-40
Corresponding author: Aleksei N. Steblyuk, office@okocentr.ru

АКТУАЛЬНОСТЬ

Невусы (пигментные опухоли) представляют собой порок развития, характеризующийся появлением пятен или образований, состоящих из невусных клеток. Появление невуса связано с миграциией в эмбриональном периоде меланобластов из нейроэктодермальной трубки в базальный слой эпидермиса или дермы. Невус глаза может располагаться в коже век, конъюнктиве и сосудистом тракте глаза. Источником его развития являются эпидермальные или дендритические меланоциты, невусные клетки (невоциты), дермальные или веретенообразные меланоциты. По данным литературных источников, среди часто диагностируемых доброкачественных опухолей придаточного аппарата глаза (составляют около 80%) на долю невуса века приходится 17,5%. Риск озлокачествления невуса достигает 5% [1, 2].

Консервативное лечение невуса не проводится, а при наличии показаний невус века удаляется методами традиционной инвазивной хирургии.

Интермаргинальное пространство – наиболее деликатный для хирургии фрагмент века, выполняющего защитную функцию. Ограниченное задним и передним реберными краями межреберное пространство несет значительную функциональную нагрузку, и от нормального его состояния зависят работа выводных протоков желез и равномерное распределение по передней поверхности глазного яблока слезной жидкости, что поддерживает постоянное увлажнение глазной поверхности. Секрет мейбомиевых желез, проходящий через выводные протоки интермаргинального пространства, служит жировой смазкой для краев век, предохраняя их от мацерации, и способствует правильному оттоку слезной жидкости, препятствуя ее переливанию через край века.

Использование методов традиционного инвазивного хирургического лечения новообразований края век часто исключает возможность сохранения слезоотводящей, а иногда и защитной функции век. Из осложнений хирургического метода известны облитерация слезных путей оттока, заворот век, выворот век, трихиаз, мадароз, косметические дефекты, такие как рубцы, гиперплазия тканей, деформация век [3–5].

Невусы интермаргинального пространства чаще не оперируются из-за риска возможных осложнений. Пациентов убеждают, что данное состояние века не угрожает здоровью и требует наблюдения. Это вряд ли может устроить, особенно представительниц женского пола, обратившихся за помощью, так как кроме ощущений дискомфорта, с которыми пациенты уже смирились, не дает покоя чувство неполноценности из-за косметического дефекта, заметного окружающим.

Криохирургическое вмешательство (криодеструкция) на веках в настоящее время практически не используется по причине несовершенства прежнего криогенного оборудования и его недостаточной адаптации при работе на придаточном аппарате глаза. Тем не менее криодеструкция успешно применяется в отечественной педиатрии, хирургии для разрушения мезенхимальных опухолей, в том числе сосудистых – гемангиом в зоне придаточного аппарата глаза [6]. Морфологическими исследованиями подтверждено благоприятное избирательное действие глубокого охлаждения на клеточные компоненты. Некрозу с последующей резорбцией подвержены патологические клетки с поврежденной мембраной за счет ее разрыва кристаллами льда. Здоровые жизнестойкие клетки способны к регенерации после холодового удара и оттаивания [7–10].

В НИИ Медицинских материалов и имплантатов с памятью формы СФТИ при ТГУ (г. Томск) разработан криогенный метод лечения мягкотканных новообразований покровных тканей у детей и взрослых с использованием автономных криоаппликаторов из особого сплава пористо-проницаемого никелида титана. Результат криовоздействия складывается из промораживания ткани охлажденным сплавом и непосредственно азотом, заключенным в порах инструмента. Очаги криодеструкции довольно быстро заживают, не вызывая грубых рубцов, и дают лучший лечебный и косметический эффект [11]. Имеется разрешение Министерства здравоохранения РФ на применение криоаппликаторов из пористо-проницаемого никелида титана в медицинской практике: регистрационное удостоверение комплекта криоаппликаторов с рабочим элементом из пористого никелида титана № ФСР 2008/03143 от 5 августа 2008 г.

ЦЕЛЬ

Изучение возможностей применения криодеструкции невуса интермаргинального пространства века

при помощи автономного криоаппликатора из пористо-проницаемого никелида титана в качестве альтернативы традиционному хирургическому методу лечения.

МАТЕРИАЛ И МЕТОДЫ

Объектом клинического исследования стали 17 пациентов (17 глаз) с невусом интермаргинального пространства века (дермальный невус). Всем пациентам проведена локальная гипотермия дермального невуса века автономным криоаппликатором из пористо-проницаемого никелида титана. Ранее данным пациентам хирургическое лечение не проводилось. Среди наблюдавшихся были 4 (23,5%) мужчин и 13 (76,5%) женщин в возрасте от 27 до 56 лет (средний возраст 44,6±2,5 года). У всех пациентов был собран анамнез с выяснением обстоятельств возникновения заболевания, проведенного ранее лечения, факторов, приводящих к прогрессированию невуса, и наличия сопутствующих заболеваний глаз. Всем больным проведено комплексное офтальмологическое обследование, включающее визометрию, авторефрактометрию, кератометрию, компьютерную периметрию, тонометрию, ультразвуковые исследования (эхобиометрию, эхоскопию), биомикроскопию, гониоскопию, офтальмоскопию. Криохирургическое лечение осуществлялось после выполнения инцизионной биопсии. В единичных случаях требовалось проведение обследования на демодекс и лабораторного исследования посева с конъюнктивы. Все выполненные исследования проводились согласно Хельсинкской декларации ВМА 2000 г. и протоколу Конвенции Совета Европы о правах человека и биомедицине 1999 г. Критерием включения явилось добровольное согласие пациентов на лечение. Исследование одобрено этическим комитетом КубГМУ: заключение этического комитета, протокол № 30, дата заседания 17.09.2014.

Использовался инструмент, основу рабочего элемента которого составляет крионоситель в виде пористого никелид-титанового стержня с диаметром наконечника 2,5 мм, заданной сквозной пористостью и соответствующей структурой пор. Температура рабочей части криоаппликатора составляет –196 °С. Криоинструмент обладает большой теплоемкостью, малой теплопроводностью и создает условия мгновенного воздействия на биологическую ткань. Наполненный жидким азотом инструмент из пористого никелида титана сохраняет температуру, близкую к температуре кипения азота, 1,0–1,5 мин, и в течение этого времени наиболее высок эффект криохирургических манипуляций [11].

Оперативное вмешательство проводилось в амбулаторных условиях. Перед воздействием холодом на невус выполнялась местная анестезия двукратной инстилляцией в конъюнктивальный мешок 0,4% раствора инокаина. Пациентам с аллергией на анестетики эпибульбарная анестезия не проводилась. Из микроинструментов использовались стерильный микропинцет, автономный криоаппликатор из пористо-проницаемого никелида титана (Россия), адаптированный к работе на придаточном аппарате глаза, а также аппарат Дьюара (Россия), заполненный жидким азотом. Стерилизация криоинструмента производилась в день криотерапии в системе STERRAD® NX (США) с последующим применением жидкого азота. Криогенное воздействие осуществлялось контактной аппликацией объемного элемента из проницаемо-пористого никелида титана, охлажденного в жидком азоте, с экспозицией 40–45 с с кратностью повторений № 3 за сеанс. Применялась пинцетная форма рабочей части инструмента. В зависимости от локализации невуса в зоне интермаргинального пространства, объема дермального невуса (0,3–0,6 см) выполнялось от 2 до 4 сеансов (в среднем 2–3). Фотодинамическое наблюдение проводилось на фото-щелевой лампе Topcon (Япония), оснащенной системным компьютерным блоком и специализированным программным обеспечением.

Критерии и методы оценки эффекта проведенного лечения были следующие: анализу подвергнуты основные клинические эффекты (объективный, субъективный); отслежена фотодинамика результатов неинвазивного криохирургического метода лечения в сроки: 1, 7, 14, 21 сутки, 1, 2, 6 месяцев, 1 год. Проанализированы все случаи неудовлетворительного лечения, приводившие к повторным сеансам криовоздействия до полного излечения. После восстановления покровных тканей, исчезновения патологического образования динамическое наблюдение не прекращалось в течение года. Проводилось повторное комплексное офтальмологическое обследование через 1, 3, 6 месяцев и 1 год.

Методика статистического анализа включала расчет медианы (Me), верхнего (Q_{75}) и нижнего (Q_{25}) квартилей распределения. Достоверность различий между группами определяли при помощи непараметрического критерия Манна–Уитни с определением уровня значимости (p) при использовании компьютерной программы Statistica 6.15 for Windows (StatSoft Inc., США). Достоверными считались различия при уровне значимости $p \leq 0,05$.

РЕЗУЛЬТАТЫ

Макроскопически невус интермаргинального пространства у исследуемых пациентов имел вид бородавчатого, узелкового образования беспигментный или бледно-коричневой окраски, иногда с наличием единичных волосков. Пациенты отмечали прогрессирование невуса: изменялся характер пигментации, поверхность невуса становилась неровной, увеличивались размеры невуса, что послужило поводом для проведения криохирургического лечения.

Врачу при работе с криоинструментом необходимо соблюдение определенных требований. Так, в рабочем состоянии криоаппликатора (т.е. наполненным жидким

азотом) не следует допускать прямого контакта криоинструмента с роговицей, чтобы не вызвать эрозию или локальный отек роговой оболочки, и не допускать гипотермию внутренних оболочек – сетчатки и хориоидеи. В ходе вмешательств использовались дополнительные меры предосторожности для сохранности естественного ряда луковиц ресниц. При этом на начальном этапе криовоздействия проводилось захватывание ткани невуса криоаппликатором с пинцетной формой рабочей части инструмента с максимально возможным отстранением сомкнутых браншей от ресничного края. Под визуальным контролем уменьшалось время экспозиции до 30 с. Во всех случаях создавался благоприятный психологический фон бескровного проведения операции для пациента. Жалобы пациентов на значительные болевые ощущения, препятствующие проведению операции, отсутствовали. Операционных осложнений не наблюдалось.

Макроскопическое изучение зоны криовоздействия выявило стадийный характер течения реактивного процесса. В процессе замораживания тканей образуется ледяное поле. Патологическое образование и окружающие его ткани принимают белесоватую окраску, невус уплотняется и принимает форму в соответствии с рельефом наконечника криоаппликатора. Оттаивание замороженного участка начинается с периферии. Белесоватый цвет исчезает. Постепенно замороженная ткань восстанавливает свою форму, окраска невуса становится более насыщенной, консистенция более плотной. На поверхности невуса скапливаются мелкие капельки тканевой жидкости, пропотевающей через капиллярную сеть в результате повышения проницаемости сосудов. В ближайший час вокруг очага криоаппликации развивается перифокальный отек кожи и слизистой оболочки, который выражен в течение первых 2 суток после оперативного вмешательства. В течение суток после криовоздействия невус увеличивается в размерах в зависимости от исходного объема, в среднем на 2,4±0,6 мм ($p<0,05$). В зоне воздействия холодом на коже образуется небольшой пузырь, который не рекомендуется вскрывать для развития эффективного заживления. К концу первой недели в зоне криодеструкции содержимое пузыря рассасывается, на коже постепенно образуется нежная корочка, ее смягчение мазями не требуется. Раннее отторжение корочки нежелательно: чем дольше сохраняется ее связь с подлежащими тканями, тем больше вероятность развития заживления по типу первичного натяжения с последующей эпителизацией зоны деструкции. Невус изменяется в окраске, темнеет, превращается в некротизированный струп и отпадает полностью или частично к концу второй или третьей недели. При больших размерах невуса проводятся повторные циклы замораживания одного и того же участка. Эффект повторной криодеструкции зависит от времени, прошедшего между циклами замораживания: чем оно меньше, тем больше создается условий для усиления процессов деструкции и уменьшения невуса вплоть до полного исчезновения. Нагноения в участках криодеструкции не наблюдалось.

Пациентам, перенесшим криохирургическое лечение, рекомендуется обычный образ жизни, гигиеническое мытье, душ, местная обработка кожи в зоне криовоздействия первые 3–5 дней спиртовым раствором валокордина, одеколоном, туалетной водой 2 раза в день без риска попадания раствора на слизистую глаза. Показаний для медикаментозного лечения в виде инстилляций в конъюнктивальный мешок у пациентов не было.

Нами отмечено, что большинство пациентов с дермальным невусом века – 14 (82,3%) – было пролечено за 3 сеанса криодеструкции, за исключением 3 пациентов (17,7%), которым потребовались сеансы от 1 до 4. У всех пациентов излечение наступило в сроки от 1,5 до 2 месяцев. Продолжительность и интенсивность лечения дермального невуса методом криогенного воздействия на интермаргинальном пространстве века объясняются условиями анатомического строением зоны придаточного аппарата глаза, особенностями кровоснабжения век и конъюнктивы, вариациями локализации невуса и его объема, а также возможностью соблюдения оптимальной экспозиции криовоздействия, безопасной для окружающих здоровых тканей и глазного яблока. Осложнений в отдаленные сроки после операции не наблюдалось. Рецидива заболевания ни в одном случае криолечения не выявлено. В ходе проведения повторного комплексного офтальмологического обследования пациентам в отдаленные сроки наблюдения (1 год) улучшение остроты зрения было незначительным, статистически недостоверным ($p>0,1$).

ОБСУЖДЕНИЕ

Таким образом, благодаря проведению криодеструкции невуса интермаргинального пространства с использованием автономного криоаппликатора из пористо-проницаемого никелида титана, удалось добиться стойкого результата в указанные сроки с максимально возможным сохранением зрения и функционального состояния придаточного аппарата глаза. Как отмечено ранее, невус способен к злокачественному перерождению, и своевременное его удаление способствует сохранению качества жизни пациента.

Несмотря на имеющийся опыт клинических и экспериментальных работ в медицине, подтверждающих лечебный эффект низких температур, методика криогенного лечения еще недостаточно используется. Далеко не всеми специалистами на практике применяется дозированная локальная гипотермия, многих останавливают недостатки аппаратуры и техники криоаппликаций. Весьма разноречивы мнения о диапазоне и экспозиции используемой с лечебной целью низкой температуры. Нет единого мнения о частоте процедур криотерапии и количестве их на курс лечения. Используемые различные по техническим характеристикам многочисленные криоинструменты и аппараты вносят дополни-

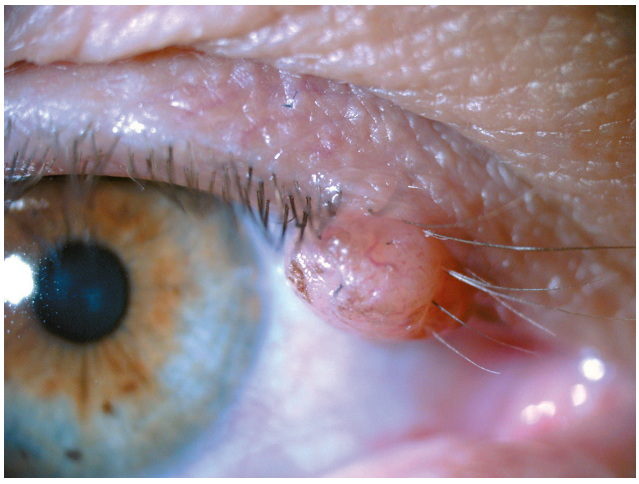

Рис. 1. Пациент П., 54 года, диагноз: прогрессирующий дермальный невус в/века, до криолечения

Fig. 1. Patient P., aged 54, diagnosis: worsening dermal nevus in the upper eyelid, before cryotherapy

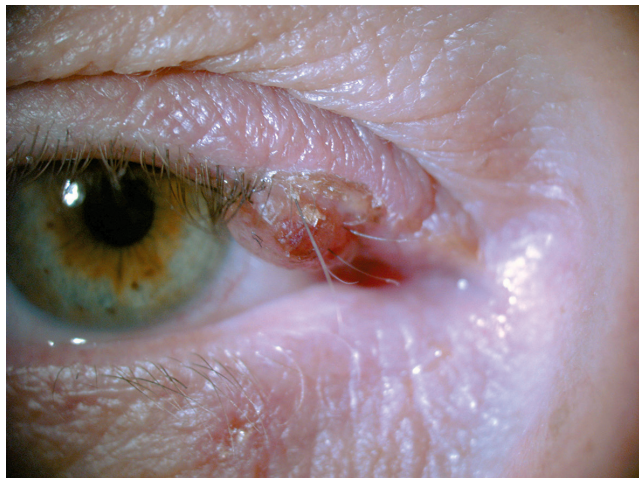

Рис. 2. Пациент П., 54 года, через 1 неделю после криодеструкции дермального невуса в/века

Fig. 2. Patient P., aged 54, 1 week after cryodestruction of the dermal nevus of internal eyelid

Рис. 3. Пациент П., 54 года, через 3 недели после повторной криодеструкции дермального невуса в/века

Fig. 3. Patient P., aged 54, 3 weeks after repeated cryodestruction of the dermal nevus of internal eyelid

тельные разногласия в оценке клинического опыта. Все это затрудняет разработку единой методологии криогенного лечения, мешает его стандартизации, замедляет более широкое внедрение в клинику.

Проведенные нами исследования вносят определенную ясность в решение задач, связанных с дальнейшим использованием криогенного метода в офтальмологии. Криоаппликаторы из пористо-проницаемого никелида титана отечественного производства отличаются улучшенными свойствами и имеют существенные преимущества перед аналогами, что позволяет значительно повысить качество криолечения в хирургии за счет более четкой локализации криовоздействия и большой скорости отвода тепла с поверхности измененных тканей без повреждения окружающих тканей. Благодаря автономности аппликаторов ими можно успешно манипулировать в труднодоступных и чувствительных местах, в том числе на придаточном аппарате глаза, не нарушая при этом функций глазного яблока. Этому способствуют также небольшой вес и размеры аппликатора. Локальное криохирургическое воздействие, как правило, безболезненное, что объясняется ранним «выключением» чувствительных волокон при замораживании. Криогенный метод позволяет полностью разрушить заданный объем патологической ткани, выявленный как на поверхности, так и в глубине ее расположения от 3 до 6 мм. Приводим примеры клинического наблюдения с использованием фотодинамического контроля на фото-щелевой лампе *(рис. 1–6)*.

ЗАКЛЮЧЕНИЕ

Проведенные клинические исследования по применению локального замораживания невуса интермаргинального пространства автономным криоаппликатором из пористо-проницаемого никелида титана, в отличие от методов традиционного лечения данного порока развития, показали высокую эффективность метода криолечения. В зависимости от величины патологического образования (0,3–0,6 см), длительности экспозиции (30–45 с), количества повторных аппликаций регрессия невуса наступала в течение 1,5–2 месяцев. Криохирургический способ лечения нетравматичен, высокоэффективен, прост в выполнении, снижает зависимость от лекарственных средств, не приводит к временной утрате трудоспособности, менее затратный, экономически более

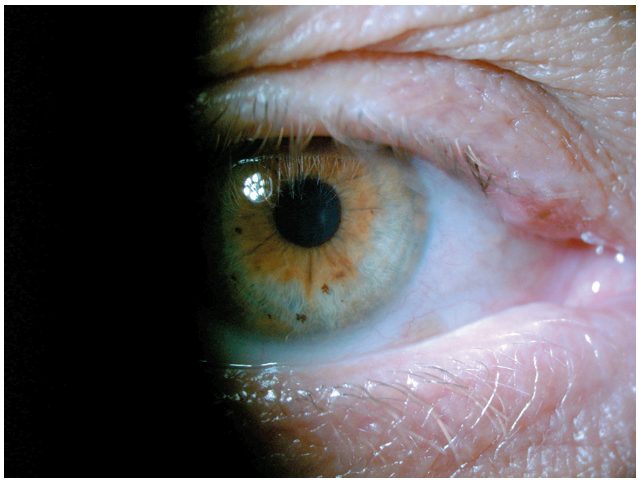

Рис. 4. Пациент П., 54 года через 1,5 месяца после двух сеансов криохирургии дермального невуса в/века

Fig. 4. Patient P., aged 54, 1.5 months after 2 cryodestruction sessions of the dermal nevus of internal eyelid

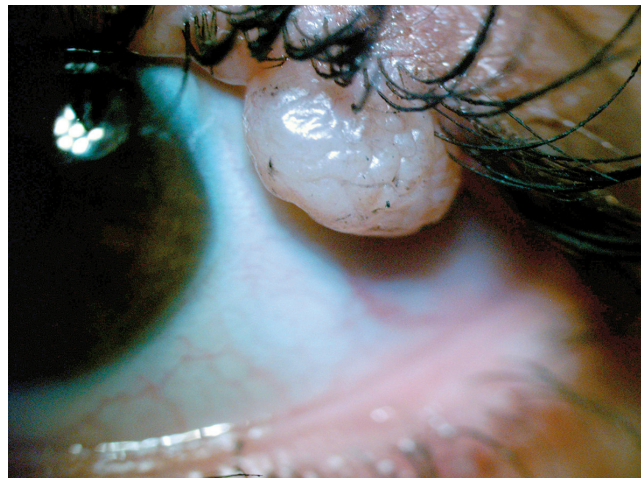

Рис. 5. Пациент Г., 44 года, диагноз: прогрессирующий дермальный невус в/века, до криолечения

Fig. 5. Patient G., aged 44, diagnosis: worsening dermal nevus in the upper eyelid, before cryotherapy

Рис. 6. Пациент Г., 44 года, через 2 месяца после трех сеансов криохирургии дермального невуса в/века

Fig. 6. Patient G., aged 44, 2 months after 3 cryodestruction sessions of the dermal nevus of internal eyelid

выгодный для пациентов. Криогенный метод позволяет уменьшить частоту послеоперационных осложнений, снизить риск образования дефектов тканей и улучшить функциональные и косметические результаты операции.

ЛИТЕРАТУРА/REFERENCES

1. Копаева В.Г. Глазные болезни. М.: Издательство «Медицина»; 2002. [Kopaeva VG. Eye diseases. M.: Izdatel'stvo «Medicina»; 2002. (In Russ.)]
2. Лукьянова Е.Э., Ишбулатов Р.Ш., Кузбеков Ш.Р., Махианов Р.Х. Анализ гистологического материала новообразований придаточного аппарата глаза. Точка зрения. Восток–Запад. 2015;2: 48–50. [Luk'yanova EE, Ishbulatov RS, Kuzbekov SR, Mahianov RH. Analysis of histological material of neoplasms of the accessory apparatus of the eye. Point of View. East–West. 2015;2: 48–50. (In Russ.)]
3. Кански Д.Д. Клиническая офтальмология: систематизированный подход. М: Издательство «Логосфера»; 2006. [Kanski D.D. Clinical Ophthalmology: A Systematic Approach. Moscow: Logosphere Publishing House; 2006. (In Russ.)]
4. Бровкина А.Ф. Офтальмоонкология. М.: Издательство «Медицина»; 2002. [Brovkina AF. Ophthalmic oncology. M.: Izdatel'stvo «Medicina»; 2002. (In Russ.)]
5. Онищенко Е.С., Новиков С.А., Белдовская Н.Ю., Жабрункова М.А. Эволюция хирургических методов лечения доброкачественных заболеваний вспомогательных органов глаза. Офтальмологические ведомости. 2014;7(3): 63–71. [Onishchenko ES, Novikov SA, Beldovskaya NY, Zhabrunkova MA. Evolution of surgical methods for the treatment of benign diseases of the auxiliary organs of the eye. Ophthalmology Journal. 2014;7(3): 63–71. (In Russ.)]
6. Мельник Д. Д., Гюнтер В. Э., Дамбаев Г. Ц. и др. Гемангиомы и их лечение. Томск: Издательство «STT»; 2006. [Mel'nik DD, Gyunter VE, Dambaev GC. et al. Hemangiomas and their treatment. Tomsk: Izdatel'stvo «STT»; 2006. (In Russ.)]
7. Белоус А.М., Бондаренко А.М. Механизмы развития холодового повреждения мембран клеток. Криобиология и криомедицина. 1981;10: 3–17. [Belous AM, Bondarenko AM. Mechanisms of development of cold damage to cell membranes. Cryobiology and cryomedicine. 1981;10: 3–17. (In Russ.)]
8. Козлова В.Ф., Шенберг М.Г., Панков Е.Я., Суббота Н.П. Действие низких температур на структурные элементы почки. Криобиология и криомедицина. 1977;3: 87–89. [Kozlova VF, Shenberg MG, Pankov EYa, Subbota NP. The effect of low temperatures on the structural elements of the kidney. Cryobiology and cryomedicine. 1977;3: 87–89. (In Russ.)]
9. Бондаренко А.В., Лемешко В.В., Белоус А.М. Влияние различных режимов замораживания – оттаивания на хемилюсценцию митохондрий печени крыс. Украинский биохимический журнал. 1975;47(6): 743–746. [Bondarenko AV, Lemeshko VV, Belous AM. The effect of different freezing–thawing regimes on the chemiluscence of rat liver mitochondria. The Ukrainian Biochemical Journal. 1975;47(6): 743–746. (In Russ.)]
10. Чернух А.М., Александров П.Н., Алексеев О.В. Микроциркуляция. М.: Издательство «Медицина»; 1975. [Chernuh AM, Aleksandrov PN, Alekseev OV. Microcirculation. M.: Izdatel'stvo «Medicina»; 1975. (In Russ.)]
11. Мельник Д.Д., Гюнтер В.Э., Дамбаев Г.Ц. и др. Медицинские материалы и имплантаты с памятью формы. Пористо-проницаемые криоаппликаторы из никелида титана в медицине. Томск: Издательство МИЦ, 2010. [Mel'nik DD, Gyunter VE, Dambaev GC. et al. Medical materials and implants with shape memory. Porous-permeable cryoapplicators made of titanium nickelide in medicine. Tomsk: Izdatel'stvo «NPP MIC»; 2010. (In Russ.)]

Информация об авторах
Алексей Николаевич Стеблюк, к.м.н., врач-офтальмолог, врач высшей квалификационной категории, office@okocentr.ru, https://orcid.org/0000-0002-9645-4538
Виктор Эдуардович Гюнтер, д.т.н., профессор, guntsme@elefot.tsu.ru, https://orcid.org/0000-0002-6803-5934
Сергей Николаевич Сахнов, к.э.н., к.м.н., office@okocentr.ru, https://orcid.org/0000-0003-2100-2972
Петр Андреевич Хлопонин, д.м.н., профессор, office@okocentr.ru, https://orcid.org/ 0000-0002-3861-4070
Елена Владимировна Быкова, к.м.н., врач высшей квалификационной категории, office@okocentr.ru, https://orcid.org/0000-0001-9187-4202
Жанна Григорьевна Литвинова, врач-офтальмолог, office@okocentr.ru, https://orcid.org/0000-0001-9380-8823

Information about the authors
Aleksei N. Steblyuk, PhD in Medicine, ophthalmologist, doctor of the highest

qualification category, office@okocentr.ru, https://orcid.org/0000-0002-9645-4538
Viktor E. Gyunter, Doctor of Science in Medicine, Professor, guntsme@elefot.tsu.ru, https://orcid.org/0000-0002-6803-5934
Sergei N. Sakhnov, PhD in Medicine, office@okocentr.ru, https://orcid.org/0000-0003-2100-2972
Petr A. Khloponin, PhD in Medicine, Professor, office@okocentr.ru, https://orcid.org/ 0000-0002-3861-4070
Elena V. Bykova, PhD in Medicine, doctor of the highest qualification category, office@okocentr.ru, https://orcid.org/0000-0001-9187-4202
Zhanna G. Litvinova, ophthalmologist, office@okocentr.ru, https://orcid.org/0000-0001-9380-8823

Вклад авторов в работу:
А.Н. Стеблюк: существенный вклад в концепцию и дизайн работы, сбор, анализ и обработка материала, написание текста.
В.Э. Гюнтер: существенный вклад в концепцию и дизайн работы.
С.Н. Сахнов: редактирование, окончательное утверждение версии, подлежащей публикации.
П.А. Хлопонин: статистическая обработка данных.
Е.В. Быкова: редактирование.
Ж.Г. Литвинова: сбор, анализ и обработка материала, статистическая обработка данных.

Authors' contribution:
A.N. Steblyuk: significant contribution to the concept and design of the work, collection, analysis and processing of material, writing the text.
V.E. Gyunter: significant contribution to the concept and design of the work.
S.N. Sakhnov: editing, final approval of the version to be published.
P.A. Khloponin: statistical data processing.
E.V. Bykova: editing.
Zh.G. Litvinova: collection, analysis and processing of material, statistical data processing.

Финансирование: Авторы не получали конкретный грант на это исследование от какого-либо финансирующего агентства в государственном, коммерческом и некоммерческом секторах.
Согласие пациента на публикацию: Письменного согласия на публикацию этого материала получено не было. Он не содержит никакой личной идентифицирующей информации.
Конфликт интересов: Отсутствует.

Funding: The authors have not declared a specific grant for this research from any funding agency in the public, commercial or not-for-profit sectors.
Patient consent for publication: No written consent was obtained for the publication of this material. It does not contain any personally identifying information.
Conflict of interest: There is no conflict of interest.

Поступила: 23.05.2022
Переработана: 14.06.2022
Принята к печати: 05.08.2022

Originally received: 23.05.2022
Final revision: 14.06.2022
Accepted: 05.08.2022

Офтальмохирургия. 2022;3: 41–49.
Fyodorov Journal of Ophthalmic Surgery. 2022;3: 41–49.

Научная статья
УДК 617.77-002-085.2
doi: 10.25276/0235-4160-2022-3-41-49

Оценка эффективности и безопасности применения геля Блефаровит у пациентов с хроническим блефароконъюнктивитом и синдромом «сухого глаза», сочетанным с активным демодекозным компонентом

Д.Ю. Майчук, А.О. Лошкарева
НМИЦ «МНТК «Микрохирургия глаза» им. акад. С.Н. Федорова» Минздрава России, Москва

РЕФЕРАТ

Цель. Сравнительный анализ эффективности и безопасности средства Блефаровит в комплексной терапии хронического блефароконъюнктивита и синдрома «сухого глаза» с выраженным демодекозным компонентом среди пациентов, ранее получавших стандартное лечение с кратковременным положительным эффектом либо его отсутствием. **Материал и методы.** Настоящее исследование включало 60 пациентов (120 глаз) с диагнозом хронический блефароконъюнктивит, синдром «сухого глаза» и выраженным демодекозным компонентом. Клинические проявления были следующие: с выраженным утолщением краев век, корочками и «муфтами» на ресницах, явлениями мейбомеита, гиперемией, фолликулярной реакцией тарзальной и бульбарной конъюнктивы. Работа была посвящена поиску нового подхода к терапии демодекозного компонента с помощью этапной технологии гигиены век с применением многокомпонентного средства Блефаровит. Задачей настоящего исследования была оценка переносимости, эффективности и безопасности как изолированного применения средства Блефаровит (1-й этап терапии), так и его комбинации с противовоспалительной и слезозаместительной терапией (2-й этап терапии). **Результаты.** В итоге наблюдалась поэтапная положительная динамика с снижением жалоб пациентов по данным анкетирования, объективным данным биомикроскопии. При проведении дополнительных методов исследования пациентов в динамике в отдаленные сроки отмечались увеличение средних значений показателя теста Норна и достоверное снижение количества особей *Demodex folliculorum*. **Заключение.** Применение средства Блефаровит позволило добиться достоверного снижения степени выраженности демодекозного компонента без усиления токсико-аллергического фона.

Ключевые слова: *блефарит, конъюнктивит, синдром «сухого глаза», дисфункция мейбомиевых желез, гигиена век, демодекс* ■

Для цитирования: Майчук Д.Ю., Лошкарева А.О. Оценка эффективности и безопасности применения геля Блефаровит у пациентов с хроническим блефароконъюнктивитом и синдромом «сухого глаза», сочетанным с активным демодекозным компонентом. Офтальмохирургия. 2022;3: 41–49. https://doi.org/10.25276/0235-4160-2022-3-41-49
Автор, ответственный за переписку: Анастасия Олеговна Лошкарева, AnastasiaLoskareva@mail.ru

ABSTRACT

Original article

Effectiveness and safety of Blefarovit cosmetic product usage in patients with chronic blepharoconjunctivitis and «dry eye» syndrome, combined with an active demodicosis component

D.Yu. Maychuk, A.O. Loshkareva
Fyodorov Eye Microsurgery Federal State Institution, Moscow, Russian Federation

Purpose. Comparative analysis of the efficacy and safety of Blefarovit product in the complex therapy of chronical blepharoconjunctivitis and «dry eye» syndrome with a pronounced demodicosis component in patients, previously received standard treatment with or without short-term positive effect. **Material and methods.** The present study included 60 patients (120 eyes) with chronical blepharoconjunctivitis, «dry eye» syndrome and demodicosis component. The patients, involved in the study had pronounced thickening of the eyelid margin, scabs and «clutches» in the eyelashes, meibomeitis, hyperemia, follicular reaction of the tarsal and bulbar conjunctiva. This study was devoted to finding a new approach for the demodecosis component therapy, using staged eyelid hygiene technology with the multicomponent product Blefarovit. The purpose of this study was to estimate efficacy and safety in isolated Blefarovit usage (1st stage of therapy) and Blefarovit in the combination

© Майчук Д.Ю., Лошкарева А.О., 2022

CC BY 4.0

with anti-inflammatory and artificial tears therapy (2nd stage of therapy). **Results.** The results of the study were increasing of the TBUT test and decreasing the of *Demodex Folliculorum* number. **Conclusion.** The usage of Blefarovit product made possible to show significant decreasing in the severity of the demodectic component without increasing the toxico-allergic background.

Key words: *blepharitis, conjunctivitis, «dry eye» syndrome, meibomian gland dysfunction, eyelid hygiene, demodex* ■

For quoting: Maychuk D.Yu., Loshkareva A.O. Effectiveness and safety of Blefarovit cosmetic product usage in patients with chronic blepharoconjunctivitis and «dry eye» syndrome, combined with an active demodicosis component. Fyodorov Journal of Ophthalmic Surgery. 2022;3: 41–49. https://doi.org/10.25276/0235-4160-2022-3-41-49
Corresponding author: Anastasiya O. Loshkareva, AnastasiaLoskareva@mail.ru

ВВЕДЕНИЕ

Блефарит представляет собой хроническое воспалительное заболевание краев век. Данная нозология подразделяется на передний и задний блефарит, однако в изолированной форме к настоящему времени встречается крайне редко. Намного чаще в своей клинической практике мы сталкиваемся с сочетанным поражением краев век и конъюнктивы глаза, дисфункцией мейбомиевых желез и аллергическим компонентом, возникающим на ее фоне либо изолированно, либо с сопутствующим синдромом «сухого глаза». Как правило, на амбулаторном приеме пациенты предъявляют жалобы на покраснение и утолщение век, зуд, образование корочек и отделяемого на ресницах, чувство дискомфорта, инородного тела [1–7].

При биомикроскопии обращают на себя внимание выраженное утолщение и отечность век, корочки и «муфты» на ресницах, явления мейбомеита с наличием в просвете мейбомиевых желез, расположенных по краю века, измененного густого секрета, не выполняющего функцию удерживания слезной пленки на глазной поверхности. Также отмечается выраженная фолликулярная реакция тарзальной и бульбарной конъюнктивы, в ряде случаев визуализируется снижение высоты слезного мениска. Если говорить о дополнительных методах исследования пациентов с хроническим воспалением глазной поверхности, то необходимо проводить микробиологическое исследование отделяемого конъюнктивы и количественный анализ на *Demodex Folliculorum*, также целесообразно проведение специфических тестов для определения степени выраженности синдрома «сухого глаза» – теста Ширмера 1 и теста на время разрыва слезной пленки (проба Норна) [4].

По данным литературы, сопутствующее демодекозное поражение при хроническом блефарите встречается более чем в 60% случаев [8]. Патогенный клещ принадлежит роду *Demodex*, семейству *Demodicidae*, подотряда *Trombidiformes*, отряда *Acariformes*. Впервые клеща выявил F. Berger в ушной сере слухового прохода человека в 1841 г. В том же году F.G.J. Henle обнаружил клеща на коже человека. А в 1842 г. G. Simon выявил наличие паразита в волосяных фолликулах и впервые описал морфологические свойства, назвав их *Acarus folliculorum* (от греч. – сальное животное).

К экзогенным факторам развития демодекоза относятся воздействие высоких температур, инсоляции, вызывающие усиленное салоотделение; загрязнение окружающей среды; использование декоративной косметики, зараженной *Demodex Folliculorum*; неблагоприятные бытовые и профессиональные условия.

К эндогенным факторам относятся изменения неспецифической резистентности организма больного в результате заболевания нервной, сосудистой и эндокринной (например, сахарный диабет) систем, желудочно-кишечного тракта и печени, нарушений в обменных процессах, сенсибилизации организма и снижения иммунитета, наличия очагов хронической фокальной инфекции.

Еще в 1968 г. Л.Х. Акбулатова при изучении клещей демодекс выделила у человека две формы, различающиеся по величине и морфологическим признакам строения: *Demodex folliculorum longus* и *Demodex folliculorum* brevis. *Demodex folliculorum* longus характеризуется длинным вытянутым червеобразным телом, покрытым хитиновой оболочкой на всем протяжении. Преимущественным местом их локализации являются волосяные фолликулы. Вторая форма (*Demodex folliculorum brevis*) характеризуется более коротким телом, паразитирует в сальных железах. Репродуктивный цикл развития клеща составляет 15–25 суток и включает: яйцо, личинку, нимфу 1 (протонимфа), нимфу 2 (дейтонимфа), имаго (половозрелый клещ) [9].

Наличие выраженного демодекозного компонента обусловливает усиление токсико-аллергического фона пациентов и является показанием к назначению специфической противопаразитарной терапии. Важным фактором является проведение количественного, а не качественного анализа на *Demodex Folliculorum*. Данное исследование позволяет определить целесообразность назначения противопаразитарной терапии, учитывая ее длительность, связанную с жизненным циклом *Demodex*.

Среди противопаразитарной терапии к настоящему времени хорошо зарекомендовали себя средства, содержащие в своем составе масло чайного дерева [10–15].

Еще в 2007 г. Y.Y. Gao и соавт. в своем исследовании показали существенное снижение количества демодекса на фоне 4 недель терапии с применением масла чайного дерева. Включенные в исследование пациенты отметили облегчение симптомов и снижение признаков воспале-

ния глазной поверхности. В этом же исследовании наблюдалось снижение жалоб на чувство «пленки», связанное с уменьшением признаков мейбомеита и усилением стабильности липидного компонента слезной пленки [16, 17].

В 2012 г. было проведено исследование, включавшее пациентов с выраженным демодекозным компонентом и жалобами на зуд. В анамнезе включенной в исследование группы была проведена антибактериальная, противовоспалительная и противоаллергическая терапия без эффекта. Пациентам предлагалась 8-недельная схема лечения: первые 4 недели проводился массаж век глазной мазью гидрохлорида хлортетрациклина, затем применение масла чайного дерева в течение еще 4 недель. Оценку степени выраженности жалоб на зуд и оценку снижения количества особей демодекса проводили каждые 2 недели. На фоне первых 4 недель терапии пациенты отмечали невыраженное снижение жалоб на зуд и несущественное снижение количества особей демодекса. На фоне последующих 4 недель с применением масла чайного дерева у 16 из 24 пациентов были полностью купированы жалобы на зуд, у остальных 8 пациентов наблюдалась разная степень облегчения симптомов. Также через 4 недели терапии маслом чайного дерева наблюдалось достоверное снижение количества особей демодекса [18].

В этом же году T.H. Koo и соавт. в группе из 106 пациентов на фоне применения масла чайного дерева отметили достоверное снижение количества особей демодекса и данных опросника OSDI [19].

В 2018 г. K. Frame и соавт. в исследовании *in vitro* показали низкую вероятность выживания особей демодекса при применении масла чайного дерева [20]. В 2019 г. A.G. Kabat в исследовании *in vitro* показал эффективность применения масла чайного дерева с гибелью взрослых особей демодекса в течение 40 мин [21].

В 2020 г. S.B. Ergun и соавт. провели сравнительный анализ эффективности и безопасности применения 2 субстанций на основе чайного дерева. 1-я группа исследования получала лечение с применением масла чайного дерева, 2-я группа исследования – применение средства с маслом чайного дерева, эфирными маслами и витаминами. На фоне проведенной терапии в обеих группах отмечались достоверное снижение жалоб по данным опросника OSDI и увеличение времени разрыва слезной пленки. Достоверное снижение провоспалительных цитокинов и количества особей демодекса было более выражено в группе пациентов, получавших средство на основе масла чайного дерева с эфирными маслами и витаминами [22].

Учитывая выраженный токсико-аллергический компонент у пациентов с демодекозным поражением, в ряде случаев усиливающийся на фоне применения специфической противопаразитарной терапии, а также данные литературы, указывающие на высокую эффективность применения масла чайного дерева в сочетании с эфирными маслами и витаминами, возникает целесообразность разработки новой схемы терапии пациентов, включающей данные компоненты.

Актуальность достижения терапевтического эффекта и максимального пролонгирования получаемых результатов при лечении хронического блефароконъюнктивита и синдрома «сухого глаза» в том числе и с демодекозным компонентом, определила необходимость поиска альтернативной методики лечения.

ЦЕЛЬ

Провести сравнительный анализ эффективности и безопасности средства Блефаровит в комплексной терапии хронического блефароконъюнктивита и синдрома «сухого глаза» с выраженным демодекозным компонентом среди пациентов, ранее получавших стандартное лечение с кратковременным положительным эффектом либо его отсутствием.

МАТЕРИАЛ И МЕТОДЫ

В исследование были включены 60 пациентов (120 глаз), 32 женщины и 28 мужчин, возраст от 36 до 79 лет (средний возраст 56,8±13,7 года) и диагнозом хронический блефароконъюнктивит, синдром «сухого глаза», наличием положительного анализа на *Demodex Folliculorum*. Включенные в исследование пациенты предъявляли жалобы на покраснение, зуд, жжение, дискомфорт, чувство инородного тела.

В настоящее исследование включались пациенты с выраженным утолщением краев век, корочками и «муфтами» на ресницах, явлениями мейбомеита, неровным, утолщенным краем века, измененным, густым секретом желез, расположенных по краю века, гиперемией, фолликулярной реакции тарзальной и бульбарной конъюнктивы, положительными результатами на *Demodex Folliculorum* в количестве не менее 16 взрослых особей суммарно на 2 глазах. По месту жительства всем пациентам были проведены курсы противовоспалительной, противопаразитарной и слезозаместительной терапии. На фоне проведенного лечения отмечались либо кратковременная положительная динамика с возвратом симптомов заболевания в пределах 1,5 месяца после окончания курса, либо усиление жалоб на фоне применения противопаразитарной терапии.

Пациентами, включенными в исследование, подписывалась форма информированного согласия, им разъяснялась используемая методика лечения. Исследование проводилось в соответствии с Федеральным законом Российской Федерации от 21 ноября 2011 г. № 323-ФЗ «Об основах охраны здоровья граждан в Российской Федерации».

Предложенная схема лечения включала проведение 3-этапной терапии. 1-й этап терапии пациентов вклю-

Таблица 1

Этапы терапии и дизайн исследования (n=60)

Table 1

Stages of therapy and study design (n=60)

Сроки терапии Terms of the therapy	Исследования и назначения Diagnostic study and therapy
1-й визит 1st visit	Исследования: 1) Микробиологическое исследование отделяемого конъюнктивы и количественный анализ на *Demodex Folliculorum* 2) Проведение теста Ширмера 1 и теста Норна Терапия: Монотерапия средством Блефаровит 2 раза в день до 45 дней Research: 1) Microbiological study of the conjunctival isolate and quantitative analysis for *Demodex Folliculorum* 2) Shirmer 1 and Norn test Therapy: Befarovit product monotherapy 2 times per day 45 days
2-й визит 7–10-й день терапии 2nd visit 7–10 day of the therapy	Исследования: Оценка результатов микробиологического исследования Терапия: 1) Назначение антибактериального препарата (Левофлоксацин) при наличии патогенной микрофлоры 2) 0,1% Дексаметазон 4 раза в день 7 дней, затем 3 раза в день 7 дней 3) Средство Блефаровит 2 раза в день до 45 дней 4) Офтолик-БК 4 раза в день до завершения исследования Diagnostic study: Microbiological researching evaluation Therapy: 1) Antibacterial drug (Levofloxacin) in patients with pathogenic microflora 2) 0,1% Dexametason 4 times per day 7 days, after 3 times per day for 7 days 3) Befarovit product therapy 2 times per day 45 days 4) Oftolik-BK 4 times per day till the end of the study
3-й визит 21–24-й день терапии 3rd visit 21–24 day of the therapy	Терапия: 1) Средство Блефаровит 2 раза в день до 45 дней 2) Офтолик-БК 4 раза в день до завершения исследования Therapy: 1) Befarovit product therapy 2 times per day till 45 days 2) Oftolik-BK 4 times per day till the end of the study
4-й визит 58–62-й день терапии 4th visit 58–62 day of the therapy	Исследования: Проведение количественного анализа на *Demodex Folliculorum*, тест Ширмера 1 и тест Норна в динамике Терапия: Офтолик-БК 4 раза в день до завершения исследования Research: Quantitative analysis for *Demodex Folliculorum*, Shirmer 1 and TBUT test in dynamic Therapy: Oftolik-BK 4 times per day till the end of the study

чал назначение монотерапии Блефаровитом (Sentiss, Индия) 2 раза в день в течение 7–10 дней. Кроме того, всем 60 пациентам на 1-м этапе проводилось микробиологическое исследование отделяемого конъюнктивы на бактериальную микрофлору и количественный анализ на *Demodex Folliculorum*.

На 2-м этапе (через 7–10 дней от начала предложенной терапии) проводили биомикроскопию с оценкой результатов монотерапии средством Блефаровит, а также оценку состояния микрофлоры пациентов. При необходимости назначали антибактериальную терапию, учитывая чувствительность к препаратам по результатам микробиологического исследования. Также всем 60 пациентам назначали инстилляции 0,1% Дексаметазона по убывающей схеме: 4 раза в день 7 дней, затем 3 раза в день 7 дней. Терапия Блефаровитом (Sentiss, Индия) была продолжена 2 раза в день. В качестве слезозаместительной терапии использовали инстилляции препарата Офтолик-БК (Sentiss, Индия) 4 раза в день на протяжении всего курса лечения.

На 3-м этапе (по окончании курса глюкокортикостероидной терапии) осуществлялись контрольный осмотр, оценка степени выраженности жалоб пациентов и состояния глазной поверхности. На 3-м этапе терапии пациенты получали Блефаровит 2 раза в день до 45 дней и постоянную слезозаместительную терапию (Офтолик-БК 4 раза в день).

Контрольный осмотр в отдаленные сроки с оценкой результатов проведенного лечения осуществлялся на сроке 58–62 дня. Проводили субъективную оценку жалоб пациентов, а также биомикроскопию, количественный анализ на *Demodex Folliculorum*, тест Ширмера 1 и тест Норна в динамике. Этапы дизайна исследования представлены в *таблице 1*.

По окончании курса предложенного лечения пациенты были переведены на постоянные инстилляции бесконсервантной слезозаместительной терапии – Офтолик-БК (Sentiss, Индия) 4 раза в день.

В качестве системы субъективной оценки пациентом жалоб и качества жизни, динамики до и на фоне предло-

женного метода лечения использовались данные анкетирования. Симптомами для оценки эффективности являлись: покраснение, зуд, жжение, чувство инородного тела. Предлагалось оценить степень выраженности того или иного симптома в баллах. Максимальные 4 балла применялись при жалобах пациента в течении всего времени, 3 балла – большую часть времени, 2 балла – примерно половину времени, 1 балл – иногда, 0 баллов – никогда. На основании жалоб пациент заполнял опросник на всех визитах исследования. Об эффективности предложенной методики также судили по результатам биомикроскопии в динамике, оценивали состояние края века, степень выраженности корочек и «муфт» на ресницах, фолликулярной реакции тарзальной и бульбарной конъюнктивы, проводили тест Ширмера 1 (использовали полоски TearStrips, BIO GLO, Индия), определяли время разрыва слезной пленки (тест Норна) (использовали полоски FluoStrips, BIO GLO, Индия). Контрольной группой являлось состояние пациентов до предложенной методики.

При анализе данных рассчитывали средние величины параметров (M) и их среднеквадратичное отклонение (σ) с достоверным интервалом 95%. Данные представлены в исследовании в виде M±σ. Для проверки достоверности различий между средними значениями использовали коэффициент Стьюдента (p). Достоверной считалась разница $p<0,05$.

РЕЗУЛЬТАТЫ

Оценка результатов анкетирования, состояния пациентов по данным биомикроскопии производилась в момент первичного визита, через 7–10 дней терапии, сразу после окончания курса глюкокортикостероидов и через 58–62 дня терапии (4 визита). Оценка данных количественного анализа на *Demodex Folliculorum* осуществлялась до и через 2 месяца после предложенной терапии. Оценка теста Ширмера 1 и теста Норна производилась до начала лечения и на сроке 58–62 дня от начала терапии.

Результаты анкетирования

Предложенная система оценки включала степень выраженности каждого из признаков от 0 до 4 баллов. Максимальное суммарное количество баллов было равно 16.

На фоне применения предложенной методики уже через 7–10 дней от начала лечения пациенты отмечали при анкетировании уменьшение зуда и жжения. Достоверное снижение средних значений показателей анкетирования было выявлено на 3-м визите (по окончании глюкокортикостероидной терапии). Данные анкетирования показали существенное снижение жалоб на покраснение, зуд, чувство инородного тела. Эти показатели оставались стабильными в дальнейшем при оценке на сроке 58–62 дня от начала терапии. Динамика средних значений показателей анкетирования представлена в *таблице 2*.

Оценка по результатам биомикроскопии

На фоне монотерапии средством Блефаровит уже через 7–10 дней отмечалось наличие положительной динамики, визуализировалось очищение краев век от корочек и «муфт». При этом степень выраженности фолликулярной реакции тарзальной и бульбарной конъюнктивы на протяжении первых 7–10 дней терапии оставалась на прежнем уровне.

На фоне добавления местных глюкокортикостероидов в сочетании с продолжением применения средства Блефаровит и бесконсервантной слезозаместительной терапии отмечалось значительное улучшение клинической картины. Выраженное снижение степени гиперемии, фолликулярной реакции тарзальной и бульбарной конъюнктивы наблюдалось у 47 пациентов, включенных в исследование (78,3% случаев). У 13 пациентов (21,7% случаев) наблюдалось сохранение явлений гиперемии, фолликулярной реакции, но они были менее выражены, чем до начала комплексной терапии.

На контрольном осмотре на сроке 58–62 дня от начала лечения визуализировались положительная динамика, существенное улучшение состояния края века, очищение ресниц от корочек и «муфт» у 55 пациентов (91,7% случаев). Также обращало на себя внимание улучшение структуры секрета мейбомиевых желез.

Внутриглазное давление оставалось в пределах нормы на протяжении всего срока наблюдения.

Результаты микробиологического исследования отделяемого конъюнктивы и количественного анализа на *Demodex Folliculorum*

При проведении микробиологического исследования отделяемого конъюнктивы патогенная микрофлора была выявлена у 24 пациентов (40% случаев). У 10 пациентов была выявлена резистентность патогенной микрофлоры к гентамицину, ципрофлоксацину и офлоксацину. Всем пациентам с выявленной патогенной микрофлорой к уже проводимой терапии были добавлены инстилляции антибактериального препарата из группы фторхинолонов 3-го поколения – 0,5% раствор Левофлоксацина (Сигницеф, Sentiss, Индия) 4 раза в день в течение 7 дней. При проведении контрольного микробиологического исследования по окончании курса антибактериальной терапии случаев выявления патогенной микрофлоры не было.

По результатам проведения количественного анализа на *Demodex Folliculorum* в настоящее исследование включались пациенты с наличием не менее 16 взрослых особей на 2 глазах суммарно. На фоне проведения анализа в динамике по окончании курса лечения отмечалось достоверное снижение средних значений *Demodex Folliculorum*. Динамика снижения количества особей представлена в *таблице 3*.

Таблица 2

Оценка данных анкетирования пациентов в динамике (n=60), (M±σ)

Table 2

Evaluation of patients questionnaire in dynamic (n=60), (M±σ)

Сроки терапии Terms of the therapy	Группа исследования (n=60) Средние значения по данным анкетирования Study group (n=60) Questionnaire average index
1-й визит 1st visit	13,7±1,8
2-й визит 7–10-й день терапии 2nd visit 7–10 day of the therapy	12,8±1,5
3-й визит 21–24-й день терапии 3rd visit 21–24 day of the therapy	7,2±1,3*
4-й визит 58–62-й день терапии 4th visit 58–62 day of the therapy	5,1±1,4*

Примечание: * – различие средних достоверно по сравнению с исходными данными в группе (p<0,05).
Note: * – the difference between the means is significant compared with the initial data in the group (p<0,05).

Таблица 3

Оценка данных количественного анализа на *Demodex Folliculorum* в группе исследования до и на фоне проведенной терапии (n=60), (M±σ)

Table 3

Evaluation of *Demodex Folliculorum* quantitative analysis in the study group before and after therapy (n=60), (M±σ)

Сроки терапии Terms of the therapy	Группа исследования (n=60) Суммарное количество *Demodex Folliculorum* в обоих глазах Study group (n=60) The total amount of *Demodex Folliculorum* in both eyes		
	Взрослые особи Adults	Яйца Eggs	Личинки Numph
1-й визит 1st visit	21,3±1,9	10,9±1,8	9,3±1,6
4-й визит 58–62-й день терапии 4th visit 58–62 day of the therapy	9,7±1,3*	5,6±1,3*	4,6±1,2*

Примечание: * – различие средних достоверно по сравнению с исходными данными в группе (p<0,05).
Note: * – the difference between the means is significant compared with the initial data in the group (p<0,05).

Оценка времени разрыва слезной пленки и теста Ширмера 1

На момент включения пациентов в исследование среднее значение показателя теста Ширмера 1 в группе составляло 7,6±1,2 мм, показателя времени разрыва слезной пленки (тест Норна) – 2,6±1,3 с. Через 58–62 дня терапии среднее значение показателя теста Ширмера 1 оставалось на прежнем уровне. В то же время отмечался прирост среднего значения показателя теста Норна до 3,7±1,4 с.

Клиническая эффективность применения Блефаровит показана на следующих клинических примерах: при пе-

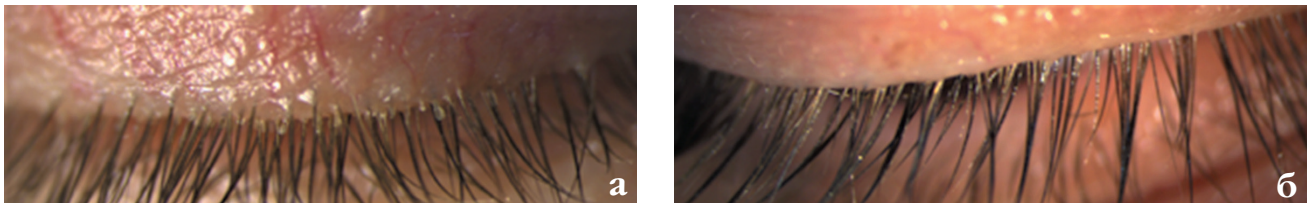

Рис. 1. Пациент М., 30 лет. Биомикроскопия верхнего века OD, передний блефарит: а) состояние до терапии. Множественные «муфты» на ресницах; б) состояние после терапии. Положительная динамика. Визуализируется выраженное очищение края века

Fig. 1. Patient M., 30 years old. Biomicroscopy of the upper eyelid OD, anterior blepharitis: a) condition before the proposed therapy. Multiple «clutches» on the eyelashes; б) condition after the proposed therapy. Positive dynamic. A pronounced cleansing of the eyelid

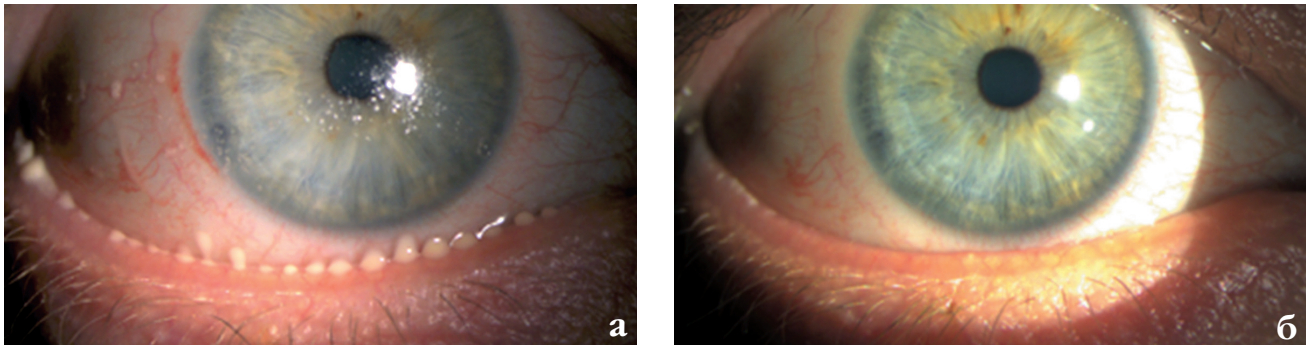

Рис. 2. Пациент Р., 50 лет. Биомикроскопия нижнего века OD, задний блефарит. Мейбомеит: а) состояние до терапии. Выраженное количество измененного секрета мейбомиевых желез; б) состояние после терапии. Положительная динамика. Мейбомиевые железы – изменение размеров, уменьшение секрета

Fig. 2. Patient P., 50 years old. Biomicroscopy of the lower eyelid OD, posterior blepharitis. Meibomeitis: a) condition before the proposed therapy. High amount of pathological meibomian glands secretion; б) condition after the proposed therapy. Positive dynamic. Meibomian glands – changing of the size, decreasing of the secretion

реднем блефарите *(рис. 1)* и при заднем блефарите, мейбомеите *(рис. 2, 3)*.

ОБСУЖДЕНИЕ

Полученные результаты настоящего исследования показали целесообразность комплексного подхода к терапии глазной поверхности.

Одной из задач исследования было оценить эффективность монотерапии средством Блефаровит с пролонгированным сохранением эффекта. Полученные данные свидетельствуют, что, несмотря на высокую эффективность многокомпонентного комплексного ухода за веками, сохраняется необходимость диагностики и контроля патогенной микрофлоры глазной поверхности. Следует учитывать, что у пациентов с хроническими блефаритами отмечается достаточно высокий процент наличия резистентной к антибиотикам (гентамицин, ципрофлоксацин, офлоксацин) микрофлоры. Кроме того, наличие хронического воспаления не позволяет должным образом уменьшить жалобы пациентов. В связи с этим на 2-м этапе исследования у более чем половины пациентов была необходимость добавить в терапию Левофлоксацин в виде глазных капель. И у всех пациентов были добавлены местные инстилляции дексаметазона.

Учитывая полученные результаты, в случаях первичного начала лечения блефарита можно рассмотреть эмпирическое назначение комбинированного препарата – антибиотик + кортикостероид. Кстати, наиболее предпочтительным из препаратов данной группы, представленных на сегодняшний день, можно считать препарат Флоас-Т, в состав которого входят – антибиотик Тобрамицин и кортикостероид Фторметолон. Выбор Фторметолона обусловлен значительно меньшим эффектом повышения ВГД в сравнении с Дексаметазоном, что позволяет проводить его назначение с меньшим риском побочных эффектов.

Наличие большого количества особей *Demodex Folliculorum* вызывает токсико-аллергическую реакцию. В рутинной офтальмологической практике с использованием альтернативных противопаразитарных средств довольно часто приходится сталкиваться с еще большим усилением токсического эффекта. Как следствие, пациенты на динамическом осмотре предъявляют жалобы на усиление покраснения, зуда и жжения глаз. Кроме того, помимо наличия у пациентов выраженного демодекозного компонента, клиническая картина часто сопровождается явлениями дисфункции мейбомиевых же-

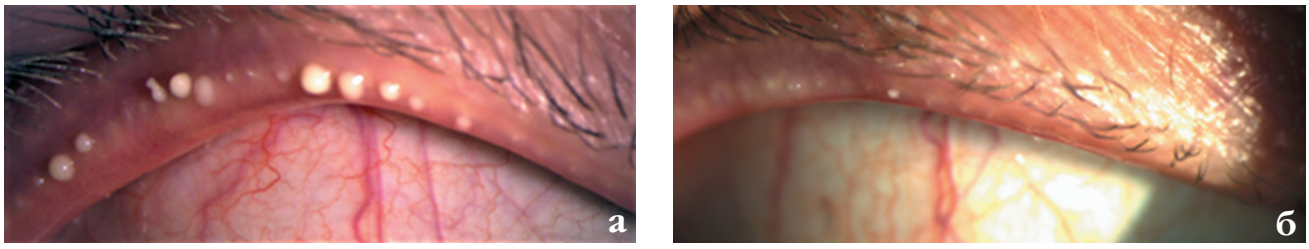

Рис. 3. Пациент Р., 50 лет. Биомикроскопия верхнего века OD, задний блефарит. Мейбомеит: а) состояние до терапии. Выраженное количество измененного секрета мейбомиевых желез; б) состояние после терапии. Положительная динамика. Мейбомиевые железы – изменение размеров, уменьшение секрета

Fig. 3. Patient P., 50 years old. Biomicroscopy of the upper eyelid OD, posterior blepharitis. Meibomeitis: a) condition before the proposed therapy. High amount of pathological meibomian glands secretion; б) condition after the proposed therapy. Positive dynamic. Meibomian glands – changing of the size, decreasing of the secretion

лез: утолщенным и неровным краем века, измененной структурой секрета мейбомиевых желез. Следовательно, комплексный подход и терапия должны включать как снижение демодекозного компонента, так и работу над структурой края века, уменьшением явлений дисфункции мейбомиевых желез и, как следствие, увеличением времени разрыва слезной пленки.

Стандартный алгоритм лечения компонента дисфункции мейбомиевых желез включает использование тепловых компрессов с целью размягчения и улучшения эвакуации измененного липидного компонента слезной пленки [7]. Следует отметить, что при данном способе не производится воздействие на «компонент переднего блефарита», целью которого является снижение явлений корочек и «муфт» на ресницах. Комплексное применение многокомпонентного геля Блефаровит позволяет как размягчать измененный липидный компонент слезной пленки, так и очищать край века от корочек и «муфт» без дополнительных манипуляций.

Блефаровит как гель для ухода за веками за счет применения, в его составе масла чайного дерева, облепихи, зверобоя, экстракта ромашки, витамина Е является высокоэффективным для очистки краев век, уменьшения или исчезновения корочек и «муфт» на ресницах, уменьшения явлений дисфункции мейбомиевых желез (без усиления токсического эффекта). Гиалуроновая кислота и D-пантенол, входящие в состав средства Блефаровит, являются эффективной и физиологичной смазкой глазной поверхности, направленной на быструю регенерацию клеток эпителия. Эффективность данных компонентов доказана в двойном слепом плацебо-контролируемом исследовании 2020 г., проведенном S.B. Ergun, G.S. Saribas, S. Yarayici и соавт. [22].

Учитывая наличие у пациентов, включенных в исследование сопутствующего синдрома «сухого глаза», рекомендуется сочетанное назначение слезозаместителей единовременно с препаратами для ухода за веками.

Для достижения максимального терапевтического эффекта рекомендовано использование Блефаровита в сочетании с антибактериальной, противовоспалительной и слезозаместительной терапией.

Полученные нами данные динамического обследования показали существенное улучшение состояния края века, очищение от корочек и «муфт» в сочетании со снижением жалоб пациентов более чем в 90% случаев, что подтвердило эффективность проведенного лечения. Особенно подчеркивает эффективность предложенной терапии тот факт, что все пациенты уже ранее получали терапию другими средствами по уходу за веками. Данные исследования показывают, что относительно короткое применение Блефаровита (45 дней) не приводит к полному избавлению от демодекса. У некоторых пациентов снижение количества особей клеща вообще не произошло или наблюдалось в незначительном количестве. Однако у всех пациентов наблюдалась существенная положительная динамика очищения века, что приводило к снижению жалоб пациентов и повышало удовлетворенность терапией. Исходя из этого, будет ошибочным ориентировать пациентов на быстрое избавление от клеща при краткосрочном применении препарата, но можно с уверенностью говорить об уменьшении клинической симптоматики. Для решения задачи существенного снижения популяции *Демодекса*, пациентов следует ориентировать на постоянное использование Блефаровита длительно, на сроки от 6–12 месяцев. Длительность наступления эффекта обусловлена не разрушающим действием препарата на конкретных особей клеща (как это обычно ожидается), а изменением среды обитания клеща на веке – очищением корней ресниц, изменением pH на поверхности века.

Учитывая полученные опыт и данные, можно рекомендовать предложенный метод для лечения пациентов с хроническим блефароконъюнктивитом и синдромом «сухого глаза», сочетанным с активным демодекозным компонентом. Схема начала терапии любого блефарита, вне зависимости от наличия демодекса, может выглядеть следующим образом:

- микробиологический анализ с конъюнктивы;
- количественный анализ на демодекс;
- Флоас-Т – 4 раза в день – 7 дней;
- Блефаровит – с легким массажем наносить на об-

ласть ресниц и край века 2 раза в день – 2 месяца (можно более длительно);

• капли искусственной слезы – 3–4 раза в день минимум – постоянно (возможно использование Офтолик и Офтолик БК).

ЗАКЛЮЧЕНИЕ

Применение геля Блефаровит является эффективным методом как при первичной терапии блефароконъюнктивита, так и при условии уже проведенной ранее терапии другими средствами. Эффективно применение Блефаровита как при переднем, так и при заднем блефарите, что облегчает работу врача-офтальмолога в выборе терапии.

Предложенная методика терапии при длительном применении позволяет добиться некоторого снижения количества особей *Demodex Folliculorum* с одновременным уменьшением явлений мейбомеита, без усиления токсико-аллергического компонента.

С целью достижения максимального терапевтического эффекта можно рекомендовать использование Блефаровита в сочетании с антибактериальной, противовоспалительной и слезозаместительной терапией.

ЛИТЕРАТУРА/REFERENCES

1. Васильева О.А., Майчук Д.Ю., Пронкин И.А. Язва роговицы, ассоциированная с блефаритом, на фоне латентной герпесвирусной инфекции и дисбактериоза кишечника в детском возрасте (клинический случай). Офтальмохирургия. 2013;(2): 85–88. [Vasilyeva OV, Maychuk DY, Pronkin IA. Corneal ulcer associated with blepharitis, latent Herpes Simplex virus infection and dysbacteriosis of intestine in children (a case report). Fyodorov Journal of Ophthalmic Surgery. 2013;(2): 85–88. (In Russ.)]

2. Майчук Ю.Ф., Миронкова Е.А. Классификация дисфункции мейбомиевых желез, сочетающейся с синдромом «сухого глаза», патогенетические подходы в комплексной терапии. Российский медицинский журнал. 2007;8(4): 169–172. [Maychuk YuF, Mironkova EV. Classification of the meibomian gland dysfunction, combined with dry eye syndrome, pathogenetic approaches in complex therapy. Russian Medical Journal. 2007;8(4): 169–172 (In Russ.)]

3. Майчук Д.Ю., Лошкарева А.О., Тарханова А.А. Оценка эффективности применения антиоксиданта в комплексной терапии для снижения степени выраженности синдрома сухого глаза у пациентов с сопутствующим токсико-аллергическим компонентом и тяжелой формой роговично-конъюнктивального ксероза. Офтальмология. 2021;18(4): 938–945. [Maychuk DYu, Loshkareva AO, Tarkhanova AA. Evaluation of the antioxidant effectiveness in reduction of the dry eye syndrome among patients with relevant toxicoallergic component and a severe case of corneal-conjunctival xerosis. Ophthalmology in Russia. 2021;18(4): 938–945. (In Russ.)]. doi: 10.18008/1816-5095-2021-4-938-945

4. Майчук Д.Ю., Лошкарева А.О., Цветкова Т.В. Алгоритм комплексной терапии синдрома сухого глаза с дисфункцией мейбомиевых желез интенсивным импульсным светом (IPL) в сочетании с гигиеной век и слезозамещением. Офтальмология. 2020;17(3s): 640–647. [Maychuk DYu, Loshkareva AO, Tsvetkova TV. The complex treatment algorithm for dry eye syndrome with meibomian gland dysfunction. Combination of intense pulsed light (IPL) with eyelid hygiene and artificial tears. Ophthalmology in Russia. 2020;17(3s): 640–647. (In Russ.). doi: 10.18008/1816-5095-2020-3S-640-647

5. Полунин Г.С., Полунина Е.Г. От «сухого глаза» к «болезни слезной пленки». Офтальмология. 2012;9(2): 4–7. [Polunin GS, Polunina EG. From dry eye to team film disease. Ophthalmology in Russia. 2012;9(2): 4–7. (In Russ.)]. doi: 10.18008/1816-5095-2012-2-4-7

6. Дроздова Е.А., Михайлова Е.В. Индивидуальный подход к лечению осложненных форм блефаритов: от теории к практике. Офтальмология. 2020;17(4): 830–837. [Drozdova EA, Mikhailova EV. Individual approach to the treatment of complicated forms of blepharitis: from theory to practice. Ophthalmology in Russia. 2020;17(4): 830–837. (In Russ.). doi: 10.18008/1816-5095-2020-4-830-837

7. Трубилин В.Н., Полунина Е.Г., Маркова Е.Ю., Куренков В.В., Капкова С.Г. Терапевтическая гигиена век в алгоритмах профилактики и лечения заболеваний глазной поверхности. Ч. 1. Офтальмология. 2016;13(2): 122–127. [Trubilin VN, Polunina EG, Markova EYu, Kurenkov VV, Kapkova SG. Therapeutic hygiene of the eyelids in algorithms for the prevention and treatment of diseases of the eye surface. p. 1. Ophthalmology in Russia. 2016;13(2): 122–127 (In Russ.)]. doi: 10.18008/181650952016212212

8. Humiczewska M. *Demodex folliculorum* oraz Demodex brevis (Acarida) jako czynniki przewlekłego zapalenia brzegów powiek [*Demodex folliculorum* and Demodex brevis (Acarida) as the factors of chronic marginal blepharitis]. Wiad Parazytol. 1991;37(1) :127–130. (In Polish)]

9. Кубанов А.А., Галлямова Ю.А., Гревцева А.С. Демодекоз: учебное пособие. Под ред.: Кубанов А.А., Галлямова Ю.А., Гревцева А.С. ГБОУ ДПО «Российская медицинская академия последипломного образования». М.: ГБОУ ДПО РМАПО, 2014. [Kubanov AA, Gallyamova YuA, Grevtseva AS. Demodecosis: textbook. Eds: Kubanov AA, Gallyamova YuA, Grevtseva AS. GBOU DPO «Russian Medical Academy of Postgraduate Education». Moscow: GBOU DPO RMAPO; 2014.

10. Murphy O, O'Dwyer V, Lloyd-McKernan A. The efficacy of tea tree face wash, 1, 2-Octanediol and microblepharoexfoliation in treating *Demodex folliculorum* blepharitis. Cont Lens Anterior Eye. 2018;41(1): 77–82. doi: 10.1016/j.clae.2017.10.012

11. Carson CF, Riley TV. Safety, efficacy and provenance of tea tree (Melaleuca alternifolia) oil. Contact Dermatitis. 2001;45(2): 65–67. doi: 10.1034/j.1600-0536.2001.045002065.x. PMID: 11553113

12. English FP, Nutting W.B. Demodicosis of ophthalmic concern. Am J Ophthalmol. 1981;91(3): 362–372. doi: 10.1016/0002-9394(81)90291-9

13. Crawford GH, Sciacca JR, James WD. Tea tree oil: cutaneous effects of the extracted oil of Melaleuca alternifolia. Dermatitis. 2004;15(2): 59–66. doi: 10.2310/6620.2004.04003

14. Arrúa M, Samudio M, Fariña N, Cibils D, Laspina F, Sanabria R, Carpinelli L, Mino de Kaspar H. Comparative study of the efficacy of different treatment options in patients with chronic blepharitis. Arch Soc Esp Oftalmol. 2015;90(3): 112–118. doi: 10.1016/j.oftal.2013.09.003

15. Maher TN. The use of tea tree oil in treating blepharitis and meibomian gland dysfunction. Oman J Ophthalmol. 2018;11(1): 11–15. doi: 10.4103/ojo.OJO_205_2016

16. Gao YY, Di Pascuale MA, Elizondo A, Tseng SC. Clinical treatment of ocular demodecosis by lid scrub with tea tree oil. Cornea. 2007;26(2): 136–143. doi: 10.1097/01.ico.0000244870.62384.79

17. Gao YY, Di Pascuale MA, Li W, Liu DT, Baradaran-Rafii A, Elizondo A, Kawakita T, Raju VK, Tseng SC. High prevalence of *Demodex* in eyelashes with cylindrical dandruff. Invest Ophthalmol Vis Sci. 2005;46(9): 3089–3094. doi: 10.1167/iovs.05-0275

18. Gao YY, Xu DL, Huang J, Wang R, Tseng SC. Treatment of ocular itching associated with ocular demodicosis by 5% tea tree oil ointment. Cornea. 2012;31(1): 14–17. doi: 10.1097/ICO.0b013e31820ce56c

19. Koo H, Kim TH, Kim KW, Wee SW, Chun YS, Kim JC. Ocular surface discomfort and *Demodex*: effect of tea tree oil eyelid scrub in *Demodex* blepharitis. J Korean Med Sci. 2012;27(12): 1574–1579. doi: 10.3346/jkms.2012.27.12.1574

20. Frame K, Cheung IMY, Wang MTM, Turnbull PR, Watters GA, Craig JP. Comparing the *in vitro* effects of MGO™ Manuka honey and tea tree oil on ocular *Demodex* viability. Cont Lens Anterior Eye. 2018;41(6): 527–530. doi: 10.1016/j.clae.2018.06.006

21. Kabat AG. *In vitro* demodicidal activity of commercial lid hygiene products. Clin Ophthalmol. 2019;13: 1493–1497. doi: 10.2147/OPTH.S209067

22. Ergun SB, Saribas GS, Yarayici S, Elmazoglu Z, Cardak A, Ozogul C, Ilhan MN, Karasu C, Evren Kemer O. Comparison of efficacy and safety of two tea tree oil-based formulations in patients with chronic blepharitis: a double-blinded randomized clinical trial. Ocul Immunol Inflamm. 2020;28(6): 888–897. doi: 10.1080/09273948.2019.1644349

Информация об авторах
Дмитрий Юрьевич Майчук, д.м.н., maychuk@mail.ru, https://orcid.org/0000-0003-1674-4656
Анастасия Олеговна Лошкарева, к.м.н., AnastasiaLoskareva@mail.ru, https://orcid.org/0000-0001-8829-7133

Information about the authors
Dmitry Yu. Maychuk, Doctor of Sciences in Medicine, maychuk@mail.ru, https://orcid.org/0000-0003-1674-4656
Anastasiya O. Loshkareva, PhD in Medicine, AnastasiaLoskareva@mail.ru, https://orcid.org/0000-0001-8829-7133

Вклад авторов в работу:
Д.Ю. Майчук: существенный вклад в концепцию и дизайн работы, сбор, анализ и обработка материала, статистическая обработка данных, написание текста, редактирование, окончательное утверждение версии, подлежащей публикации.
А.О. Лошкарева: существенный вклад в концепцию и дизайн работы, сбор, анализ и обработка материала, статистическая обработка данных, написание текста.

Authors' contribution:
D.Yu. Maychuk: significant contribution to the concept and design of the work, collection, analysis and processing of material, statistical data processing, writing the text, editing, final approval of the version to be published.
A.O. Loshkareva: significant contribution to the concept and design of the work, collection, analysis and processing of material, statistical data processing, writing the text.

Финансирование: Авторы не получали конкретный грант на это исследование от какого-либо финансирующего агентства в государственном, коммерческом и некоммерческом секторах.
Согласие пациента на публикацию: Получено.
Конфликт интересов: Отсутствует.

Funding: The authors have not declared a specific grant for this research from any funding agency in the public, commercial or not-for-profit sectors.
Patient consent for publication: Accepted.
Conflict of interest: There is no conflict of interest.

Поступила: 16.08.2022
Переработана: 22.08.2022
Принята к печати: 25.08.2022

Originally received: 16.08.2022
Final revision: 22.08.2022
Accepted: 25.08.2022

БЛЕФАРОВИТ

ИННОВАЦИОННЫЙ ГЕЛЬ ДЛЯ ВЕК

УНИКАЛЬНЫЙ СОСТАВ С НАТУРАЛЬНЫМИ МАСЛАМИ, ГИАЛУРОНОВОЙ КИСЛОТОЙ И ВИТАМИНАМИ

Масло чайного дерева

Масло облепихи

Кокосовое масло

Экстракт ромашки

Масло зверобоя

Витамин Е

Гиалуроновая кислота

D-пантенол

Гель для снятия отечности, покраснения и интенсивного увлажнения кожи век

Насыщенный состав из масел, экстрактов и витаминов

Увлажняющее и антисептическое действие

*Листок-вкладыш на гель Блефаровит

115432, МОСКВА, ПРОЕКТИРУЕМЫЙ 4062-Й ПРОЕЗД, Д. 6, СТР. 16, ЭТАЖ 4, КОМ. 12
WWW.SENTISS.RU ТЕЛ.: +7 (495) 229-7663 E-MAIL: SENTISS@SENTISS.RU

SENTISS
Ясный взгляд в будущее

БАД НЕ ЯВЛЯЕТСЯ ЛЕКАРСТВЕННЫМ СРЕДСТВОМ

Офтальмохирургия. 2022;3: 51–56.
Fyodorov Journal of Ophthalmic Surgery. 2022; 51–56.

Научная статья
УДК 617.7
doi: 10.25276/0235-4160-2022-3-51-56

Аномальное положение головы: новая парадигма

Г.В. Гладышева, И.Л. Плисов, Н.Г. Анциферова, В.Б. Пущина, Д.Р. Мамулат, К.А. Белоусова, М.А. Шарохин

НМИЦ «МНТК «Микрохирургия глаза» им. акад. С.Н. Федорова» Минздрава России, Новосибирский филиал, Новосибирск

РЕФЕРАТ

Цель. Определить наиболее частые глазные причины и типы аномального положения головы и детализировать их функциональные особенности. **Материал и методы.** В исследование были включены 105 пациентов с аномальным положением головы (АПГ). В зависимости от глазодвигательной патологии пациенты разделены на 6 групп: 1-я группа – 10 пациентов с синдромом Брауна, 2-я группа – 20 пациентов с синдромом Дуэйна 1-го и 2-го типа, 3-я группа – 30 пациентов с нистагмом, 4-я группа – 30 пациентов с параличом или парезом *n. abducens*, 5-я группа – 15 пациентов с параличом или парезом *n. trochlearis*, 6-я группа (контроля) – 20 пациентов с одной из вышеперечисленных патологий, но без АПГ. **Результаты.** Из 105 пациентов с АПГ 83,8% имели как слияние, так и стереопсис. Не было установлено статистической разницы в скорости слияния или стереопсиса среди различные типов АПГ (p=0,580). В контрольной группе выявлялись достоверно низкие показатели стереопсиса и потери слияния (5,3%) (p=0,001). Общая частота амблиопии у всех групп больных с АПГ (с синдромом Брауна, Дуэйна с нистагмом в 3,7 раза, с параличом или парезом *n. abducens* и *n. trochlearis*) статистически значимо меньше (p<0,001), чем в контрольной группе. **Заключение.** Наиболее частые глазные причины формирования аномального положения головы – это нистагм и паралич или парез отводящего нерва, блокового нерва, а также синдром Дуэйна. Поворот головы чаще всего ассоциируется с врожденным нистагмом, синдромом Дуэйна и параличом *n. abducens*. Наклон головы или различные комбинации наклона головы с приподнятым подбородком наиболее характерны для паралича или пареза *n. trochlearis* и синдрома Брауна. Формирование АПГ является «защитным» механизмом в отношении развития амблиопии и потери бинокулярного зрения.

Ключевые слова: *аномальное положение головы, бинокулярное зрение, стереопсис, амблиопия* ■

Для цитирования: Гладышева Г.В., Плисов И.Л., Анциферова Н.Г., Пущина В.Б., Мамулат Д.Р., Белоусова К.А., Шарохин М.А. Аномальное положение головы: новая парадигма. Офтальмохирургия. 2022;3: 51–56. https://doi.org/10.25276/0235-4160-2022-3-51-56
Автор, ответственный за переписку: Галина Владимировна Гладышева, g.v.gladysheva

ABSTRACT

Original article

Abnormal head posture a new paradigm

G.V. Gladysheva, I.L. Plisov, N.G. Antsiferova, V.B. Pushchina, D.R. Mamulat, K.A. Belousova, M.A. Sharokhin

Fyodorov Eye Microsurgery Federal State Institution, Novosibirsk branch, Russian Federation

Purpose. To determine the most common ocular causes and types of anomalous head position and give details of their functional features. **Material and methods.** The research included 105 patients with an anomalous head position. Depending on the oculomotor pathology, patients were divided into 6 groups. 1st group – 10 patients with Brown syndrome, 2nd group – 20 patients with Duane syndrome of types 1 and 2, 3rd group – 30 patients with nystagmus, 4th group – 30 patients with *n. abducens* paralysis, 5th group – 15 patients with *n. trochlearis* paralysis, and control 6th group – 20 patients with one of the above pathology, but without anomalous head posture (AHP). **Results.** Out of 105 patients with AHP, 83.8% had both fusion and stereopsis. There was no statistical difference in the rate of fusion or stereopsis among the different AHP types (p=0.580). The control group showed accurately low scores of stereopsis and fusion loss (5.3%) (p=0.001). The overall incidence of amblyopia in all groups of patients with AHP (with Brown, Duyane syndrome, with nystagmus by 3.7 times, with paralysis and paresis of *n.*

© Гладышева Г.В., Плисов И.Л., Анциферова Н.Г., Пущина В.Б., Мамулат Д.Р., Белоусова К.А., Шарохин М.А., 2022

CC BY 4.0

abducens and *n. trochlearis*) is statistically significantly lower (p<0.001) than in the control group. **Conclusion.** The most common ocular causes of anomalous head position are nystagmus and paralysis of the abducens nerve, as well as Duane syndrome and paralysis of the trochlear nerve. Head rotation is most commonly associated with congenital nystagmus, Duane syndrome, and *n. abducens* paralysis and paresis. Head tilt or various combinations of head tilt with a raised chin is most characteristic of *n. trochlearis* paralysis and paresis and Brown syndrome. AHP formation is a «protective» mechanism in terms of developing amblyopia and loss of binocular single vision.

Key words: *abnormal head position, binocular vision, stereopsis, amblyopia* ■

For quoting: Gladysheva G.V., Plisov I.L., Antsiferova N.G., Pushchina V.B., Mamulat D.R., Belousova K.A., Sharokhin M.A. Abnormal head posture a new paradigm. Fyodorov Journal of Ophthalmic Surgery. 2022;3: 51–56. https://doi.org/10.25276/0235-4160-2022-3-51-56
Corresponding author: Galina V. Gladysheva, g.v.gladysheva

АКТУАЛЬНОСТЬ

Аномальное положение головы (АПГ), или кривошея, является довольно распространенным заболеванием у детей, частота которого в популяции достигает 1,3% [1]. АПГ означает, что голова образует угол с телом по горизонтальной, вертикальной или передне-задней оси. АПГ может возникнуть из-за глазных, мышечных, неврологических или вестибулярных причин. Многочисленные глазные заболевания могут вызывать АПГ, или «глазную кривошею». Из них наиболее частыми являются: паралич или парез *n. abducens*, *n. trochlearis*, нистагм, гетеротропии в сочетании с алфавитными синдромами (A или V), синдром Брауна, синдром Дуэйна, аномалии рефракции и диссоциированные вертикальные девиации (DVD), врожденный фиброз экстраокулярных мышц. АПГ может принимать форму наклона головы к плечу, поворота головы, приподнимание подбородка, опущение подбородка или их комбинации, в зависимости от конкретной этиологии [1, 2].

АПГ возникает для того, чтобы:

1) повысить остроту монокулярного или бинокулярного зрения;

2) избежать диплопии – у пациентов, у которых может быть получено слияние, косоглазие и диплопия исчезают в компенсаторном положении головы;

3) увеличить разделение изображений при отсутствии слияния, например, при косоглазии под большим углом.

При обследовании пациента с АПГ для проведения дифференциальной диагностики глазных причин от ортопедических и вестибулярных необходимо произвести окклюзию глаза. У пациентов с АПГ, вызванным патологией глазодвигательной системы, окклюзия приведет к выравниванию головы.

Стойкое АПГ из-за глазной патологии может привести к необратимым деформациям, вызванным мышечной атрофией и изменениями опорно-двигательного аппарата, т.е. к глазной плагиоцефалии [3].

Большинство этих глазных заболеваний требуют хирургического вмешательства на глазных мышцах. Разная глазная этиология АПГ требует разной хирургической стратегии, по этой причине важна достоверная этиологическая диагностика.

ЦЕЛЬ

Определить наиболее частые глазные причины и типы аномального положения головы и детализировать их функциональные особенности.

МАТЕРИАЛ И МЕТОДЫ

В данной работе проведен анализ наиболее часто встречающихся нарушений глазодвигательной системы.

Пациенты, у которых в анамнезе была офтальмологическая операция или АПГ обусловлено не глазным происхождением, не были включены в исследование. Всего 105 пациентов соответствовали этим критериям отбора и были включены в анализ.

- 1-я группа – 10 пациентов с синдромом Брауна от 3 до 9 лет (средний возраст, M±sd – 5,8±1,9 года);
- 2-я группа – 20 пациентов с синдромом Дуэйна 1-го и 2-го типа в возрасте от 3 до 6 лет (3,7±2,1 года);
- 3-я группа – 30 пациентов с нистагмом в возрасте от 3 до 7 лет (3,7±2,1 года);
- 4-я группа – 30 пациентов с параличом или парезом *n. abducens* в возрасте от 4 до 60 лет (8,7±2,1 года);
- 5-я группа – 15 пациентов с параличом или парезом *n. trochlearis* в возрасте от 3 до 15 лет (6,7±2,1 года);
- 6-я группа (контроля) – 20 пациентов с одной из вышеперечисленных патологий, но без АПГ в возрасте от 2 до 40 лет (10,7±2,1 года).

Дизайн исследования носил проспективный характер.

Всем пациентам при первичном обследовании проводили полное офтальмологическое и страбизмологическое обследование: определяли остроту зрения с использованием дистантного рефрактометра Plusoptix (Германия) и по таблице Орловой без коррекции и с коррекцией в монокулярном (возможен латентный компонент нистагма) и бинокулярном режиме, а также в АПГ, определяли рефракцию до и после проведения циклоплегии на дистантном рефрактометре Plusoptix, авторефракто-

метре (Topcon KP-8100PA, Япония) или путем проведения скиаскопии, определяли угол косоглазия по Гиршбергу в пяти диагностических позициях взора, определяли характер бинокулярного зрения, стереозрения как вдаль, так и вблизи по цветотесту и Stereo Fly-тесту. Для определения угла поворота или наклона головы использовали данные фиксации пациента, выполненные в прямой позиции взора с помощью рефрактора Plusoptix. При взгляде прямо (прямая позиция взора) на экране прибора отображается не центральная фиксация пациента (угол отклонения зрительной оси), так как у пациента возникает индуцированная гетеротропия. Величина смещения фиксации соответствует углу поворота головы – для перемещения изображения на сетчатке в центральную зону.

Исследование проведено в соответствии с принципами Хельсинкской декларации Всемирной медицинской ассоциации «Этические принципы проведения научных медицинских исследований с участием человека», Федеральным законом Российской Федерации от 21.11.2011 № 323 ФЗ «Об основах охраны здоровья граждан в Российской Федерации», а также требованиями Федерального закона от 27.07.2006 № 152-ФЗ (ред. от 21.07.2014) «О персональных данных» (с изм. и доп., вступ. в силу с 01.09.2015). У всех пациентов получено информированное согласие на проведение операции (лечебных манипуляций, если не оперировали), а также использование данных исследования в научных целях.

В работе использованы различные методы статистической обработки в зависимости от типа случайных величин и поставленной задачи исследования.

Для оценки типа распределения признаков использовали показатели эксцесса и асимметрии, характеризующие форму кривой распределения.

Так как распределение признаков подчинялось закону нормального распределения, то они представлены в виде, где M – выборочное среднее и SE – стандартная ошибка среднего или sd – стандартное отклонение.

Для сравнения средних значений, как в независимых, так и в связанных группах, использовали двусторонний t-критерий Стьюдента.

Критический уровень статистической значимости при проверке нулевой гипотезы принимали равный 0,05. При сравнении нескольких групп между собой использовали поправку Бонферрони на множественность сравнений.

Обработку и графическое представление данных осуществляли с помощью компьютерных программ Statistica 10.0 Rus корпорации StatSoft (США) и Microsoft Office Excel 2010 (США).

РЕЗУЛЬТАТЫ

Из 105 пациентов наиболее частыми диагнозами у пациентов с АПГ были: паралич или парез *n. abducens* (28,5%), нистагм (28,5%), синдром Дуэйна (19%) паралич или парез *n. trochlearis* (14,3%) и синдром Брауна (9,5%). Частота распределения этиологии АПГ представлена в *рисунке*. Среди всех пациентов типы АПГ по степени распространенности были расположены следующим образом: поворот головы при параличе или парезе *n. abducens* (100,0%), при нистагме (наклон головы (83,3%), при синдроме Дуэйна (100,0%). Комбинированное АПГ встречалось при синдроме Брауна (50,0%), при нистагме (16,7%), при параличе или парезе *n. trochlearis* (26,7%), наклон головы при синдроме Брауна (50,0%), при параличе *n. trochlearis* (66,7%), подбородок вверх при синдроме Брауна (10,0%), при параличе *n. trochlearis* (6,7%) подбородок вниз у данных групп пациентов не наблюдался (0,0%), данные сгруппированы в *таблице 1*. Средняя степень наклона головы составила 20,50±7,08° (M±sd – 12–35°), а средняя степень поворота головы составила 30,50±9,04° (M±sd – 5–40°). Средняя степень приподнятого подбородка составила 19,22±7,45° (10–35°).

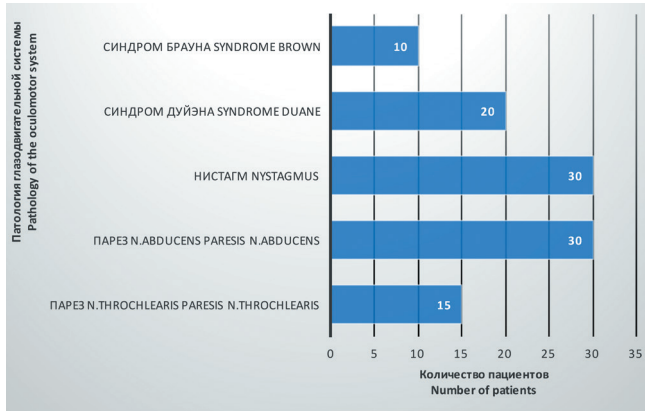

Рис. Частота встречаемости аномального положения головы в зависимости от патологии

Fig. Frequency of occurrence of abnormal head posture depending on pathology

В *таблице 2* указаны результаты статистического анализа, которые показали, что частота остроты зрения 0,2 у больных с синдромом Дуэйна, с нистагмом и с параличом или парезом *n. trochlearis* и *n. abducens* статистически значимо меньше (p=0,010; 0,002; 0,024 соответственно), чем в контрольной группе.

Частота остроты зрения 0,3 у всех групп больных с АПГ статистически значимо не отличается (p>0,05) от контрольной группы.

Частота остроты зрения 0,4 у больных с параличом или парезом *n. abducens* статистически значимо меньше (p<0,001), чем в контрольной группе.

Частота остроты зрения 0,7 у всех групп больных с АПГ (с синдромом Брауна, с синдромом Дуэйна, с нистагмом в 3,0 раза, с параличом или парезом *n. abducens* и *n. trochlearis*) статистически значимо меньше (p=0,010; 0,001; 0,035; <0,001 и 0,002 соответственно), чем в контрольной группе.

Таблица 1

Частота формирования различных вариантов АПГ в зависимости от патологии, абс. (%)

Table 1

The frequency of formation of different options of AHP, depending on the pathology, abs. (%)

Группы Groups	Поворот головы Head turn	Наклон головы Head tilt	Комбинированный (поворот + наклон) Combined (turn + tilt)	Подбородок вверх Chin up	Подбородок вниз Chin down
Синдром Брауна Brown syndrome n=10	0 (0,0)	5 (50,0)	5 (50,0)	1 (10,0)	0 (0,0)
Синдром Дуйэна Duane syndrome n=20	20 (100,0)	0 (0,0)	0 (0,0)	0 (0,0)	0 (0,0)
Нистагм Nystagmus n=30	25 (83,3)	0 (0,0)	5 (16,7)	0 (0,0)	0 (0,0)
Парез *n. abducens* Paralysis and paresis *n. abducens* n=30	30 (100,0)	0 (0,0)	0 (0,0)	0 (0,0)	0 (0,0)
Парез *n. trochlearis* Paralysis and paresis *n. trochlearis* n=15	0 (0,0)	10 (66,7)	4 (26,7)	1 (6,7)	0 (0,0)

Таблица 2

Функциональные результаты у пациентов с различными нарушениями глазодвигательной системы с формированием АПГ и без АПГ, абс. (%)

Table 2

Functional results in patients with various disorders of the oculomotor system with and without AHPformation, abs. (%)

Группы Groups	Острота зрения Visual acuity					Амблиопия одного или обоих глаз Amblyopia in one or both eyes			
	0,2	0,3	0,4	0,7	0,9-1,0	слабой степени mild degree	средней степени medium degree	тяжелой степени severe degree	всего total
Синдром Брауна Brown Syndrome n=10	0 (0,0) p=0,060	0 (0,0) p=0,999	0 (0,0) p=0,136	0 (0,0) p=0,010	10 (100,0) p<0,001	0 (0,0) p=0,010	0 (0,0) p=0,136	0 (0,0) p=0,060	0 (0,0) p<0,001
Синдром Дуйэна Duane Syndrome n=20	0 (0,0) p=0,010	0 (0,0) p=0,999	0 (0,0) p=0,038	0 (0,0) p=0,001	20 (100,0) p<0,001	0 (0,0) p=0,001	0 (0,0) p=0,038	0 (0,0) p=0,010	0 (0,0) p<0,001
Нистагм Nystagmus n=30	0 (0,0) p=0,002	0 (0,0) p=0,999	3 (10,0) p=0,408	5 (16,7) p=0,035	22 (73,3) p<0,001	5 (16,7) p=0,035	3 (10,0) p=0,408	0 (0,0) p=0,002	8 (26,7) p<0,001
Парез *n. abducens* Paralysis and paresis *n. abducens* n=30	0 (0,0) p=0,010	0 (0,0) p=0,999	0 (0,0) p=0,012	0 (0,0) p<0,001	30 (100,0) p<0,001	0 (0,0) p<0,001	0 (0,0) p=0,012	0 (0,0) p=0,002	0 (0,0) p<0,001
Парез n. throchlearis Paralysis and paresis n. throchlearis n=15	0 (0,0) p=0,024	2 (13,3) p=0,229	0 (0,0) p=0,071	0 (0,0) p=0,002	13 (86,7) p<0,001	0 (0,0) p=0,002	2 (13,3) p=0,656	0 (0,0) p=0,024	2 (13,3) p<0,001
Группа контроля (без АПГ) Control group (without AHP) n=10	3 (30,0)	0 (0,0)	2 (20,0)	5 (50,0)	0 (0,0)	5 (50,0)	2 (20,0)	3 (30,0)	10 (100,0)

Примечание: p – статистическая значимость отличия от контрольной группы.

Note: p – statistical significance of the difference from the control group.

Частота остроты зрения 0,9–1,0 у больных с синдромом Брауна, Дуэйна, с нистагмом и с параличом *n. trochlearis* статистически значимо больше (p<0,001), чем в контрольной группе.

Частота амблиопии слабой степени у всех групп больных с АПГ (с синдромом Брауна Дуэйна, с нистагмом в 3,0 раза, с параличом или парезом *n. abducens* и *n. trochlearis*) статистически значимо меньше (p=0,010; 0,001; 0,035; <0,001 и 0,002 соответственно), чем в контрольной группе.

Частота амблиопии средней степени у больных с синдромом Дуэйна, с параличом или парезом *n. abducens* статистически значимо меньше (p=0,038; 0,012 соответственно), чем в контрольной группе.

Частота амблиопии тяжелой степени у больных с синдромом Дуэйна, с нистагмом, с параличом или парезом *n. abducens* и *n. trochlearis* статистически значимо меньше (p=0,010; 0,002; 0,002 и 0,024 соответственно), чем в контрольной группе.

Общая частота амблиопии у всех групп больных с АПГ (с синдромом Брауна, с синдромом Дуэйна, с нистагмом в 3,7 раза, с параличом или парезом *n. abducens* и *n. trochlearis*) статистически значимо меньше (p<0,001), чем в контрольной группе.

Эти данные доказывают, что формирование аномального положения головы при различных нарушениях глазодвигательной системы является приспособительным механизмом для предотвращения возникновения амблиопии.

Из 105 пациентов с АПГ, у которых можно было оценить бинокулярное зрение и стереозрение, 83,8% имели как слияние, так и стереопсис. Там не было статистической разницы в скорости слияния или стереопсиса среди различных типов АПГ (p=0,580). В контрольной группе выявлялись достоверно низкие показатели стереопсиса и потери слияния (5,3%) (p=0,001).

Анализируя данные, представленные в научной литературе, посвященные изучению механизмов формирования аномального положения головы, можно констатировать, что клиническое обнаружение АПГ очень важно по нескольким причинам, включая возможность развития вторичной и постоянной кривошеи в результате изменения мышечных тканей из-за несвоевременного лечения, потери бинокулярности, которая может возникнуть, если не удается поддерживать АПГ, и развитие амблиопии [3, 4].

По мнению P. Nucci, АПГ является компенсирующим механизмом, считается, что способность к слиянию и хорошая острота зрения, которая стимулирует слияние, формируется благодаря наличию АПГ. Следовательно, у пациентов с амблиопией или скотомой подавления не следует ожидать развития АПГ, что подтверждено нашими данными [4].

По данным многочисленных источников, параличи или парезы *n. trochlearis* и *n. abducens* являются наиболее распространенными заболеваниями с формированием у пациента аномального положения головы. АПГ при параличе или парезе *n. trochlearis* – это противоположный наклон головы (в сторону непораженного глаза), иногда бывает и поворот головы, приподнятый или вдавленный подбородок. Паралич или парез *n. abducens* вызывает эзодевиацию, является еще одной частой причиной глазной кривошеи. Обычно лицо повернуто в сторону пораженного глаза, чтобы сохранить слияние [5].

Аналогичные данные, в которых рассматривается формирование АПГ, описаны у пациентов с нистагмом. При нистагме у пациентов формируется нулевая точка или нейтральная зона – это позиция взгляда, при которой интенсивность колебаний нистагма уменьшается, соответственно улучшается острота зрения. Если нулевая точка находится не в исходном положении взора, может возникнуть аномальное положение головы. Поза головы обычно состоит из поворота головы, который переводит глаза в положение нулевой точки. При нистагме пациент ищет нулевую точку, в которой колебания устраняются или заметно уменьшаются. Если нулевая точка слева, будет поворот головы направо и наоборот [6].

R.W. Hertle с коллегами изучали детей с нистагмом и косоглазием, у которых наблюдалось аномальное положение головы. Авторы обращают внимание на различие между «нулевым взглядом» и «нулевым приведением». «Нулевой взгляд» – это нулевая точка, при которой достигается лучшая острота зрения из-за наименьшей амплитуды нистагма. Это характерно для врожденного нистагма, и он составлял 62% от пациентов. «Приводящий нуль» – нулевая точка в приведении, составил 32% случаев [7].

По литературным данным, при синдроме Дуэйна 1-го типа – плохое отведение, 2-го типа – плохое приведение, а при типе 3 – плохое приведение и отведение. Эзотропия и недостаточное отведение – наиболее частые формы (50–80%), а экзотропия и недостаточная аддукция – это следующий по распространенности (20–33%). Если есть косоглазие в исходном положении, обычно происходит поворот головы. При синдроме Дуэйна голова повернута в сторону пораженного глаза – тип 1, а к противоположной стороне – тип 2 [8].

Также необходимо отметить, в своем исследовании E. Khawam обследовал 158 пациентов с АПГ. Из них 70% глазной кривошеи было вызвано косоглазием, а 17% – нистагмом. При этом 39% пациентов имели парез блокового нерва, 24% – синдром Дуэйна, 14% – паралич отводящего нерва, 5% – синдром Брауна и только 4 пациента были признаны имеющими АГП из-за аномалии рефракции [9].

АПГ с целью компенсации аномалии рефракции описывались редко, поэтому механизм формирования малопонятный. S.A. Havertape сообщил о 5 пациентах с вынужденным положением головы – подбородком вниз. У всех была симметричная дальнозоркость более чем +5,00 дптр, и ни у кого не было косоглазия. Положение

«подбородок вниз» присутствовало без очковой коррекции и было устранено ношением очков [10].

Еще одна причина неправильного положения головы – компенсация при дефиците поля зрения. E.A. Paysse и D.K. Coats описали 10 детей с ранним началом гомонимной гемианопсии, которые использовали ипсилатеральный поворот головы. Эта адаптивная поза расширяет периферическое зрение [11].

ЗАКЛЮЧЕНИЕ

Наиболее частые глазные причины формирования аномального положения головы – это нистагма и паралич или парез отводящего нерва, а также синдром Дуэйна и паралич или парез блокового нерва. Поворот головы чаще всего ассоциируется с врожденным нистагмом, синдромом Дуэйна и параличом или парезом *n. abducens*. Наклон головы или различные комбинации наклона головы с приподнятым подбородком наиболее характерны для паралича или пареза *n. trochlearis* и синдрома Брауна. Формирование АПГ является «защитным» механизмом в отношении развития амблиопии и потери бинокулярного зрения.

ЛИТЕРАТУРА/REFERENCES

1. Teodorescu L. Anomalous head postures in strabismus and nystagmus diagnosis and management. Rom J Ophthalmol. 2015;59(3): 137–140. doi: 10.4274 / tjo.42068
2. Erkan Turan K, Taylan Şekeroğlu H, Koç İ, Vural E, Karakaya J, Şener EC, Sanaç AŞ. Ocular causes of abnormal head position: strabismus clinic data. Turk J Ophthalmol. 2017;47(4): 211–215. doi: 10.4274/tjo.42068
3. Cheng JC, Au AW. Infantile torticollis: a review of 624 cases. J Pediatr Orthop. 1994;14(6): 802–808.
4. Nucci P, Kushner BJ, Serafino M, Orzalesi N. A multi-disciplinary study of the ocular, orthopedic, and neurologic causes of abnormal head postures in children. Am J Ophthalmol. 2005;140(1): 65–68. doi: 10.1016/j.ajo.2005.01.037
5. Davitt BV. Abnormal head postures: a review. Am Orthopt J. 2001;51:137–143. doi: 10.3368/aoj.51.1.137
6. Richards MD, Wong A. Infantile nystagmus syndrome: clinical characteristics, current theories of pathogenesis, diagnosis, and management. Can J Ophthalmol. 2015;50(6): 400–408. doi: 10.1016/j.jcjo.2015.07.010
7. Hertle RW, Felius J, Yang D, Kaufman M. Eye muscle surgery for infantile nystagmus syndrome in the first two years of life. Clin Ophthalmol. 2009;3: 615–624. doi: 10.2147/opth.s7541
8. Kalevar A, Ong Tone S, Flanders M. Duane syndrome: Clinical features and surgical management. Can J Ophthalmol. 2015;50(4): 310–313. doi: 10.1016/j.jcjo.2015.05.005
9. Khawam E, Baba F, Kaba F. Abnormal ocular head postures: Part IV. Ann Ophthalmol. 1987;19(12): 466–472.
10. Havertape SA, Cruz OA. Abnormal head posture associated with high hyperopia. J AAPOS. 1998;2(1): 12–16. doi: 10.1016/s1091-8531(98)90104-5
11. Paysse EA, Coats DK. Anomalous head posture with early-onset homonymous hemianopia. J AAPOS. 1997;1(4): 209–213. doi: 10.1016/s1091-8531(97)90039-2

Информация об авторах
Галина Владимировна Гладышева, врач-офтальмолог, g.v.gladysheva@gmail.com, https://orcid.org/0000-0001-5958-9604
Игорь Леонидович Плисов, д.м.н., plisov_rus@mail.ru, https://orcid.org/0000-0001-5120-8360
Наталья Геннадьевна Анциферова, к.м.н., врач-офтальмолог, dr_anz@mail.ru, https://orcid.org/0000-0002-3096-0024
Варвара Борисовна Пущина, врач-офтальмолог, vb_pushchina@mail.ru, https://orcid.org/0000-0002-5596-0805
Дарья Римовна Мамулат, врач-офтальмолог, oftalm2015@mail.ru, https://orcid.org/0000-0002-1449-5118
Ксения Александровна Белоусова, врач-офтальмолог, belousova-k-a@mail.ru, https://orcid.org/0000-0001-7374-6733
Михаил Александрович Шарохин, врач-офтальмолог, mikhaildok@mail.ru, https://orcid.org/0000-0001-9035-1100

Information about authors
Galina V. Gladysheva, ophthalmologist g.v.gladysheva@gmail.com, https://orcid.org/0000-0001-5958-9604
Igor L. Plisov, MD, plisov_rus@mail.ru, https://orcid.org/0000-0001-5120-8360
Natalya G. Antsiferova, PhD in Medicine, ophthalmologist, dr_anz@mail.ru, https://orcid.org/0000-0002-3096-0024
Varvara B. Pushchina, ophthalmologist, vb_pushchina@mail.ru, https://orcid.org/0000-0002-5596-0805
Darya R. Mamulat, ophthalmologist, oftalm2015@mail.ru, https://orcid.org/0000-0002-1449-5118
Kseniya A. Belousova, ophthalmologist, belousova-k-a@mail.ru, https://orcid.org/0000-0001-7374-6733
Mikhail A. Sharokhin, ophthalmologist, mikhaildok@mail.ru, https://orcid.org/0000-0001-9035-1100

Вклад авторов в работу:
Г.В. Гладышева: существенный вклад в концепцию и дизайн работы, написание текста.
И.Л. Плисов: существенный вклад в концепцию и дизайн работы, окончательное утверждение версии, подлежащей публикации.
Н.Г. Анциферова: сбор, анализ и обработка материала.
В.Б. Пущина: сбор, анализ и обработка материала.
Д.Р. Мамулат: редактирование.
К.А. Белоусова: статистическая обработка данных.
М.А. Шарохин: статистическая обработка данных.

Authors' contribution:
G.V. Gladysheva: significant contribution to the concept and design of the work, writing the text.
I.L. Plisov: significant contribution to the concept and design of the work, final approval of the version to be published.
N.G. Antsiferova: collection, analysis and processing of material.
V.B. Pushchina: collection, analysis and processing of material.
D.R. Mamulat: editing.
K.A. Belousova: statistical data processing.
M.A. Sharokhin: statistical data processing.

Финансирование: Авторы не получали конкретный грант на это исследование от какого-либо финансирующего агентства в государственном, коммерческом и некоммерческом секторах.
Согласие пациента на публикацию: Получено.
Конфликт интересов: Отсутствует.

Funding: The authors have not declared a specific grant for this research from any funding agency in the public, commercial or not-for-profit sectors.
Patient consent for publication: Accepted.
Conflict of interest: There is no conflict of interest.

Поступила: 30.01.2022
Переработана: 03.03.2022
Принята к печати: 15.06.2022

Originally received: 30.01.2022
Final revision: 03.03.2022
Accepted: 15.06.2022

Офтальмохирургия. 2022;3: 57–67.
Fyodorov Journal of Ophthalmic Surgery. 2022;3: 57–67.

Научная статья
УДК 617.735-007.281
doi: 10.25276/0235-4160-2022-3-57-67

Ключевые флюоресцентно-ангиографические признаки благоприятного и неблагоприятного типов течения активной ретинопатии недоношенных

И.Г. Трифаненкова, А.В. Терещенко

НМИЦ «МНТК «Микрохирургия глаза» им. акад. С.Н. Федорова» Минздрава России, Калужский филиал, Калуга

РЕФЕРАТ

Цель. Определить ключевые флюоресцентно-ангиографические признаки благоприятного и неблагоприятного типов течения активной ретинопатии недоношенных (РН) и оценить их прогностическую информативность. **Материал и методы.** Флюоресцентная ангиография (ФАГ) глазного дна выполнена 180 недоношенным детям (180 глаз) с 1–3-й стадиями активной РН, рожденным на сроке гестации 24–34 недели, с массой тела при рождении 560–2150 г, возраст на момент исследования составил 3–14 недель, что соответствовало 30–38 неделям постконцептуального возраста (ПКВ). Стадию и тип течения патологического процесса определяли при помощи комплексного офтальмологического обследования, включавшего проведение обратной офтальмоскопии, цифровой ретиноскопии и морфометрии. К процедуре ФАГ допускали детей в стабильном соматическом состоянии, без патологии почечного и печеночного обмена, после постановки пробы на определение чувствительности к препарату. Проведена оценка прогностической информативности выявленных флюоресцентно-ангиографических признаков в отношении типа течения заболевания. Статистическая обработка результатов исследования проводилась с использованием программы Statistica 13.3 («Tibco Software Inc.», США). **Результаты.** В ходе проведенного исследования были выявлены и изучены патологические флюоресцентно-ангиографические признаки, которые условно были разделенные на 3 группы в зависимости от локализации на глазном дне: вблизи границы с аваскулярной сетчаткой, в аваскулярной сетчатке, в васкуляризированной сетчатке. Показано, что неблагоприятный тип течения 1–3-й стадий активной РН отличается гораздо большим разнообразием флюоресцентно-ангиографических явлений и их более выраженной интенсивностью (частотой встречаемости) по сравнению с благоприятным. На основании проведенного комплексного статистического анализа определены наиболее информативные в прогнозе типа течения активной РН флюоресцентно-ангиографические признаки: повышенная извитость сосудов вблизи границы с аваскулярной сетчаткой, зоны капиллярной неперфузии в васкуляризированной сетчатке, множественные очажки локальной неоваскуляризации в васкуляризированной сетчатке. **Заключение.** Применение в клинике флюоресцентно-ангиографического исследования глазного дна пациентов с РН с определением ключевых прогностических признаков благоприятного и неблагоприятного типов течения на ранних стадиях заболевания будет способствовать раннему лечению этой тяжелой патологии сетчатки недоношенных детей, а следовательно, его благоприятному исходу.

Ключевые слова: *флюоресцентная ангиография глазного дна, ретинопатия недоношенных, прогноз* ■

Для цитирования: Трифаненкова И.Г., Терещенко А.В. Ключевые флюоресцентно-ангиографические признаки благоприятного и неблагоприятного типов течения активной ретинопатии недоношенных. Офтальмохирургия. 2022;3: 57–67. https://doi.org/10.25276/0235-4160-2022-3-57-67
Автор, ответственный за переписку: Ирина Георгиевна Трифаненкова, itrifanenkova@rambler.ru

ABSTRACT

Original article

Crucial fluorescent angiographic features of favorable and unfavorable course of active retinopathy of prematurity

I.G. Trifanenkova, A.V. Tereshchenko

Fyodorov Eye Microsurgery Federal State Institution, Kaluga branch, Russian Federation

Purpose. To determine the crucial fluorescence-angiographic features of favorable and unfavorable types of active retinopathy of prematurity and evaluate their prognostic informational value. **Material and methods.** Fundus fluorescence angiography (FFA) was performed by 180 premature infants (180 eyes). The children had 1st–3rd stage of active ROP. The age of gestation of the children was 24–34 weeks. A birth weight of the children was 560–2150 g. By the time of the study the age of the children was 3–14 weeks. This age corresponded to 30–38

© Трифаненкова И.Г., Терещенко А.В., 2022

CC BY 4.0

weeks of postconceptual age (PCA). The stage and type of the pathological process was determined by using a comprehensive ophthalmological examination, which included reverse ophthalmoscopy, digital retinoscopy and morphometry. Children were admitted to FFA procedure in a stable somatic state, without pathology of renal and hepatic metabolism, after setting a test to determine the sensitivity to the drug. The evaluation of the prognostic information content of the revealed features of FFA in relation to the type of disease course was performed. Statistical processing of the research results was carried out by using the Statistica 13.3 program (Tibco Software Inc., USA). **Results.** During of the study, pathological fluorescence-angiographic features were identified and studied. These features were conditionally divided into 3 groups depending on the location on the fundus: near the border with the avascular retina, in the avascular retina, in the vascularized retina. It has been shown that the unfavorable course of the 1st–3rd stage of active ROP is distinguished by a much wider variety of fluorescence-angiographic phenomena and their more pronounced intensity (frequency of occurrence) in comparison with the favorable course of active ROP. On the basis of a comprehensive statistical analysis, the most informative fluorescence-angiographic features for the prognosis of the type of active ROP were determined: increased vascular tortuosity near the border with the avascular retina, zones of capillary nonperfusion in the vascularized retina, multiple foci of local neovascularization in the vascularized retina. **Conclusion.** Clinical use of a fluorescence angiographic study of the fundus of patients with ROP with the determination of crucial prognostic features of favorable and unfavorable types in the early stages of the disease will contribute to early treatment of this severe retinal pathology in premature infants and consequently, its favorable outcome.

Key words: *fluorescence angiography, retinopathy of prematurity, prognosis* ■

For quoting: Trifanenkova I.G., Tereshchenko A.V. Crucial fluorescent angiographic features of favorable and unfavorable course of active retinopathy of prematurity. Fyodorov Journal of Ophthalmic Surgery. 2022;3: 57–67. https://doi.org/10.25276/0235-4160-2022-3-57-67
Corresponding author: Irina G. Trifanenkova, itrifanenkova@rambler.ru

АКТУАЛЬНОСТЬ

Несмотря на десятилетия, прошедшие с момента открытия H. Novotny и D. Alvis в 1961 г. [1] возможности контрастирования сосудов глазного дна при помощи флюоресцеина, метод флюоресцентной ангиографии (ФАГ) продолжает играть важную роль в вопросах диагностики и патогенеза различных поражений сетчатки и хориоидеи.

Учитывая сосудистый характер патогенеза ретинопатии недоношенных (РН) и наличие современных ретинальных педиатрических видеосистем со встроенным блоком для ФАГ, актуальность применения данного метода не вызывает сомнений, поскольку он позволяет визуализировать сосудистые изменения, недоступные другим прижизненным исследованиям.

Еще в 2008 г. в Калужском филиале МНТК «Микрохирургия глаза» была разработана клинико-морфометрическая классификация активной РН, в которой были выделены два типа течения на каждой стадии заболевания: благоприятный, когда высока вероятность самопроизвольного регресса, и неблагоприятный, когда заболевание при отсутствии своевременного лечения переходит в следующую, более тяжелую, стадию [2].

На сегодняшний день ключевая роль типа течения активной РН в определении правильной тактики ведения и лечения пациентов с достижением благоприятных исходов этого тяжелого заболевания доказана результатами многолетних исследований, проводимых в Калужском филиале МНТК [3]. При этом было показано, что метод ФАГ имеет высокую информативность в диагностике и прогнозировании характера течения РН [4], что и определило цель настоящей работы.

ЦЕЛЬ

Определить ключевые флюоресцентно-ангиографические признаки благоприятного и неблагоприятного типов течения активной ретинопатии недоношенных и оценить их прогностическую информативность.

МАТЕРИАЛ И МЕТОДЫ

ФАГ глазного дна выполнена 180 недоношенным детям (180 глаз) с 1–3-й стадиями активной РН, рожденным на сроке гестации 24–34 недели, с массой тела при рождении 560–2150 г, возраст на момент исследования составил 3–14 недель, что соответствовало 30–38 неделям постконцептуального возраста (ПКВ). Количество пациентов с каждой стадией заболевания было одинаковым и составляло 60 детей (60 глаз), из них по 30 детей (30 глаз) с благоприятным и неблагоприятным типами течения [2].

Стадия и тип течения патологического процесса определялись при помощи комплексного офтальмологического обследования, включавшего проведение обратной офтальмоскопии, цифровой ретиноскопии и морфометрии.

ФАГ выполняли с использованием ретинальной педиатрической видеосистемы «RetCam-3» («Massie Research Laboratories Inc», США) со встроенным ангиографическим блоком.

Обследование осуществляли в соответствии с утвержденным внутренним протоколом: получение разрешения главных профильных специалистов Минздрава Калужской области (неонатолог, офтальмолог) и локального этического комитета ФГАУ «НМИЦ «МНТК «Микрохирургия гла-

за» им. акад. С.Н. Федорова» Минздрава России (г. Москва) до начала исследования, заключение консилиума (в составе лечащего врача-офтальмолога пациента, заведующего детским офтальмологическим отделением, заместителя директора по лечебной работе) о необходимости проведения процедуры.

К процедуре ФАГ допускали детей в стабильном соматическом состоянии, без патологии почечного и печеночного обмена, после постановки пробы на определение чувствительности к препарату.

Все исследования выполняли под контролем анестезиолога-реаниматолога с использованием севофлюранового ингаляционно-масочного наркоза, под мониторным контролем функций дыхательной и сердечно-сосудистой систем ребенка, после получения письменного информированного добровольного согласия от родителей или законных представителей.

Для осуществления флюоресцентно-ангиографического исследования 10% раствор флюоресцеина натрия вводился внутривенно болюсно в дозе 0,05 мл/кг массы тела, растворенный в 2,0–2,5 мл изотонического раствора NaCl.

После выполнения процедуры в течение одного часа дети находились под наблюдением врача анестезиолога-реаниматолога. Осложнений ни в одном случае не было.

Статистическая обработка результатов исследования проводилась с использованием программы Statistica 13.3 («Tibco Software Inc.», США). Для анализа качественных флюоресцентно-ангиографических признаков по частоте встречаемости у пациентов с различными стадиями и типами течения РН использовали двусторонний точный критерий Фишера (two-tailed Fisher's exact test). Для оценки прогностической информативности признаков ФАГ в отношении типа течения активной РН применяли ROC-анализ (Receiver Operator Characteristic) с определением площади под ROC-кривой AUC [5]. Анализ корреляционных зависимостей признаков ФАГ с типом течения РН проводили с помощью аналога коэффициента корреляции Пирсона для дихотомических переменных – коэффициента φ.

РЕЗУЛЬТАТЫ

В ходе проведенного исследования были выявлены и изучены патологические флюоресцентно-ангиографические признаки, которые условно были разделенные на 3 группы в зависимости от локализации на глазном дне: вблизи границы с аваскулярной сетчаткой, в аваскулярной сетчатке, в васкуляризированной сетчатке *(табл. 1)*.

Таблица 1

Зоны глазного дна и исследуемые флюоресцентно-ангиографические признаки

Table 1

Areas of the fundus and the studied fluorescence-angiographic features

Зона границы с аваскулярной сетчаткой Border zone with the avascular retina	Гиперфлюоресценция вблизи границы различной степени выраженности Hyperfluorescence near the border of varying severity
	Повышенная извитость сосудов Increased vascular tortuosity
	Множественные коллатерали перед границей с аваскулярной сетчаткой Multiple collaterals in front of the border with the avascular retina
	Размытые поля гиперфлюоресценции на поздних фазах, маскирующие состояние сосудов Blurred fields of hyperfluorescence in late phases, masking the state of blood vessels
Зона аваскулярной сетчатки Avascular retina zone	Обширная неперфузируемая аваскулярная зона Extensive non-perfused avascular zone
	Шунты в виде единичных сосудов Single vessel shunts
	Шунты в виде сети неполноценных сосудов Shunts in the form of a network of defective vessels
Зона васкуляризированной сетчатки Zone of vascularized retina	Множественные очажки локальной неоваскуляризации Multiple foci of local neovascularization
	Повышенная извитость сосудов Increased vascular tortuosity
	Зоны капиллярной неперфузии Capillary non-perfusion zones
	Шунты в виде сети неполноценных сосудов Shunts in the form of a network of defective vessels
	Блокада флюоресценции в зонах преретинальных геморрагий Blockade of fluorescence in areas of preretinal hemorrhages

Было установлено, что на разных стадиях и при разных типах течения вышеперечисленные признаки выявляются в различном проценте случаев.

В *таблице 2* представлены сводные данные о частоте встречаемости характерных флюоресцентно-ангиографических признаков при благоприятном и неблагоприятном течении 1–3-й стадий активной РН.

В целом, неблагоприятный тип течения 1–3-й стадий активной РН отличается гораздо большим разнообразием флюоресцентно-ангиографических явлений и их более выраженной интенсивностью (частотой встречаемости) по сравнению с благоприятным течением патологического процесса, когда высока вероятность самопроизвольного регресса заболевания, что наглядно отражено на *рисунках 1* и *2* соответственно.

Попарное сравнение частоты встречаемости флюоресцентно-ангиографических признаков с применением двустороннего точного критерия Фишера показало следующее.

Гиперфлюоресценция вблизи границы с аваскулярной сетчаткой различной степени выраженности при неблагоприятном течении 2-й стадии (23 глаза, 77% случаев) выявлялась достоверно чаще, чем при благоприятном (4 глаза, 13% случаев), а также по сравнению с неблагоприятным типом 1-й стадии (4 глаза, 13% случаев) (p<0,0001).

Повышенная извитость сосудов вблизи границы с аваскулярной сетчаткой на 2-й и 3-й стадиях при неблагоприятном типе (25 глаз, 83% случаев и 27 глаз, 90% случаев соответственно) встречалась достоверно чаще, чем при благоприятном (2 глаза, 7% случаев и 5 глаз, 17% случаев соответственно) (p<0,0001).

Размытые поля гиперфлюоресценции на поздних фазах ангиографии, маскирующие состояние сосудов, наблюдались только на 3-й стадии заболевания и при неблагоприятном типе (29 глаз, 97%) значительно чаще, чем при благоприятном (1 глаз, 3%) (p<0,0001).

Обширная неперфузируемая аваскулярная зона была показателем неблагоприятного типа течения на каждой стадии РН и проявлялась намного чаще, чем при благоприятном типе (p<0,0001).

Шунты в виде единичных сосудов в аваскулярной сетчатке *(рис. 3)* выявлялись только при неблагоприятном течении и встречались на 3-й стадии (17 глаз, 57% случаев) достоверно чаще, чем на 2-й стадии (4 глаза, 13% случаев) (p=0,001).

Шунты в виде сети неполноценных сосудов в аваскулярной сетчатке *(рис. 4)* при благоприятном течении РН не выявлялись. В то же время они достоверно чаще встречались при неблагоприятном типе течения 2-й стадии (11 глаз, 37% случаев), чем при неблагоприятном типе течения 1-й стадии (4 глаза, 13% случаев) (p=0,028). Между неблагоприятными типами течения 2-й (11 глаз, 37% случаев) и 3-й стадий РН (3 глаза, 10% случаев) выявлено аналогичное различие (p=0,012).

Шунты в виде сети неполноценных сосудов в васкуляризированной сетчатке достоверно чаще встречались при неблагоприятном типе течения 3-й стадии (19 глаз, 63% случаев), чем при неблагоприятном типе течения 2-й стадии (2 глаза, 7% случаев) (p=0,012). Обнаруживались они и при благоприятном течении РН 3-й стадии (4 глаза, 13%), однако достоверно реже, нежели при неблагоприятном течении 3-й стадии (p<0,0001).

Множественные очажки локальной неоваскуляризации *(рис. 5)* в качестве флюоресцентно-ангиографического признака имели достоверное различие по частоте встречаемости между неблагоприятными типами 2-й (10 глаз, 33% случаев) и 3-й стадии (18 глаз, 60% случаев,) (p=0,025), а также между благоприятным (4 глаза, 13% случаев) и неблагоприятным (18 глаз, 60% случаев) типами течения 3-й стадии активной РН (p=0,0002).

Частота встречаемости зон капиллярной неперфузии в васкуляризированной сетчатке *(рис. 6)* достоверно различалась между неблагоприятными типами течения 2-й (11 глаз, 37%) и 3-й стадий (22 глаза, 73%) (p=0,004).

Блокада флюоресценции в зонах преретинальных геморрагий при неблагоприятном типе течения 3-й стадии (11 глаз, 37%) встречалась значительно чаще, чем при неблагоприятном течении 2-й стадии (1 глаз, 3%) (p=0,001).

Частота встречаемости такого флюоресцентно-ангиографического признака, как множественные коллатерали перед границей с аваскулярной сетчаткой при благоприятном типе течения 1, 2 и 3-й стадий – 93, 87 и 67%, случаев – была достоверно выше, чем при неблагоприятном – 63, 47 и 23% случаев аналогично (p=0,005, p=0,001, p=0,001 соответственно), что подтверждает значимость указанного флюоресцентно-ангиографического признака в качестве критерия благоприятного характера течения патологического процесса.

Учитывая наличие существенных различий во флюоресцентно-ангиографической картине при благоприятном и неблагоприятном течении активной РН, нами была проведена оценка прогностической информативности описанных выше признаков ФАГ в отношении типа течения заболевания.

При этом два признака: обширная неперфузируемая аваскулярная зона и повышенная извитость сосудов в васкуляризированной сетчатке – были исключены из дальнейшего анализа, поскольку выявляются не только в ходе ФАГ глазного дна, но и по данным других методов исследования (цифровой ретиноскопии и непрямой бинокулярной офтальмоскопии).

Оставшиеся 10 признаков были включены в ROC-анализ, а также был проведен корреляционный анализ с определением коэффициента φ. Полученные результаты представлены в *таблице 3*.

Из *таблицы 3* видно, что очень хороший показатель AUC (0,9>AUC≥0,8) имеют флюоресцентно-ангиографические признаки: повышенная извитость сосудов вблизи границы с аваскулярной сетчаткой, зоны капиллярной неперфузии в васкуляризированной сетчатке – хороший

Таблица 2

Характерные флюоресцентно-ангиографические признаки благоприятного и неблагоприятного течения 1–3-й стадий активной РН в различных зонах глазного дна (n=180)

Table 2

Typical fluorescence-angiographic signs of a favorable and unfavorable course of 1st–3rd stages of active ROP in different zones of the fundus (n=180)

Стадия Stage	Тип Type	Флюоресцентно-ангиографические признаки Fluorescence angiographic features											
		зона границы с аваскулярной сетчаткой border zone with the avascular retina				зона аваскулярной сетчатки avascular retina zone			зона васкуляризированной сетчатки zone of vascularized retina				
		гиперфлюоресценция вблизи границы различной степени выраженности hyperfluorescence near the border of varying severity	повышенная извитость сосудов increased vascular tortuosity	множественные коллатерали перед границей с аваскулярной сетчаткой multiple collaterals in front of the border with the avascular retina	размытые поля гиперфлюоресценции на поздних фазах, маскирующеесостояние сосудов blurred fields of hyperfluorescence in late phases, masking the state of blood vessels	обширная неперфузируем ая аваскулярная зона extensive non-perfused avascular zone	шунты в виде единичных сосудов single vessel shunts	шунты в виде сети неполноценных сосудов shunts in the form of a network of defective vessels	множественные очажки локальной неоваскуляризации multiple foci of local neovascularization	повышенная извитость сосудов increased vascular tortuosity	зона капиллярной неперфузии capillary nonperfusion zone	шунты в виде сети неполноценных сосудов shunts in the form of a network of defective vessels	Блокада флюоресценции в зонах преретинальных геморрагий Blockade of fluorescence in areas of preretinal hemorrhages
1	благопр. favorable	0%	0%	28 (93%)	0%	4 (13%)	0%	0%	0%	0%	0%	0%	0%
	неблагопр. unfavorable	4 (13%)	21 (70%)	19 (63%)	0%	30 (100%)	0%	4 (13%)	0%	20 (67%)	7 (23%)	0%	0%
2	благопр. favorable	4 (13%)	2 (7%)	26 (87%)	0%	2 (7%)	0%	0%	0%	1 (3%)	0%	0%	0%
	неблагопр. unfavorable	23 (77%)	25 (83%)	14 (47%)	0%	30 (100%)	4 (13%)	11 (37%)	10 (33%)	21 (70%)	11 (37%)	2 (7%)	1 3%
3	благопр. favorable	30 (100%)	5 (17%)	20 (67%)	1 (3%)	7 (23%)	0%	0%	4 (13%)	5 (17%)	3 (10%)	4 (13%)	1 3%
	неблагопр. unfavorable	30 (100%)	27 (90%)	7 (23%)	29 (97%)	30 (100%)	17 (57%)	3 (10%)	18 (60%)	28 (93%)	22 (73%)	19 (63%)	11 37%

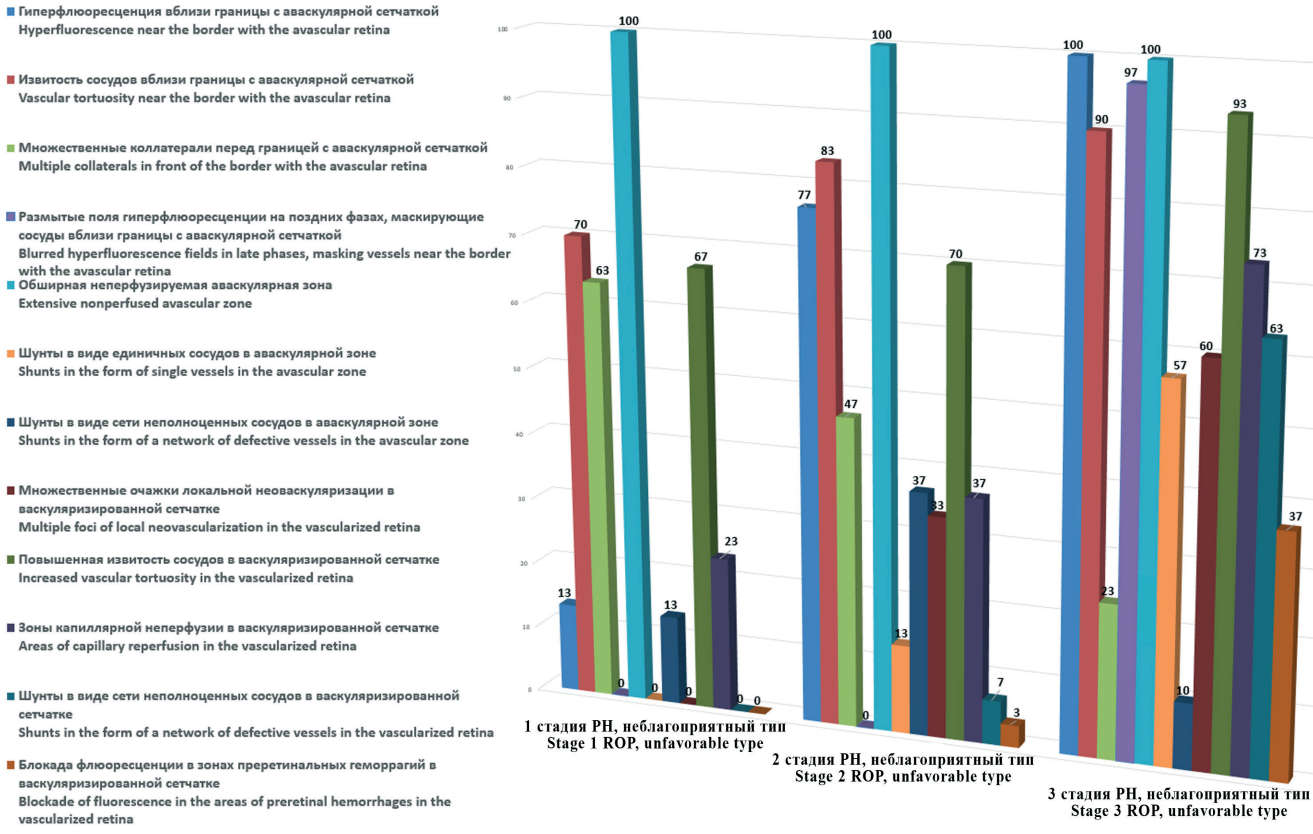

Рис. 1. Разнообразие и интенсивность (частота встречаемости, %) флюоресцентно-ангиографических признаков при неблагоприятном течении 1–3-й стадий активной РН

Fig. 1. Variety and intensity (frequency of occurrence, %) of fluorescence-angiographic signs with an unfavorable course of stages 1st–3rd of active ROP

показатель AUC (0,8>AUC≥0,7) – множественные очажки локальной неоваскуляризации в васкуляризированной сетчатке, средний показатель AUC (0,7>AUC≥0,6) – размытые поля гиперфлюоресценции на поздних фазах, маскирующее состояние сосудов, гиперфлюоресценция вблизи границы с аваскулярной сетчаткой, шунты в виде единичных сосудов в аваскулярной сетчатке и шунты в виде сети неполноценных сосудов в аваскулярной зоне сетчатки, неудовлетворительный (0,6>AUC≥0,5) – шунты в виде сети неполноценных сосудов в васкуляризированной сетчатке, блокада флюоресценции в зонах преретинальных геморрагий в васкуляризированной сетчатке.

Также, исходя из данных *таблицы 3*, высокую тесноту корреляционной связи (значение j от 0,7 до 0,9) с типом течения активной РН имеет флюоресцентно-ангиографический признак повышенная извитость сосудов вблизи границы с аваскулярной сетчаткой, заметную (значение φ от 0,5 до 0,7) – зоны капиллярной неперфузии в васкуляризированной сетчатке, умеренную (значение φ от 0,3 до 0,5) – флюоресцентно-ангиографические признаки: множественные очажки локальной неоваскуляризации в васкуляризированной сетчатке, множественные коллатерали перед границей с аваскулярной сетчаткой, размытые поля гиперфлюоресценции на поздних фазах, маскирующее состояние сосудов, шунты в виде единичных сосудов в аваскулярной сетчатке, слабую (значение φ менее 0,3) – гиперфлюоресценция вблизи границы с аваскулярной сетчаткой различной степени выраженности, шунты в виде сети неполноценных сосудов в аваскулярной зоне сетчатки, шунты в виде сети неполноценных сосудов в васкуляризированной сетчатке, блокада флюоресценции в зонах преретинальных геморрагий в васкуляризированной сетчатке.

Таким образом, на основании проведенного комплексного статистического анализа можно заключить, что наиболее информативным в прогнозе типа течения активной РН флюоресцентно-ангиографическим признаком является повышенная извитость сосудов вблизи границы с аваскулярной сетчаткой (AUC=0,867 – очень хороший уровень информативности, φ=0,725 – высокая теснота корреляционной связи с типом). Кроме того, к достаточно информативным признакам были отнесены зоны капиллярной неперфузии в васкуляризированной сетчатке (AUC=0,806 – очень хороший уровень информативности, φ=0,574 – заметная теснота корреляционной связи с типом) и множественные очажки локальной неоваскуляризации в васкуляризированной сетчатке (AUC=0,733 – хороший уровень информативности,

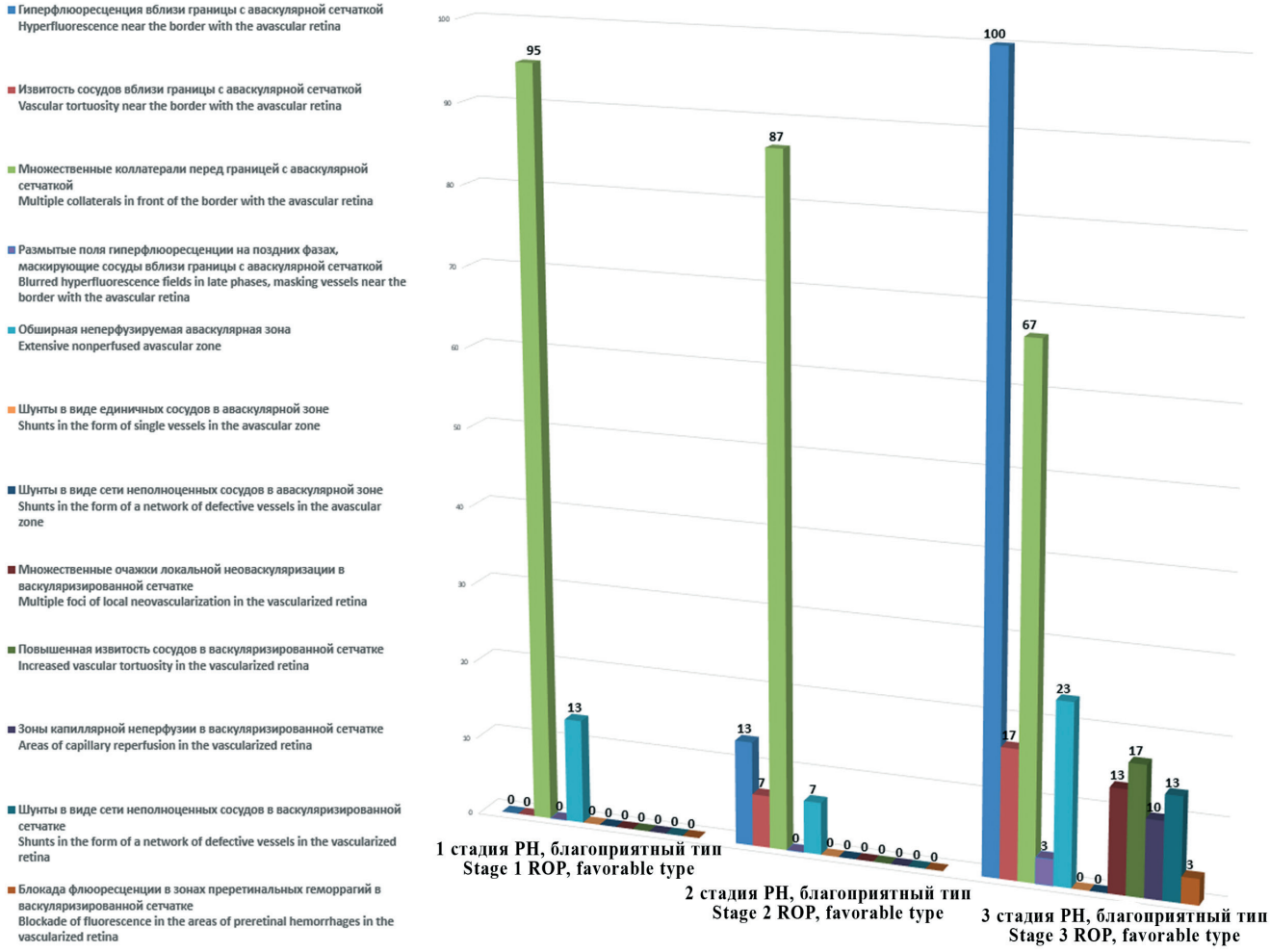

Рис. 2. Разнообразие и интенсивность (частота встречаемости, %) флюоресцентно-ангиографических признаков при благоприятном течении 1–3-й стадий активной РН

Fig. 2. Variety and intensity (frequency of occurrence, %) of fluorescent angiographic signs with a favorable course of 1st–3rd stages of active ROP

φ=0,474 – умеренная теснота корреляционной связи с типом). Остальные флюоресцентно-ангиографические признаки не показали статистической значимости в отношении определения типа течения активной РН.

ОБСУЖДЕНИЕ

Тема прогнозирования и поиска ключевых признаков, опираясь на которые, врач сможет сделать точный прогноз развития либо исхода заболевания, всегда была и остается актуальной для медицины в целом и офтальмологии в частности.

При прогрессирующем характере течения активной РН своевременный и правильный прогноз играет определяющую роль в принятии решения о проведении лечения на ранних стадиях, что, в свою очередь, выступает залогом успеха в борьбе за сохранение зрения у недоношенных детей [6].

Задача грамотного прогнозирования заключается в раннем выявлении маркеров, достоверно указывающих на неблагоприятный характер процесса, когда самопроизвольный регресс уже невозможен, а промедление с лечением влечет за собой тяжелые необратимые последствия.

В работах, опубликованных ранее, нами уже были предложены модели, позволяющие прогнозировать течение РН. Прогноз базировался на данных цифровой морфометрии сетчатки и ретинальных сосудов. Тип течения с высокой вероятностью определялся на основе величины площади аваскулярной сетчатки [3]. Кроме того, была доказана наибольшая корреляция состояния периферических сосудов с течением патологического процесса [7].

По данным зарубежной и отечественной литературы, а также наших собственных исследований, метод ФАГ глазного дна является высокоинформативным в диагностике и оценке эффективности лечения РН [8–12].

Рис. 3. Шунты в виде единичных сосудов с выраженным просачиванием в аваскулярной сетчатке (выделены пунктиром)

Fig. 3. Shunts in the form of single vessels with pronounced leakage in the avascular retina (highlighted by a dotted line)

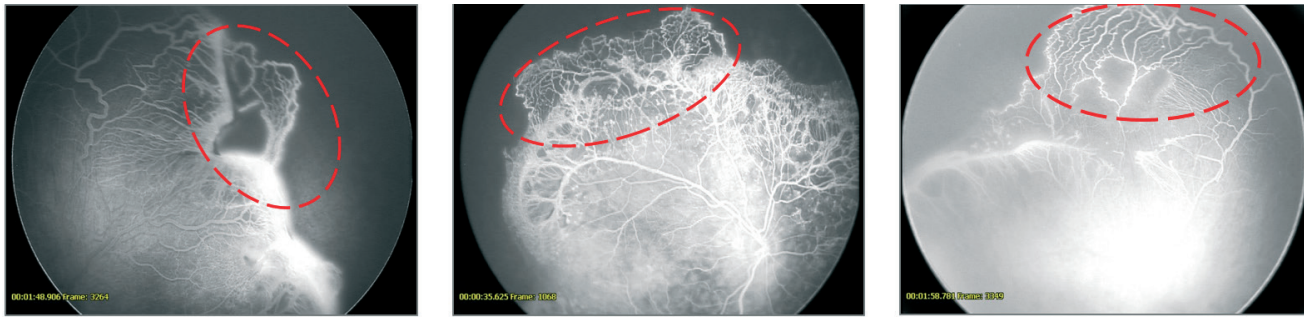

Рис. 4. Шунты в виде сети неполноценных сосудов в аваскулярной сетчатке (выделены красным пунктиром)

Fig. 4. Shunts in the form of a network of defective vessels in the avascular retina (highlighted in red dotted line)

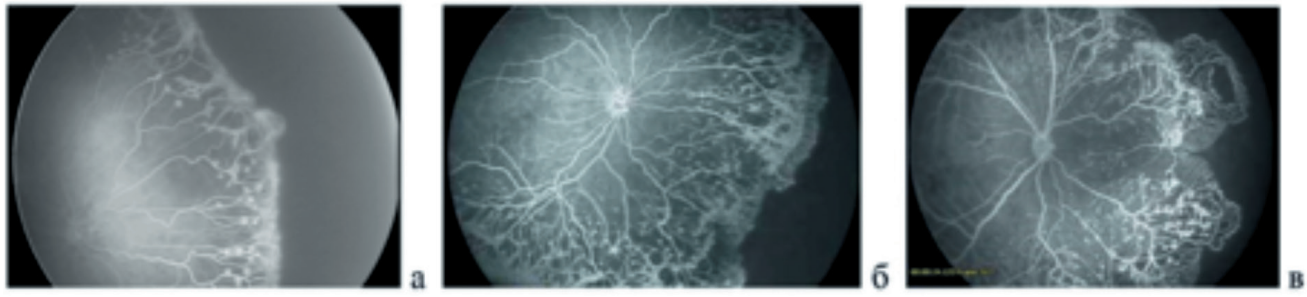

Рис. 5. ФАГ. Артериовенозная фаза. Множественные очажки локальной неоваскуляризации в васкуляризированной сетчатке: а) в зоне границы с аваскулярной сетчаткой; б) по всей площади васкуляризированной сетчатки, кроме заднего полюса; в) по всей площади васкуляризированной сетчатки

Fig. 5. FA. Arteriovenous phase. Multiple foci of local neovascularization in the vascularized retina: a) in the zone of the border with the avascular retina; б) over the entire area of the vascularized retina, except for the posterior pole; в) over the entire area of the vascularized retina

В настоящей работе были выявлены и изучены ключевые флюоресцентно-ангиографические признаки при различных стадиях и типах течения РН. Из них наибольшую ценность с клинической точки зрения, безусловно, представляют признаки неблагоприятного течения заболевания.

В первую очередь, это зоны неперфузии в васкуляризированной зоне сетчатки, свидетельствующие о тяжелом ишемическом процессе.

Кроме того, на активацию пролиферативного процесса и неблагоприятное течение указывают множественные очажки локальной неоваскуляризации в васку-

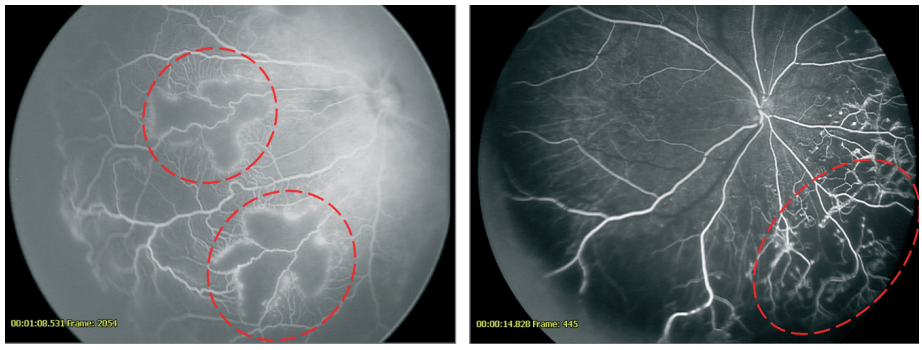

Рис. 6. ФАГ. Ретинальная неперфузия в васкуляризированной сетчатке: а) артериовенозная фаза (пунктиром выделена зона полного отсутствия сосудов); б) артериальная фаза (пунктиром выделена зона отсутствия микроциркуляторного русла)

Fig. 6. FA. Retinal nonperfusion in the vascularized retina: a) arteriovenous phase (the dotted line marks the zone of complete absence of blood vessels; б) arterial phase (the area of absence of the microvasculature is marked with a dotted line)

Таблица 3

Площадь под ROC-кривой (AUC) и значение коэффициента φ для флюоресцентно-ангиографических признаков активной РН

Table 3

Area under the ROC-curve (AUC) and the value of the coefficient φ for fluorescent-angiographic features of active ROP

Флюоресцентно-ангиографические признаки Fluorescence angiographic features	AUC	Значение φ Meaning φ
Гиперфлюоресценция вблизи границы с аваскулярной сетчаткой различной степени выраженности Hyperfluorescence near the border with the avascular retina of varying severity	0,628	0,254
Повышенная извитость сосудов вблизи границы с аваскулярной сетчаткой Increased vascular tortuosity near the border with the avascular retina	0,867	0,725
Множественные коллатерали перед границей с аваскулярной сетчаткой Multiple collaterals in front of the border with the avascular retina	0,294	-0,416
Размытые поля гиперфлюоресценции на поздних фазах, маскирующее состояние сосудов Blurred fields of hyperfluorescence in late phases, masking the state of blood vessels	0,656	0,413
Шунты в виде единичных сосудов в аваскулярной сетчатке Single vessel shunts in the avascular retina	0,617	0,415
Шунты в виде сети неполноценных сосудов в аваскулярной зоне сетчатки Shunts in the form of a network of defective vessels in the avascular area of the retina	0,6	0,133
Множественные очажки локальной неоваскуляризации в васкуляризированной сетчатке Multiple foci of local neovascularization in the vascularized retina	0,733	0,474
Зоны капиллярной неперфузии в васкуляризированной сетчатке Areas of capillary nonperfusion in the vascularized retina	0,806	0,574
Шунты в виде сети неполноценных сосудов в васкуляризированной сетчатке Shunts in the form of a network of defective vessels in the vascularized retina	0,594	0,295
Блокада флюоресценции в зонах преретинальных геморрагий в васкуляризированной сетчатке Blockade of fluorescence in the areas of preretinal hemorrhages in the vascularized retina	0,561	0,195

ляризированной сетчатке. Причем, чем большую площадь они занимают и чем ближе к заднему полюсу располагаются, тем серьезнее прогноз.

Выявление шунтов также свидетельствует о неблагоприятном характере течения РН и о нарастающей ишемии сетчатки. Как известно, эти патологические сосуды обеспечивают ненутритивный кровоток и играют важную роль в перераспределении кровотока, когда необходимо сохранить кровообращение в обход блокированной зоны микроциркуляции [13]. Было выявлено многообразие картины формирования шунтов, как в пределах одной сосудистой аркады, так и между соседними сосудистыми аркадами.

Аваскулярная зона сетчатки – это зона наиболее неблагоприятного расположения шунтов. Они могут иметь вид единичных сосудов с выраженным просачиванием или представлять собой сеть, часто занимающую большую площадь аваскулярной сетчатки и при рутинных методах диагностики ошибочно принимаемую как часть васкуляризированной сетчатки.

Контрастирование сосудов с повышенной извитостью, гиперфлюоресценция в области демаркационного вала или вала ЭРП, на поздних фазах выглядевшая как массивные поля гиперфлюоресценции, маскирующие состояние сосудов, также являются прогностическими признаками неблагоприятного течения РН.

Отсутствие вышеперечисленных феноменов или присутствие лишь единичных из них и в минимальном проценте случаев подтверждает благоприятный характер заболевания. Кроме того, множественные коллатерали перед границей с аваскулярной сетчаткой являются прогностическим критерием благоприятного течения РН с самопроизвольным регрессом. Их формирование является компенсаторным процессом для ликвидации нарушенного при РН кровообращения [14].

Комплексный статистический анализ признаков ФАГ позволил конкретизировать клинические данные и определить самые информативные из них в отношении неблагоприятного течения активной РН. Это повышенная извитость сосудов вблизи границы с аваскулярной сетчаткой, зоны капиллярной неперфузии в васкуляризированной сетчатке и множественные очажки локальной неоваскуляризации в васкуляризированной сетчатке.

ЗАКЛЮЧЕНИЕ

ФАГ глазного дна является эффективным диагностическим методом, который наглядно демонстрирует степень тяжести и тип течения патологического процесса при активной РН, а также выявляет признаки, недоступные рутинным методам исследования.

Применение в клинике флюоресцентно-ангиографического исследования глазного дна пациентов с РН с определением ключевых прогностических признаков благоприятного и неблагоприятного типов течения на ранних стадиях заболевания будет способствовать раннему лечению этой тяжелой патологии сетчатки недоношенных детей, а следовательно, его благоприятным исходам.

ЛИТЕРАТУРА/REFERENCES

1. Novotny H, Alvis D. A method of photographing fluorescence in circulating blood in the human retina. Circulation. 1961;24: 82–86. doi: 10.1161/01.cir.24.1.82
2. Терещенко А.В., Белый Ю.А., Трифаненкова И.Г., Терещенкова М.С. Рабочая классификация ранних стадий ретинопатии недоношенных. Офтальмохирургия. 2008;1: 32–34. [Tereshchenko AV, Belyy YuA, Trifanenkova IG, Tereshchenkova MS. Working classification of early stages of retinopathy of prematurity. Fyodorov Journal of Ophthalmic Surgery. 2008;1: 32–34. (In Russ.)]
3. Терещенко А.В., Чухраёв А.М. Современные аспекты диагностики, лечения и организации высокотехнологичной офтальмологической помощи детям с активными стадиями ретинопатии недоношенных. М.: «Издательство «Офтальмология»; 2016. [Tereshchenko AV, Chuhrayov AM. Modern aspects of diagnosis, treatment and organization of high-tech ophthalmological care for children with active stages of retinopathy of prematurity. M.: Izdatel'stvo «Oftal'mologiya»; 2016. (In Russ.)]
4. Терещенко А.В., Белый Ю.А., Трифаненкова И.Г., Володин П.Л., Сидорова Ю.А. Возможности флюоресцентной ангиографии в диагностике и определении тактики лечения активных стадий ретинопатии недоношенных. Офтальмохирургия. 2014;4: 74–78. [Tereshchenko AV, Belyj YuA, Trifanenkova IG, Volodin PL, Sidorova YuA. Possibilities of fluorescent angiography in the diagnosis and determination of treatment tactics for the active stages of retinopathy of prematurity. Fyodorov Journal of Ophthalmic Surgery. 2014; 4: 74–78. (In Russ.)]
5. Логистическая регрессия и ROC-анализ – математический аппарат. Доступно по: https://loginom.ru/blog/logistic-regression-roc-auc [Ссылка активна на 05.07.2022] [Logistic regression and ROC analysis – mathematical apparatus. Available from: https://loginom.ru/blog/logistic-regression-roc-auc [Accessed 5th July 2022]. (In Russ.)]
6. Терещенко А.В., Белый Ю.А., Трифаненкова И.Г., Терещенкова М.С. Ранняя диагностика, мониторинг и лечение ретинопатии недоношенных. 3-е изд., перераб. и доп. М.: Издательство «Апрель»; 2013. [Tereshchenko AV, Belyj YuA, Trifanenkova IG, Tereshchenkova MS. Early diagnosis, monitoring and treatment of retinopathy of prematurity. M.: Izdatel'stvo «Aprel'»; 2013. (In Russ.)]
7. Терещенко А.В., Белый Ю.А., Исаев С.В., Трифаненкова И.Г. Объективные количественные показатели состояния ретинальных сосудов на ранних стадиях ретинопатии недоношенных. Офтальмохирургия. 2014;1: 68–73. [Tereshchenko AV, Belyj YuA, Isaev SV, Trifanenkova IG. Objective quantitative indicators of the state of retinal vessels in the early stages of retinopathy of prematurity. Fyodorov Journal of Ophthalmic Surgery. 2014; 1: 68–73. (In Russ.)]
8. Трифаненкова И.Г., Терещенко А.В. Флюоресцентная ангиография в определении особенностей течения активной ретинопатии недоношенных. Офтальмология. 2018;15(2S): 24–30. [Trifanenkova IG, Tereshchenko AV. Fluorescence angiography in determining the features of the course of active retinopathy of prematurity. Ophthalmology. 2018;15 (2S): 24–30. (In Russ.)]
9. Трифаненкова И.Г., Терещенко А.В., Сидорова Ю.А., Шаулов В.В., Исаев С.В. Флюоресцентная ангиография в оценке результатов лазерной коагуляции сетчатки при активных стадиях ретинопатии недоношенных. Сибирский научный медицинский журнал. 2019;39(3): 66–73. [Trifanenkova IG, Tereshchenko AV, Sidorova YuA, Shaulov VV, Isaev SV. Evaluating the results of laser coagulation of the retina in active stages of retinopathy of prematurity with help fluorescence angiography. Siberian Scientific Medical Journal. 2019;39(3): 66–73. (In Russ.)]
10. Lepore D, Molle F, Pagliara MM, et al. Atlas of fluorescein angiographic findings in eyes undergoing laser for retinopathy of prematurity. Ophthalmology. 2011;118: 168–175. doi: 10.1016/j.ophtha.2010.04.021
11. Klufas MA, Patel SN, Ryan MC, et al. Influence of fluorescein angiography on the diagnosis and management of retinopathy of prematurity. Ophthalmology. 2015;122: 1601–1608. doi: 10.1016/j.ophtha.2015.04.023
12. Harper C, Wright L, Young R. Fluorescein angiographic evaluation of peripheral retinal vasculature after primary intravitreal ranibizumab for retinopathy of prematurity. Retina. 2019;39(4): 700–705. doi: 10.1097/IAE.0000000000001996
13. Куликов В.П. Ультразвуковая диагностика сосудистых заболеваний: Руководство для врачей. М.: Издательство СТРОМ; 2007. [Kulikov VP. Ultrasound diagnostics of vascular diseases: A guide for doctors. M.: Izdatel'stvo STROM; 2007. (In Russ.)]
14. Lorenz B, Stieger K, Jäger M., et al. Retinal vascular development with 0.312 mg intravitreal bevacizumab to treat severe posterior retinopathy of prematurity: a longitudinal fluorescein angiographic study. Retina. 2017; 37(1): 97–111. doi: 10.1097/IAE.0000000000001126

Информация об авторах
Ирина Георгиевна Трифаненкова, к.м.н., itrifanenkova@rambler.ru, https://orcid.org/0000-0001-9202-5181
Александр Владимирович Терещенко, д.м.н., klg@eye-kaluga.com, https://orcid.org/0000-0002-0840-2675

Information about the authors
Irina G. Trifanenkova, PhD in Medicine, itrifanenkova@rambler.ru, https://orcid.org/0000-0001-9202-5181

Alexander V. Tereshchenko, MD, klg@eye-kaluga.com, https://orcid.org/0000-0002-0840-2675

Вклад авторов в работу:
И.Г. Трифаненкова: существенный вклад в концепцию и дизайн работы, сбор, анализ и обработка материала, статистическая обработка данных, написание текста, редактирование.
А.В. Терещенко: существенный вклад в концепцию и дизайн работы, сбор, анализ и обработка материала, редактирование, окончательное утверждение версии, подлежащей публикации.

Authors' contribution:
I.G. Trifanenkova: significant contribution to the concept and design of the work, collection, analysis and processing of material, statistical data processing, writing the text, editing.
A.V. Tereshchenko: significant contribution to the concept and design of the work, collection, analysis and processing of material, editing, final approval of the version to be published.

Финансирование: Авторы не получали конкретный грант на это исследование от какого-либо финансирующего агентства в государственном, коммерческом и некоммерческом секторах.
Согласие пациента на публикацию: Получено.
Конфликт интересов: Отсутствует.

Funding: The authors have not declared a specific grant for this research from any funding agency in the public, commercial or not-for-profit sectors.
Patient consent for publication: Accepted.
Conflict of interest: There is no conflict of interest.

Поступила: 12.05.2022
Переработана: 17.06.2022
Принята к печати: 11.08.2022

Originally received: 12.05.2022
Final revision: 17.06.2022
Accepted: 11.08.2022

Офтальмохирургия. 2022;3: 68–74.
Fyodorov Journal of Ophthalmic Surgery. 2022;3: 68–74.

Научная статья
УДК 617.7
doi: 10.25276/0235-4160-2022-3-68-74

Особенности статистического анализа количественных данных парных глаз, непараметрический случай

Я.Е. Пашенцев
НМИЦ «МНТК «Микрохирургия глаза» им. акад. С.Н. Федорова» Минздрава России, Хабаровский филиал, Хабаровск

РЕФЕРАТ

Цель. Сравнение различных подходов статистического анализа показателей парных глаз с описанием технологии его корректного проведения непараметрическими методами в программной среде R. **Материал и методы.** Проанализировано множество вариантов статистического анализа показателей парных глаз, выделены три подхода: 1) включение парных глаз в одну группу с использованием стандартных методов статистического анализа; 2) включение в одну группу исключительно по одному глазу от каждого пациента с обработкой стандартными статистическими методами; 3) включение в одну группу обоих парных глаз пациентов с использованием специально разработанных методов статистического анализа, учитывающих наличие корреляции между парными глазами. **Результаты.** Первый подход приводит к существенному занижению p-значений при сравнении групп и повышает риск отвержения правильной нулевой гипотезы. Второй подход не позволяет учесть все доступные исследователю данные, что понижает потенциальную статистическую мощность исследования. Третий подход позволяет использовать полный объем полученной информации и сформулировать на основании анализа результатов проведенных исследований правильные выводы. **Заключение.** Необоснованное применение стандартных статистических подходов для обработки количественных данных парных глаз приводит к существенному искажению p-значений, не позволяет учесть весь материал. Оптимальными методами в таких ситуациях являются продвинутые статистические методы, позволяющие учитывать корреляцию между парными глазами, например, методы RGL и DS пакета clusrank в программе R.

Ключевые слова: *кластерные данные, парные глаза, U-критерий Манна–Уитни, критерий Вилкоксона, язык R, пакет clusrank* ■

Для цитирования: Пашенцев Я.Е. Особенности статистического анализа количественных данных парных глаз, непараметрический случай. Офтальмохирургия. 2022;3: 68–74. https://doi.org/10.25276/0235-4160-2022-3-68-74
Автор, ответственный за переписку: Ярослав Евгеньевич Пашенцев, naukakhvmntk@mail.ru
Благодарность. Автор выражает особую благодарность Максиму Александровичу Медведеву за техническую помощь в поиске литературы, ценные советы и поддержку.

ABSTRACT

Original article

Features of statistical analysis of quantitative data obtained from fellow eyes, nonparametric tests

Ya.E. Pashentsev
Fyodorov Eye Microsurgery Federal State Institution, Khabarovsk branch, Khabarovsk, Russian Federation

Purpose. To compare various approaches to statistical analysis of fellow eyes and to describe correct analysis using nonparametric tests with R software. **Material and methods.** Various approaches to statistical analysis of fellow eyes are analyzed. Three general strategies are stated: 1) inclusion of both eyes in the same group using standard methods of statistical analysis; 2) inclusion in the same group only one eye of each subject using standard statistical methods; 3) inclusion of the both eyes in the same group using advanced statistical methods accounting correlation between fellow eyes. **Results.** The first approach leads to a significant underestimation of p-values when comparing groups and increases the risk of rejecting the correct null hypothesis. The second approach does not allow taking into account all

© Пашенцев Я.Е., 2022

CC BY 4.0

available data and decreases the statistical power of a study. The third approach uses all available data and allows making valid inferences. **Conclusion.** Unreasonable use of standard statistical approaches for analyses quantitative data of fellow eyes leads to a significant distortion of p-values, does not allow taking into account all the material. Best practices for such situations are advanced statistical techniques accounting correlations between fellow eyes, such as the RGL and DS methods of package clusrank for R language.

Key words: *clustered data, fellow eyes, Mann–Whitney U test, Wilcoxon test, R software environment, clusrank package* ■

For quoting: Pashentsev Ya.E. Features of statistical analysis of quantitative data obtained from fellow eyes, nonparametric tests. Fyodorov Journal of Ophthalmic Surgery. 2022;3: 68–74. https://doi.org/10.25276/0235-4160-2022-3-68-74
Corresponding author: Ya.E. Pashentsev, naukakhvmntk@mail.ru
Gratitude. The author expresses special gratitude to Maxim A. Medvedev for technical assistance in the search for literature, valuable advice and support.

АКТУАЛЬНОСТЬ

Надлежащий статистический анализ медицинских данных является критически важным этапом для правильной интерпретации результатов исследований с точки зрения доказательной медицины. Природа самих же данных исследования, в свою очередь, имеет первостепенное значение при выборе тех статистических методов, которыми эти данные должны обрабатываться.

Одним из частых типов данных, возникающих в исследованиях, в частности в медицинских исследованиях, являются кластерные данные (англ. clustered data). Под кластерными данными понимают такие данные, которые формируются из нескольких сущностных групп или кластеров (англ. cluster – гроздь, пучок, скопление), причем данные из одного кластера более схожи между собой, чем данные из разных кластеров [1]. Классическим примером возникновения кластерных данных является изучение средней успеваемости в школе, когда в анализ включаются оценки нескольких случайных учеников одного класса школы вместо того, чтобы случайно выбрать по одному ученику из нескольких классов.

Примером из медицины можно взять эксперименты с мышами, когда в одну группу включают несколько измерений у одной мыши, чтобы увеличить количество наблюдений, не требуя большого количества мышей. Или назначение сходного лечения при сходной симптоматике пациентам, наблюдаемым одним и тем же терапевтом. Либо когда в анализ включаются данные парных органов одного и того же пациента.

Кластерные данные в медицинских исследованиях могут возникать в результате совершенно различных сценариев, например: повторяющиеся в динамике измерения у конкретного пациента; кластеризация по различным специалистам, проводящим некоторое вмешательство. Кластеризация также возникает из-за того, что различные больницы/практикующие врачи могут привлекать разные типы пациентов; по степени тяжести заболевания или по социально-демографическим условиям; кластеризация появляется в группах пациентов с одинаковыми условиями труда и т.д. Кластеры могут накладываться друг на друга, образовывать иерархию.

Необходимо также отметить, что не следует путать проблему анализа кластерных данных с широко известным в статистике кластерным анализом (cluster analysis), целью которого является упорядочивание объектов исследования в однородные группы.

Все стандартные широко применяемые статистические критерии (параметрические и непараметрические), предназначенные для сравнения групп по количественным признакам, требуют наличия независимых наблюдений внутри каждой группы. Очевидно, что при включении в одну группу обоих парных глаз пациентов это требование нарушается, так как независимость наблюдений предполагает невозможность по наблюдению «А» получить информацию о наблюдении «Б». Например, измеряя уровень внутриглазного давления (ВГД) левого глаза случайного пациента «А», невозможно ничего достоверно сказать об уровне ВГД левого глаза (как и правого) пациента «Б». И наоборот, значения ВГД левого и правого глаз пациента «А» будут, скорее всего, близки друг к другу. Эти наблюдения не являются независимыми, они, скорее всего, будут похожи друг на друга сильнее, чем на показатели глаз пациента «Б».

Зачастую проблема усугубляется еще и тем, что эти парные глаза не просто коррелируют друг с другом, а имеют хорошую или даже отличную внутригрупповую корреляцию, ICC≥0,75 (intraclass correlation coefficient).

Анализируя наиболее частые ошибки применения статистических методов в российских офтальмологических журналах, профессор А.А. Шпак (2016) вполне обоснованно ставит на первое место проблему включения показателей парных глаз без учета их корреляции в одну группу исследования [2]. При этом он указывает на наличие специальных методов и программ, позволяющих учесть (внести поправку на) корреляцию между парными глазами.

Итак, данные правого и левого глаз одного и того же пациента очень часто коррелируют между собой. Но в то же время перед исследователем возникает вопрос: как правильно обрабатывать эти данные, какие методики необходимо при этом применять? Проблема статистической обработки кластерных данных представляет чрезвычайный интерес, но при этом в русскоязычной ме-

дицинской, и в частности офтальмологической, литературе существуют лишь единичные работы подобной направленности. Поэтому хотелось бы остановиться на проблемах, возникающих в офтальмологических исследованиях, базирующихся на сравнении количественных показателей групп пациентов, при включении в них кластерных данных их парных глаз.

В данной работе подробно рассмотрены вопросы статистического анализа данных офтальмологических исследований при сравнении количественных показателей групп с включением в них кластерных данных обоих парных глаз пациентов.

ЦЕЛЬ

Сравнение различных подходов статистического анализа показателей парных глаз с описанием технологии его корректного проведения непараметрическими методами в программной среде R.

МАТЕРИАЛ И МЕТОДЫ

Проанализировано множество вариантов статистического анализа показателей парных глаз, представленных в специальной литературе. Выделены три подхода [3–7]:

1) в основе первого подхода лежит игнорирование проблемы кластерных данных, т.е. происходит включение парных глаз в одну группу с использованием стандартных методов статистического анализа, не учитывающих корреляцию между такими глазами;

2) второй подход предполагает включение в одну группу исключительно по одному глазу от каждого пациента с последующей обработкой полученных данных стандартными статистическими методами;

3) третий подход к планированию дизайна исследования предусматривает возможность включения в одну группу обоих парных глаз пациентов с использованием специально разработанных («нестандартных») методов статистического анализа, учитывающих наличие корреляции между парными глазами.

Проведено сравнение этих подходов, анализ их применимости, продемонстрирован конкретный пример корректного статистического анализа количественных показателей парных глаз в непараметрическом случае с помощью пакета clusrank в программной среде R.

РЕЗУЛЬТАТЫ

Существенным недостатком первого подхода является то, что он приводит к значительному (иногда в десятки и более раз!) занижению p-значений при сравнении групп. Поэтому повышается риск отвержения правильной нулевой гипотезы, т.е. совершения ошибки первого рода [1, 3, 4, 8, 9]. В большинстве случаев этот подход является недопустимым, так как нарушает условия использования стандартных статистических критериев, требующих наличия только независимых наблюдений внутри каждой группы. Полученные при подобном исследовании выводы по меньшей мере спорны. По мнению W.A. Ray и D.M. O'Day (1985), применять первый подход возможно только при наличии четких медицинских и статистических данных об отсутствии корреляции (ICC должна значимо не отличается от 0) между парными глазами по какому-то конкретному исследуемому показателю, что в действительности наблюдается очень редко [4].

При втором подходе данные парного глаза либо вовсе не учитываются, либо включаются в контрольную группу (хотя это возможно далеко не всегда). В случаях, когда такое включение невозможно, возникает вопрос, что делать с уже полученными данными, зачастую ценными и дорогостоящими, как в плане материальных, так и временных затрат. Но их приходится не учитывать, попросту откидывать в сторону. Соответственно, исследователям приходится добирать недостающий материал, тратя свои ресурсы на дополнительные исследования, вместо того чтобы правильно использовать уже имеющиеся данные парных глаз.

Стратегия включения в анализ только одного глаза пациента также ставит перед исследователем вопрос выбора такого глаза. Например, может быть выбран правый, левый, случайный, лучший, худший, ведущий, ведомый и т.д. глаз. Далеко не всегда такой выбор является простым и очевидным [3, 10, 11]. Существуют также рекомендации включать в анализ не данные конкретного глаза, а среднее арифметическое показателей правого и левого глаза [4, 10, 12]. Недостатком такого усреднения данных является всё та же потеря информации, хотя и меньшая, чем в случае, когда парный глаз вовсе не учитывается в анализе [10].

Отдельно стоит остановиться на случаях, когда парный глаз включается в контрольную группу. В работе А.А. Шпака [2] отмечено, что включение в анализ обоих глаз испытуемых без учета их корреляции не является ошибкой в тех случаях, когда парные глаза либо служили контролем, либо их доля была невелика – до 10%. Но исследователю нужно помнить, что при наличии парного глаза в контроле обе группы не будут являться независимыми, поскольку показатели парных глаз, включенные в различные группы, коррелируют друг с другом [3, 12]. И, следовательно, для их анализа из стандартных критериев возможно применение только парных статистических тестов, таких как, например, критерий знаковых рангов Вилкоксона. Однако такие критерии, в свою очередь, требуют наличия исключительно лишь парных наблюдений в группах. Поэтому данное ограничение, по сути, делает невозможным включение в любую из групп наблюдений случаев без наличия пары в другой группе. Это сильно ограничивает дизайн и возможности подобного исследования.

Наличие же небольшого числа парных глаз в одной группе при использовании стандартных методов статистики (до 10% наблюдений) также нельзя считать оправданным и обоснованным, поскольку стандартные статистические критерии требуют независимости абсолютно всех наблюдений внутри группы, а не только их части (пусть даже и подавляющей) [3–5].

В целом второй подход может применяться на практике, но вследствие того, что анализируются не все доступные данные, понижается потенциальная статистическая мощность такого исследования.

И, наконец, применение третьего подхода является наиболее оптимальным, поскольку он позволяет использовать полный объем полученной информации, доступной исследователю, а также сформулировать на основании анализа результатов проведенных исследований правильные выводы. Но, к сожалению, он используется крайне редко, так как малоизвестен широкому кругу исследователей в РФ. Причиной этого является отсутствие русскоязычных руководств по практическому применению таких «нестандартных» методов статистического анализа, в которых бы детально описывались примеры их применения. Существуют лишь единичные упоминания о применении таких методов в русскоязычной офтальмологической литературе (без детализации, лишь констатируется факт применения таких продвинутых методов). Так, Е.В. Гурова (2018) при исследовании нейродегенерации сетчатки при болезни Альцгеймера использовала линейную смешанную модель [13]. Н.И. Курышева и соавт. (2018) при изучении прогрессирования глаукомной оптической нейропатии применяли модифицированный критерий суммы рангов для кластерных данных [14, 15].

Но каким образом выполнять анализ по третьему подходу? Известны два типа различных методов для сравнения групп с кластерными данными в случае наличия распределений, отличных от нормальных: 1) методы, модифицирующие стандартные критерии с учетом кластеризации, и 2) регрессионные методы, такие как обобщённые оценочные уравнения (GEE) и обобщенные линейные смешанные модели (GLMM) [1]. Регрессионные методы, хотя и являются мощнейшим инструментом в руках профессиональных статистиков, но отличаются намного большей степенью сложности для неспециалистов по сравнению с модифицированными методами. Методы GEE и GLMM требуют в каждом случае построения двух моделей. Одна из них учитывает как фиксированные, так и случайные эффекты, вторая – учитывает только случайные эффекты. Затем необходимо выполнять сравнение этих моделей для оценки p-значения гипотезы равенства групп. Кроме того, исследователю необходимо в любом случае самостоятельно оценить и выбрать тип распределения (гамма, Пуассона, обратное Гаусса и т.д.), что достаточно затруднительно. Кроме того, возможны также проблемы со сходимостью моделей и необходимостью перемасштабирования независимой переменной.

Всех этих сложностей лишены методы, модифицированные под кластеризацию данных. Для исследователя их использование технически ничем не отличается от применения хорошо знакомых критериев Вилкоксона. Примером таких продвинутых статистических методов анализа кластерных данных при сравнении групп по количественным признакам являются методы RGL и DS. Важно также отметить, что компьютерные симуляции для различных модельных данных показывают, что методы RGL и DS по статистической мощности не уступают методам GEE и GLMM [1, 16]. Простая и доступная для непрофессионалов-статистиков реализация этих методов выполнена в пакете clusrank в статистической программной среде R.

R – это язык программирования и программная среда, в которой доступны практически все актуальные средства статистического анализа (R Core Team (2020). R: A language and environment for statistical computing. R Foundation for Statistical Computing, Vienna, Austria. URL: https://www.R-project.org/ [Ссылка активна на 04.03.2022]). R широко используется в качестве программного обеспечения для статистической обработки данных, является бесплатным, свободно распространяемым программным обеспечением. R довольно прост, но в то же время допускает неограниченное расширение своего функционала с помощью подключаемых пакетов, т.е. специальных свободно распространяемых модулей для решения конкретных задач и постоянно совершенствуется энтузиастами.

Пакет clusrank был разработан Y. Jiang и соавт. [16] и предназначен для сравнения количественных данных групп с учетом наличия кластерных данных при помощи модифицированных критериев Вилкоксона.

Отметим, что к стандартным (немодифицированным) критериям Вилкоксона относят критерий суммы рангов (Wilcoxon rank-sum test, он же U-критерий Манна–Уитни) и критерий знаковых рангов (Wilcoxon signed-rank test, он же критерий Вилкоксона). Первый используется для сравнения двух независимых выборок, второй – для сравнения двух связных выборок или повторных измерений. Оба критерия не требуют наличия нормально распределенных данных и являются непараметрической альтернативой t-критериям Стьюдента.

B. Rosner, R.J. Glynn, M.L.T. Lee модифицировали критерий суммы рангов и критерий знаковых рангов на случай наличия кластерных данных [17, 18]. Почти одновременно с ними S. Datta и G.A. Satten предложили свои модификации тех же критериев [19, 20]. Эти модификации Y. Jiang и соавт. [16] программно реализовали в пакете clusrank, назвав их по именам авторов RGL и DS соответственно.

Метод RGL для независимых выборок предполагает, что корреляционная структура внутри кластеров является однотипной в группах исследования. Метод RGL, в отличие от DS, также позволяет осуществлять дополни-

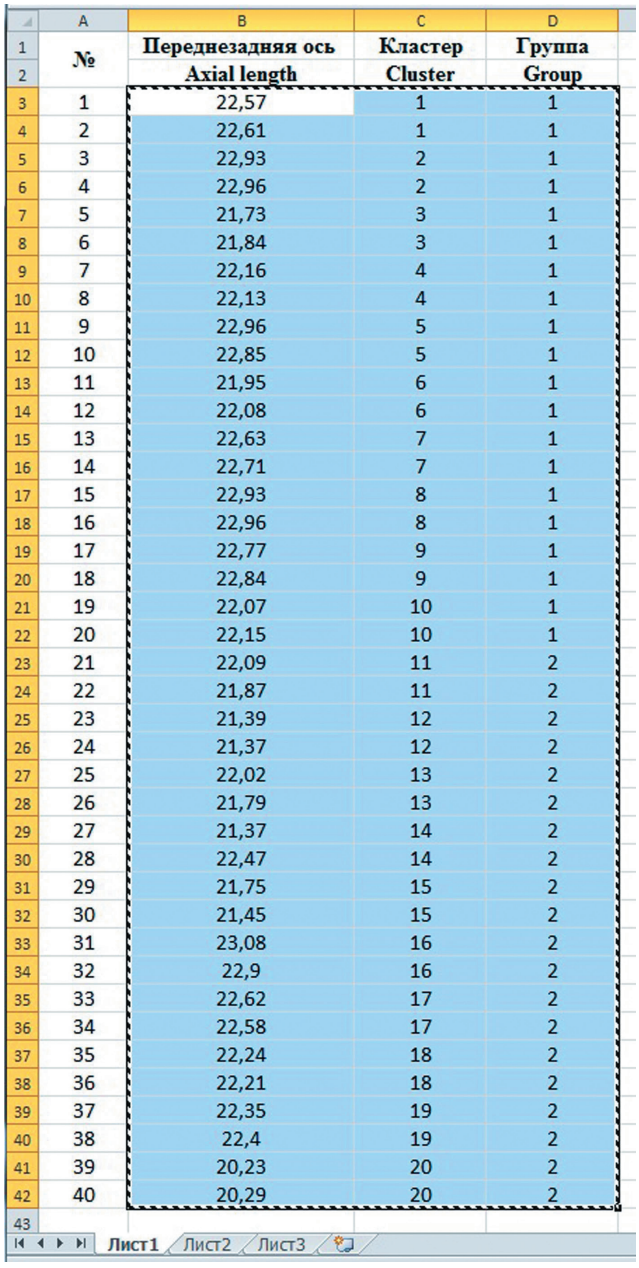

№	Переднезадняя ось Axial length	Кластер Cluster	Группа Group
1	22,57	1	1
2	22,61	1	1
3	22,93	2	1
4	22,96	2	1
5	21,73	3	1
6	21,84	3	1
7	22,16	4	1
8	22,13	4	1
9	22,96	5	1
10	22,85	5	1
11	21,95	6	1
12	22,08	6	1
13	22,63	7	1
14	22,71	7	1
15	22,93	8	1
16	22,96	8	1
17	22,77	9	1
18	22,84	9	1
19	22,07	10	1
20	22,15	10	1
21	22,09	11	2
22	21,87	11	2
23	21,39	12	2
24	21,37	12	2
25	22,02	13	2
26	21,79	13	2
27	21,37	14	2
28	22,47	14	2
29	21,75	15	2
30	21,45	15	2
31	23,08	16	2
32	22,9	16	2
33	22,62	17	2
34	22,58	17	2
35	22,24	18	2
36	22,21	18	2
37	22,35	19	2
38	22,4	19	2
39	20,23	20	2
40	20,29	20	2

Рис. 1. Данные для пациентов группы 1 и группы 2

Fig. 1. Dataset for Group 1 and Group 2

тельную стратификацию данных, например, по возрасту/полу.

Метод DS, в отличие от RGL, допускает наличие произвольных корреляционных структур для каждого кластера и остается пригодным даже в тех случаях, когда лечение или какое-либо другое воздействие на группы способно привести к изменению такой структуры. Кроме того, этот метод позволяет также сравнивать три (и более) группы одновременно, аналогично критерию Краскела–Уоллиса. Ограничением для использования метода DS являются случаи, когда парные глаза всех пациентов поровну распределены в разные группы.

Полный список и описание параметров, а также примеры использования методов RGL и DS представлены Y. Jiang и соавт. [16].

Рассмотрим конкретный пример обработки кластерных данных с помощью пакета clusrank в R версии 4.0.3. Сравним две независимые группы пациентов, например, по показателю длины передне-задней оси глаза (ПЗО). В каждую группу включим по 10 человек (20 глаз), всего – 20 человек (40 глаз). Различия будем считать статистически значимыми при $p<0,05$. Данные глаз пациентов введем в какую-либо электронную таблицу, например, в Microsoft Excel *(рис. 1)*. Выделим фрагмент данных, как показано на *рисунке 1*, и скопируем его в буфер обмена. Первый выделенный столбец содержит значения ПЗО, второй – номера кластеров (правый и левый глаз одного пациента образуют один кластер), третий – номера групп.

Запустим программу R и в командной строке выполним установку и подключение пакета clusrank для дальнейшего использования:

```
>install.packages("clusrank")
>library(clusrank)
```

Далее осуществим перенос данных из буфера обмена в R. Для этого выполним команду:

```
>Data<-read.table("clipboard", h=FALSE, dec=",", sep="\t")
```

Параметр «dec=","» указывает на то, что в качестве разделителя целой и дробной частей в анализируемых данных используется запятая. После выполнения этой команды в переменную Data будут записаны все 3 столбца подготовленных нами данных. Тогда данные показателя ПЗО будут находиться в переменной Data$V1, номера кластеров в Data$V2, номера групп в Data$V3.

Наконец, сравним показатели ПЗО в двух группах методами RGL и DS, используя функцию clusWilcox.test пакета clusrank. Для этого выполним команду:

```
>clusWilcox.test(x=Data$V1, group=Data$V3, cluster=Data$V2,
paired=FALSE, method="rgl")
```

Параметр «method="rgl"» указывает на то, что используется метод RGL. Параметр «paired=FALSE» указывает на то, что выполняется сравнение двух независимых групп, т.е. непарный модифицированный тест суммы рангов Вилкоксона. Сравнение связных выборок (например, при сравнении одних и тех же глаз до и после лечения) осуществляется функцией clusWilcox.test с параметром «paired=TRUE».

Результат сравнения групп представлен ниже:

Clustered Wilcoxon rank sum test using Rosner-Glynn-Lee method

data: $ group: $; cluster: $; Data group: Data; cluster: Data; V1 group: V3; cluster: V2;

number of observations: 40; number of clusters: 20

Z=1.8267, p-value=0.06774

alternative hypothesis: true difference in locations is not equal to 0

Итак, метод RGL показывает то, что две сравниваемые группы не имеют статистически значимых различий по

параметру ПЗО, так как p=0,068, при этом p-значение довольно близко к выбранному критическому уровню 0,05 и поэтому для надежных выводов желательно увеличение числа пациентов в группах.

Затем выполним сравнение тех же групп методом DS:

>clusWilcox.test(x=Data$V1, group=Data$V3, cluster=Data$V2, paired=FALSE, method="ds")

Параметр «method="ds"» указывает на то, что используется метод DS. Результат сравнения групп представлен ниже:

Clustered Wilcoxon rank sum test using Datta-Satten method

data: $ group: $; cluster: $; Data group: Data; cluster: Data; V1 group: V3; cluster: V2;

number of observations: 40; number of clusters: 20

Z=1.8742, p-value=0.0609

alternative hypothesis: true difference in locations is not equal to 0

Как видно, метод DS показал почти такой же результат, как и RGL, p=0,061.

Теперь сравним эти же группы с помощью стандартного критерия суммы рангов Вилкоксона (U-критерий Манна–Уитни), не учитывающего кластеризацию данных, в любом статистическом пакете, например, в IBM SPSS Statistics 20. Вычисленное p-значение составит 0,011, т.е. это примерно в 6 раз меньше, чем при использовании критериев, учитывающих наличие корреляции между парными глазами. На этом основании исследователь вынужден отвергнуть нулевую гипотезу и сделать вывод о наличии статистически значимых отличий между группами, тогда как на самом деле отличия отсутствуют. То есть исследователь совершит ошибку первого рода.

Наконец, попробуем «исправить» данную ситуацию путем включения в анализ только по одному случайно выбранному глазу каждого пациента. Так как левый/правый глаз выбирается случайно, то такая выборка также будет носить случайный характер, например, как на *рисунке 2*. Вновь с помощью любого статистического пакета выполним сравнение групп U-критерием Манна–Уитни и получим значение p=0,19, что примерно в 3 раза больше p-значений, полученных при сравнении полных данных критериями RGL и DS.

G	H	I
№	Переднезадняя ось Axial length	Группа Group
1	22,61	1
2	22,96	1
3	21,73	1
4	22,16	1
5	22,85	1
6	22,08	1
7	22,71	1
8	22,96	1
9	22,84	1
10	22,07	1
11	22,09	2
12	21,37	2
13	22,02	2
14	22,47	2
15	21,75	2
16	23,08	2
17	22,62	2
18	22,24	2
19	22,4	2
20	20,23	2

Рис. 2. Данные для группы 1 и группы 2, когда в анализ включался только один случайный глаз каждого пациента

Fig. 2. Dataset for Group 1 and Group 2 when only one eye of each patient was randomly chosen for analysis

ЗАКЛЮЧЕНИЕ

Таким образом, дизайн офтальмологических исследований достаточно часто предполагает статистический анализ показателей парных глаз одного и того же пациента. Но при этом выбор статистических методов для данного анализа далеко не всегда проводится адекватно. Необоснованное применение стандартных статистических подходов в случаях наличия кластерных данных приводит к существенному завышению или занижению p-значений проверки статистических гипотез, не позволяет в полной мере учесть весь имеющийся материал и сделать правильные выводы. Оптимальными методами для обработки кластерных данных в таких ситуациях являются продвинутые методы, позволяющие учитывать корреляцию между парными глазами, например, RGL и DS пакета clusrank в программе R.

ЛИТЕРАТУРА/REFERENCES

1. Galbraith S, Daniel JA, Vissel B. A study of clustered data and approaches to its analysis. J Neurosci. 2010;30(32): 10601–10608. doi: 10.1523/JNEUROSCI.0362-10.2010
2. Шпак А.А. Вопросы статистического анализа в российских офтальмологических журналах. Офтальмохирургия. 2016;(1): 73–77. [Shpak AA. Issues of the statistical analysis in the Russian ophthalmic journals. Fyodorov Journal of Ophthalmic Surgery. 2016;(1): 73–77. (In Russ.)] doi: 10.25276/0235-4160-2016-1-73-77
3. Armstrong RA. Statistical guidelines for the analysis of data obtained from one or both eyes. Ophthalmic Physiol Opt. 2013;33(1): 7–14. doi: 10.1111/opo.12009
4. Ray WA, O'Day DM. Statistical analysis of multi-eye data in ophthalmic research. Invest Ophthalmol Vis Sci. 1985;26(8): 1186–1188.
5. Karakosta A, Vassilaki M, Plainis S, Elfadl NH, Tsilimbaris M, Moschandreas J. Choice of analytic approach for eye-specific outcomes: one eye or two? Am J Ophthalmol. 2012;153(3): 571–579. doi: 10.1016/j.ajo.2011.08.032
6. Fan Q, Teo YY, Saw SM. Application of advanced statistics in ophthalmology. Invest Ophthalmol Vis Sci. 2011;52(9): 6059–6065. doi: 10.1167/iovs.10-7108

7. Zhang HG, Ying GS. Statistical approaches in published ophthalmic clinical science papers: a comparison to statistical practice two decades ago. Br J Ophthalmol. 2018;102(9): 1188–1191. doi: 10.1136/bjophthalmol-2017-311529
8. Sainani K. The importance of accounting for correlated observations. PM R. 2010;2(9): 858–861. doi: 10.1016/j.pmrj.2010.07.482
9. McCoach DB, Adelson JL. Dealing with dependence (part I): understanding the effects of clustered data. Gifted Child Quarterly. 2010;54(2): 152–155. doi:10.1177/0016986210363076
10. Murdoch IE, Morris SS, Cousens SN. People and eyes: statistical approaches in ophthalmology. Br J Ophthalmol. 1998;82(8): 971–973. doi: 10.1136/bjo.82.8.971
11. Dulku S. Generating a random sequence of left and right eyes for ophthalmic research. Invest Ophthalmol Vis Sci. 2012;53(10): 6301–6302. doi: 10.1167/iovs.12-10737
12. Newcombe RG, Duff GR. Eyes or patients? Traps for the unwary in the statistical analysis of ophthalmological studies. Br J Ophthalmol. 1987;71(9): 645–646. doi: 10.1136/bjo.71.9.645
13. Гурова Е.В. Нейродегенерация сетчатки при болезни Альцгеймера. Дис. … канд. мед. наук. М.; 2018. [Gurova EV. Retinal neurodegeneration in Alzheimer's disease. [Dissertation]. M.; 2018. (In Russ.)]
14. Курышева Н.И., Шаталова Е.О., Лепешкина Л.В. Прогрессирование глаукомной оптической нейропатии и его предикторы. Точка зрения. Восток – Запад. 2018;(3): 7–10. [Kurysheva NI, Shatalova EO, Lepeshkina LV. Predictors of glaucoma progression. Point of view. East – West. 2018;(3): 7–10. (In Russ.)] doi: 10.25276/2410-1257-2018-7-10
15. Курышева Н.И., Шаталова Е.О., Лепешкина Л.В. Корнеальный гистерезис как предиктор прогрессирования глаукомной оптической нейропатии. РМЖ. Клиническая офтальмология. 2018;(4): 168–173. [Kurysheva NI, Shatalova EO, Lepeshkina LV. Corneal hysteresis as a predictor of glaucomatous optic neuropathy progression. RMJ. Clinical ophthalmology. 2018;(4): 168–173. (In Russ.)] doi: 10.21689/2311-7729-2018-18-4-168-173
16. Jiang Y, Lee M, He X, Rosner B, Yan J. Wilcoxon rank-based tests for clustered data with R package clusrank. Journal of Statistical Software. 2020;96(6): 1–26. doi: 10.18637/jss.v096.i06
17. Rosner B, Glynn RJ, Lee ML. Extension of the rank sum test for clustered data: two-group comparisons with group membership defined at the subunit level. Biometrics. 2006;62(4): 1251–1259. doi: 10.1111/j.1541-0420.2006.00582.x
18. Rosner B, Glynn RJ, Lee ML. The Wilcoxon signed rank test for paired comparisons of clustered data. Biometrics. 2006;62(1): 185–192. doi: 10.1111/j.1541-0420.2005.00389.x
19. Datta S, Satten GA. Rank-Sum Tests for Clustered Data. Journal of the American Statistical Association. 2005;100(471): 908–915. doi: 10.1198/016214504000001583
20. Datta S, Satten GA. A signed-rank test for clustered data. Biometrics. 2008;64(2): 501–507. doi: 10.1111/j.1541-0420.2007.00923.x

Информация об авторе
Ярослав Евгеньевич Пашенцев, младший научный сотрудник, naukakhvmntk@mail.ru, https://orcid.org/0000-0001-5446-0633

Information about the author
Yaroslav E. Pashentsev, research assistant, naukakhvmntk@mail.ru, https://orcid.org/0000-0001-5446-0633

Вклад автора в работу:
Я.Е. Пашенцев: существенный вклад в концепцию и дизайн работы, сбор, анализ и обработка материала, статистическая обработка данных, написание текста, редактирование, окончательное утверждение версии, подлежащей публикации.

Author's contribution:
Ya.E. Pashentsev: significant contribution to the concept and design of the work, collection, analysis and processing of material, statistical data processing, writing the text, final approval of the version to be published.

Финансирование: Авторы не получали конкретный грант на это исследование от какого-либо финансирующего агентства в государственном, коммерческом и некоммерческом секторах.
Согласие пациента на публикацию: Письменного согласия на публикацию этого материала получено не было. Он не содержит никакой личной идентифицирующей информации.
Конфликт интересов: Отсутствует.

Funding: The authors have not declared a specific grant for this research from any funding agency in the public, commercial or not-for-profit sectors.
Patient consent for publication: No written consent was obtained for the publication of this material. It does not contain any personally identifying information.
Conflict of interest: There is no conflict of interest.

Поступила: 13.04.2022
Переработана: 30.06.2022
Принята к печати: 25.08.2022

Originally received: 13.04.2022
Final revision: 30.06.2022
Accepted: 25.08.2022

ОБЗОРЫ
REVIEWS

Обзор
УДК 617.73
doi: 10.25276/0235-4160-2022-3-75-81

Синдром увеальной эффузии

Д.А. Латиган, К.Л. Латиган, С.Н. Сахнов, Е.В. Быкова, А.В. Усов
НМИЦ «МНТК «Микрохирургия глаза» им. акад. С.Н. Федорова» Минздрава России, Краснодарский филиал, Краснодар

РЕФЕРАТ

Цель. Представить данные по вопросам патогенеза, клинических проявлений, методов диагностики и лечения синдрома увеальной эффузии. **Материал и методы.** Для выполнения обзора был осуществлен поиск источников по реферативным базам PubMed, Scopus и eLibrary за период до 2020 г. включительно с использованием ключевых слов: «uveal effusion», «ciliochoroidal detachment», «choroidal effusion», «serous retinal detachment», «nanophtalmos», «uveal effusion syndrome». Всего было отобрано 46 статей, относящихся к теме обзора. Начало публикаций по теме – 1963 г. **Результаты.** Из анализа представленных источников следует, что на сегодняшний день сложности в постановке диагноза и определении терапевтической тактики при синдроме увеальной эффузии обусловлены обширностью дифференциально-диагностического поиска, множеством клинически сходных заболеваний и отсутствием единого мнения о патогенезе данного состояния. **Заключение.** Синдром увеальной эффузии является диагнозом исключения, который может быть выставлен только тогда, когда будут исключены другие причины цилиохориоидальной отслойки, такие как регматогенная отслойка сетчатки, воспалительные процессы, неопластический процесс, системные заболевания, травмы, предшествующие офтальмологические операции. Правильная постановка диагноза и определение типа синдрома увеальной эффузии позволяет избавить пациентов от ненужных хирургических манипуляций, таких как витрэктомия или даже энуклеация.

Ключевые слова: *синдром увеальной эффузии, патогенез, классификация, лечение* ■

Для цитирования: Латиган Д.А., Латиган К.Л., Сахнов С.Н., Быкова Е.В., Усов А.В. Синдром увеальной эффузии. Офтальмохирургия. 2022;1: 75–81. https://doi.org/10.25276/0235-4160-2022-3-75-81
Автор, ответственный за переписку: Даниэль Александрович Латиган, ld1991@mail.ru

ABSTRACT

Review

The uveal effusion syndrome

D.A. Latigan, K.L. Latigan, S.N. Sakhnov, E.V. Bykova, A.V. Usov
Fyodorov Eye Microsurgery Federal State Institution, Krasnodar Branch, Russian Federation

Purpose. To present data on pathogenesis, clinical manifestations, diagnostic methods and treatment of uveal effusion syndrome. **Material and methods.** To perform the review, literature sources were searched through the Pubmed, Scopus and eLibrary databases up to and including 2020, using the keywords: «uveal effusion», «ciliochoroidal detachment», «choroidal effusion», «serous retinal detachment», «nanophtalmos», «uveal effusion syndrome». A total of 46 articles related to the topic of the review were selected. The beginning of publications on this theme started at 1963. **Results.** Analysis of publications testifies that today difficulties in diagnosing and determining therapeutic tactics for uveal effusion syndrome are due to the vastness of the differential diagnostic search, a variety of clinically similar diseases and the lack of consensus on the pathogenesis of this condition. **Conclusion.** Uveal effusion syndrome is a diagnosis of exclusion which can be taken only when other reasons of ciliochoroidal detachment, such as rhematogenous retinal detachment, inflammatory processes, neoplastic processes, systemic diseases, trauma, previous ophthalmic surgery, are excluded. Correct diagnosis and determination the type of uveal effusion syndrome can save patients from unnecessary surgical procedures, such as vitrectomy or even enucleation.

Key words: *uveal effusion syndrome, pathogenesis, classification, treatment* ■

For quoting: Latigan D.A., Latigan K.L., Sakhnov S.N., Bykova E.V., Usov A.V. The uveal effusion syndrome. Fyodorov Journal of Ophthalmic Surgery. 2022;1: 75–81. https://doi.org/10.25276/0235-4160-2022-3-75-81
Corresponding author: Daniel A. Latigan, ld1991@mail.ru

© Латиган Д.А., Латиган К.Л., Сахнов С.Н., Быкова Е.В., Усов А.В., 2022

CC BY 4.0

ВВЕДЕНИЕ

Увеальный эффузионный синдром (УЭС) является довольно редким и малоизученным клиническим состоянием, встречающимся преимущественно у мужчин среднего возраста с неотягощенным анамнезом и характеризующимся развитием спонтанной цилиохориоидальной отслойки и серозной отслойки сетчатки. Неясность этиопатогенеза, а также схожесть с рядом других глазных патологий обусловливают сложность постановки диагноза УЭС и выбора оптимальной тактики лечения.

Впервые термин «увеальная эффузия» был употреблен в 1963 г. C. Schepens и R. Brockhurst. Ими описаны 17 случаев идиопатической серозной отслойки сетчатки, сочетавшейся с отслойкой хориоидеи в 30% из них. Авторы отметили преимущественно билатеральное поражение, наличие минимальных признаков заднего увеита, отека зрительного нерва, а также значительное утолщение склеры (до 2 мм) в 6 из 13 прооперированных глаз. Из системных нарушений был выявлен повышенный уровень белка без плеоцитоза в спинномозговой жидкости (СМЖ) у 11 из 13 обследованных пациентов. У 3 пациентов этой группы выявлялось повышение давления СМЖ [1].

В 1974 г. R. Brockhurst описал 5 случаев развития увеальной эффузии у пациентов на фоне закрытоугольной глаукомы в сочетании с нанофтальмом и гиперметропией высокой степени [2].

С момента этих сообщений знания относительно эпидемиологии, патогенеза, классификации, лечения и прогноза УЭС значительно расширились.

ЦЕЛЬ

Представить данные по вопросам патогенеза, клинических проявлений, методов диагностики и лечения синдрома увеальной эффузии.

МАТЕРИАЛ И МЕТОДЫ

Для выполнения обзора был осуществлен поиск источников литературы по реферативным базам PubMed, Scopus и eLibrary за период до 2020 г. включительно с использованием ключевых слов: «uveal effusion», «ciliochoroidal detachment», «choroidal effusion», «serous retinal detachment», «nanophtalmos», «uveal effusion syndrome». Всего было отобрано 46 статей, относящихся к теме обзора. Начало публикаций по этой теме – 1963 г.

РЕЗУЛЬТАТЫ

Теории патогенеза. Стенка капилляров хориоидеи содержит многочисленные фенестры [3], в связи с чем создаются предпосылки для постоянного экстравазального выхода жидкости и белковых фракций в супрахориоидальное пространство. Их удаление из супрахориоидального пространства обеспечивается такими процессами, как транссклеральная диффузия альбуминов, транссклеральное движение воды и ток жидкости вокруг склеральных эмиссариев (сосудов и нервов, проходящих через отверстия в склере). Если функционирование одного или нескольких звеньев этого механизма нарушается либо увеличивается объем экстравазального выхода жидкости, то возможно возникновение синдрома увеальной эффузии. Соответственно, существует несколько гипотез патогенеза УЭС. Они связывают его развитие с существованием аномалий строения склеры, включая сниженную проницаемость склеры для крупномолекулярных белков, пониженную гидравлическую проводимость склеры, компрессию вортикозных вен, повышенную проницаемость сосудистой оболочки. Также факторами, потенцирующими развитие УЭС, считают наличие хронического воспаления хориоидеи и хронической гипотонии [4].

В 1975 г. F. Calhoun и R. Shaffer [5, 6] предположили, что утолщение склеры может привести к частичному сдавлению вортикозных вен и нарушению венозного оттока через них. В связи этим возникает застой в хориоидее с последующим развитием увеального выпота.

Эта гипотеза была подтверждена R. Brockhurst в 1980 г. клинически, когда он сообщил о 10 случаях УЭС на нанофтальмических глазах с положительным эффектом в 8 из них от склерэктомии и склеротомии, выполнявшихся для декомпрессии вортикозных вен и дренирования супрахориоидальной жидкости [7]. В статьях других авторов сообщается о наличии изменений калибра вортикозных вен при идиопатических УЭС у пациентов с нормальной длиной глаза, а также о случаях отсутствия вортикозных вен в некоторых квадрантах [8].

Также для объяснения развития УЭС было выдвинуто предположение о более низкой проницаемости склеры таких глаз для воды. Это привело к возникновению гипотезы сниженной гидравлической проводимости склеры, однако она была опровергнута в исследовании T.L. Jackson и соавт. Гидравлическая проводимость описывает объем воды, который проходит через поверхность ткани под напором. Было обнаружено, что внутренняя гидравлическая проводимость склеральной ткани пациентов с УЭС составляла 23,9×10–14 см², по сравнению с 5,8×10–14 см² у контрольных по возрасту, т.е. была выше, чем у здоровых людей. В докладе этой группы авторов указывалось на снижение транссклеральной макромолекулярной диффузии, что является основой для следующей гипотезы патогенеза УЭС [9].

Опубликован ряд исследований, посвященных изучению состава субретинальной и субхориоидальной жидкости, выявляемой при увеальной эффузии. В ней были обнаружены аномально высокие концентрации сывороточных белков, в первую очередь альбуминов, до 26,5

г/дл, что почти в 4 раза больше, чем в сыворотке крови [10–14]. Проведены исследования, дающие патоморфологические обоснования этому феномену. Гистологическое изучение хирургических образцов склеры глаз с УЭС [15–18] показало аномальное отложение гликозаминогликаноподобного материала, расширяющего межфибриллярные пространства. Считается, что повышенное содержание гликозаминогликанов препятствует диффузии крупных белковых молекул через интерстициальную ткань [19].

S. Daniele и C.L. Shchepens предположили, что первичная гипотония может спровоцировать развитие увеальной эффузии в глазах нормального размера без структурных аномалий. Ими описано два случая развития монолатеральных спонтанных отслоек хориоидеи и сетчатки, сочетавшихся с неглубокой передней камерой, ригидным зрачком и гипотонией (7 и 9 мм рт.ст.). При обследовании интактных глаз пациентов тонографически было выявлено снижение продукции внутриглазной жидкости. Кроме того, повышение внутриглазного давления (ВГД) с помощью введения гиалуроната натрия в переднюю камеру привело к быстрому и полному разрешению увеального выпота [20]. Следует отметить, однако, что большинство пациентов с УЭС имеют нормальное ВГД [4].

A. Kumar и соавт. выдвинули гипотезу о повышенной проницаемости сосудов хориоидеи у пациентов с идиопатическими формами УЭС. Это предположение было подтверждено ими ангиографически. Причина гиперпроницаемости сосудов хориоидеи неизвестна. Авторы объясняют ее существованием неспецифического воспаления хориоидеи на уровне слоев сосудов крупного и среднего калибра [21].

S. Jin и соавт. объясняют третий тип УЭС «пахихориоидальной концепцией». Согласно этой концепции, анатомические изменения в заднем полюсе глаза характеризуются разрежением хориокапиллярного слоя на фоне общего утолщения хориоидеи. Патогенез этого состояния остается неизвестным, предполагают, что утолщение сосудистой оболочки, обусловленное повышенным гидростатическим давлением, а также уменьшение объема хориокапиллярного слоя может вызывать прогрессирующую дисфункцию пигментного эпителия сетчатки (ПЭС) на уровне контакта с мембраной Бруха, что в конечном счете приводит к массивному скоплению субретинальной жидкости [22].

По данным ряда литературных источников, наибольшее клиническое и экспериментальное подтверждение о патогенетическом вкладе в развитие УЭС имеют две гипотезы: измененной проницаемости склеры для крупномолекулярных белков и гипотеза компрессии вортикозных вен. Относительная доля каждой из них может варьироваться у отдельных пациентов [4]. Также, учитывая положительный эффект в ряде случаев от стероидной терапии и ангиографическое подтверждение факта повышенной проницаемости сосудов хориоидеи, весьма вероятно наличие хронического субклинического воспалительного компонента, вносящего вклад или являющегося основной причиной развития УЭС 3-го типа.

Классификация. В настоящее время актуальной представляется классификация, предложенная M. Uyama и соавт. В своем исследовании они выделили три типа УЭС в зависимости от длины глаза и особенностей строения склеры, подтвержденных гистологическими исследованиями и данными магнитно-резонансной томографии (МРТ): тип 1 (нанофтальмический глаз, осевая длина менее 17 мм, утолщенная склера с дезорганизацией коллагеновых волокон и отложением протеогликанов в матриксе, гиперметропия высокой степени), тип 2 (ненанофтальмический глаз с утолщением склеры и менее выраженными гистологическими аномалиями) и тип 3 – «идиопатический» (ненанофтальмический глаз без склеральной аномалии) [23].

Половозрастной состав. C.L. Shields и соавт. в ретроспективном исследовании 104 глаз с УЭС 3-го типа определили демографические характеристики этого состояния: средний возраст пациентов составлял 70 лет (медиана: 71 год, диапазон: 27–94 года), большая часть пациентов была мужского пола (64%) с монолатеральным поражением (87%) [24]. Описание УЭС, сделанное C. Schepens и R. Brockhurst в 1963 г., также говорит в пользу более частой встречаемости УЭС у мужчин [1]. В обзоре M. Elagouz и соавт. указано, что УЭС на фоне нанофтальма и аномалий строения вортикозных вен, как и идиопатические формы УЭС, могут встречаться у обоих полов, однако идиопатическая форма все же гораздо чаще встречается у пациентов мужского пола [4].

Клиника. Наиболее частыми жалобами при УЭС является «затуманенность» зрения, метаморфопсии. Реже наблюдается гиперметропия высокой степени. Снижение остроты зрения может быть различной степени выраженности. J. Gass и S. Jallow в своем исследовании обратили внимание на часто встречающуюся выраженную дилатацию эписклеральных сосудов. Предполагается, что наличие этого симптома при отсутствии признаков экстраокулярной венозной гиперемии может быть обусловлено шунтированием крови кпереди из-за частичной обструкции вортикозных вен [8]. В большинстве случаев отсутствуют признаки активного или перенесенного ранее внутриглазного воспаления.

Накопление жидкости в супрахориоидальном пространстве при УЭС сопровождается полнокровием и отслойкой хориоидеи. Как правило, она циркулярная, с распространением к периферическими отделам. Также могут иметь место отслойка и переднее вращение цилиарного тела из-за скопления жидкости в супрацилиарном пространстве. При этом наблюдается смещение иридохрусталиковой диафрагмы кпереди с уменьшением глубины передней камеры и аппозиционным закрытием угла передней камеры. Этот феномен был выявлен в ряде клинических случаев и задокументирован при помощи ультразвуковой биомикроскопии (УБМ). По неко-

торым данным, характерно наличие серозной отслойки сетчатки различной степени протяженности [25]. Офтальмоскопически выявляются крупные гиперпигментированные участки (пятна леопарда), которые появляются через несколько месяцев после начала заболевания. Их возникновение связывают с генерализованной дезорганизацией ПЭС, развивающейся из-за длительно существующей серозной отслойки нейроэпителия [8].

ВГД может быть нормальным или сниженным. По данным литературы, диапазон показателей ВГД составляет от 10 до 21 мм рт.ст. При флюоресцентной ангиографии обнаруживается медленная перфузия сосудистой оболочки, длительная флюоресценция хориоидеи и, в некоторых случаях, очаговые зоны утечки флюоресцеина через пигментный эпителий. Ультразвуковое исследование (УЗИ) в режимах А- и В-сканирования выявляет отслойки хориоидеи и в случаях большой высоты и протяженности – отслойки сетчатки, а также утолщение заднего полюса глазного яблока. Однако УЗИ не позволяет дифференцировать, вызвано ли утолщение заднего отрезка глаза полнокровием сосудистой оболочки или хориоидальной клеточной инфильтрацией [8]. Большой объем клинической информации позволяет получить УБМ. По данным этого исследования, передние отделы хориоидеи имеют утолщенный, губчатый или кистозный вид. Могут определяться отслойка и передняя ротация цилиарного тела. Пациентам с подозрением на УЭС рекомендована МРТ орбит и головного мозга. Она может помочь определить точную локализацию скопления жидкости в супрахориоидальном пространстве и дифференцировать утолщение склеры от отека хориоидеи. Также этот метод позволяет выявить опухолевую инфильтрацию тканей глаза и экстраокулярных областей [25].

Для заболевания характерно ремитирующее клиническое течение, нередко завершающееся тяжелой потерей центрального зрения из-за хронического скопления субретинальной жидкости в макулярной зоне и вторичных изменений ПЭС [4].

Дифференциальная диагностика. M. Elagouz и соавт. обращают внимание на сложность дифференциальной диагностики УЭС ввиду наличия множества маскарадных состояний [4].

Идиопатическая центральная серозная хориоретинопатия (ЦСХ), особенно ее хроническая форма, может быть ошибочно принята за УЭС. При обоих состояниях отмечается скопление субретинальной жидкости, но, в отличие от УЭС, при ЦСХ на фоне отслойки нейроэпителия могут выявляться изменения профиля ПЭС при отсутствии хориоидальной отслойки.

Скопления субретинального экссудата, выявляемые у пациентов с УЭС до появления обширной отслойки сетчатки, нередко становятся причиной ошибочной постановки диагноза «хориоретинит».

При первичном обращении клиника УЭС может быть сходной с клиникой склерита. По данным УЗИ в режиме В-сканирования выявляется утолщение тканей заднего отрезка глаза, характерное для склерита. Подобная сонографическая картина может также наблюдаться при УЭС, однако для него не характерен выраженный болевой синдром, наблюдаемый при склерите.

Важной отличительной чертой УЭС является то, что он обычно возникает в контексте нормального ВГД и отсутствия признаков активного воспаления [4].

В литературе описаны случаи развития увеальной эффузии на фоне системных заболеваний, таких как ВИЧ, микседема, множественная миелома, синдром Хантера, болезнь Каслмана [26–30], а также на фоне первичной легочной гипертензии и правосторонней застойной сердечной недостаточности [31]. Цилиохориоидальная отслойка также может развиться при приеме иммуносупрессоров, антидепрессантов и противоэпилептических препаратов [32–34]. Кроме того, встречаются данные о выполнении энуклеации по поводу подозрительных в отношении кольцевых меланом хориоидеи случаев с последующим гистологическим выявлением увеального выпота на фоне отсутствия неопластического процесса [2, 35].

Лечение. Ввиду отсутствия четких представлений о патогенезе синдрома увеальной эффузии, нет единого подхода к его терапии.

В 1980 г. R. Brockhurst представил результаты хирургического лечения 10 пациентов с УЭС при нанофтальме путем декомпрессии вортикозных вен. Хирургическая техника заключалась в склерэктомии в сочетании со склеротомией вблизи от мест выхода сосудов из склеры. У 8 из 10 пациентов удалось добиться полного прилегания сетчатки после данной манипуляции [7].

В 1983 г. J. Gass обратил внимание на то, что несмотря на непреднамеренное интраоперационное пересечение или повреждение вортикозных вен при попытке их декомпрессии в одном из случаев билатерального УЭС удалось добиться полного разрешения отслоек хориоидеи и сетчатки. Это наблюдение позволило ему выдвинуть гипотезу о ключевой роли удаления склеральных лоскутов в успешном исходе хирургического лечения и представить новую хирургическую технику – склерэктомию на 2/3 толщины в четырех квадрантах на расстоянии 1–2 мм кпереди от экватора с последующей линейной склеростомией без декомпрессии вортикозных вен [36]. Впоследствии эффективность данной операции была подтверждена M. Johnson и J. Gass в 1990 г. в серии клинических случаев из 20 пациентов (23 глаза) с УЭС. Полное прилегание сетчатки и хориоидеи в различные сроки (в среднем 2,4 месяца) после одной или двух процедур было достигнуто в 96% случаев (22 глаза) [37]. С тех пор «экваториальная» хирургия склеры стала ведущей в терапии УЭС.

В 2000 г. M. Uyama и соавт. была предложена субсклеральная склерэктомия. Суть методики состояла в формировании в зоне экватора склерального лоскута размером 4×5 мм на 2/3 толщины склеры с последующей резекцией оставшейся под лоскутом склеры протяженностью

3×4 мм и обнажением хориоидеи. Склерэктомии выполнялись в нижневисочном и нижненосовом квадрантах. Сформированные лоскуты неплотно ушивались. Данное вмешательство было эффективно на 17 глазах с УЭС 1-го и 2-го типов. Авторами также было представлено два случая УЭС 3-го типа (11% в их исследовании), в которых склерэктомия не дала положительного эффекта [23].

Тем не менее имеются сообщения и об успешном хирургическом лечении УЭС 3-го типа. Так, в исследовании N.G. Ghazi и соавт. 4 из 5 прооперированных глаз были нормального размера без склеральных аномалий. Во всех случаях была выполнена склеростомия без формирования склеральных лоскутов и декомпрессии вортикозных вен в местах максимального скопления супрахориоидальной жидкости по данным дооперационного ультразвукового исследования. Разрешение УЭС наступало в сроки от 1 до 10 месяцев после хирургии [38].

M. Kong и соавт. успешно применили сквозную склеротомию без склерэктомии в 5 случаях УЭС. Разрез прямоугольной формы длиной 2–3 мм и шириной 5–6 мм выполнялся в 6–8 мм от лимба между прямыми мышцами с последующим дренированием супрахориоидального пространства и ушиванием углов лоскута. Один из описанных случаев был классифицирован как УЭС 3-го типа [39]. Об эффективности склерэктомии также сообщают и отечественные авторы [40, 41].

О применении шунта Ex-PRESS (Alcon) для лечения УЭС 2-го типа доложили J.B. Yepez и J.F. Arevalo. Шунт имплантировался в склеротомическое отверстие, выполненное в 13 мм кзади от лимба в месте наибольшего скопления супрахориоидальной жидкости по данным УЗИ. Во всех случаях (2 пациента, 3 глаза) достигнуто полное прилегание хориоидеи и сетчатки, сохранявшееся в течение 12–24 месяцев [42].

Таким образом, предложенные разными авторами хирургические методы лечения УЭС, с одной стороны, имеют в своей основе патогенетическое обоснование, с другой – нельзя исключить их чисто симптоматический характер. Большинство исследователей указывают на уменьшение выраженности увеальной эффузии в результате склероистончающих операций и на основании этого делают вывод об их патогенетической обоснованности. Однако факт уменьшения объема субхориоидального выпота после склерэктомии/склеротомии/склеростомии сам по себе не доказывает, что сниженная проницаемость склеры или сдавление вортикозных вен являются причинами, лежащими в основе развития УЭС. Операция лишь создает условия для выхода жидкости независимо от причины ее скопления [4].

Помимо хирургического лечения, в литературе также предложены варианты консервативного лечения УЭС с различными исходами.

Изначально R. Brockhurst (1974) отметил положительный эффект от системного применения высоких доз стероидов, при этом автор указал, что такое лечение не приводит к полному прилеганию сетчатки и хориоидеи, требует проведения повторных курсов, а также может быть неэффективным при рецидивах заболевания [2]. Впоследствии J. Gass (1982) и другие исследователи неоднократно сообщали о неэффективности системной стероидной терапии для лечения УЭС [8, 10, 36, 37, 43]. Однако в ретроспективном обзоре C. Shields и соавт. (2017), охватившем 104 глаза с УЭС 3-го типа, в 59 случаях с применением различных схем лечения стероидами (пероральный прием, периокулярные инъекции, инстилляции) удалось купировать УЭС в 95% случаях (56 глаз) и только в 5% случаев (3 глаза) потребовалось хирургическое лечение [24].

Предположение о воспалительной природе УЭС 3-го типа дает патогенетическое обоснование применения кортикостероидов. На фоне этой терапии может иметь место общее снижение концентрации воспалительных цитокинов, контроль транссудации и отека путем стабилизации клеточных мембран.

На основании теории о сниженной проницаемости склеры для крупномолекулярных белковых фракций при УЭС, T.L. Jackson, A. Hussain и J. Salisbury выдвинули предположение о целесообразности применения инстилляций аналогов простагландина для способствования дренажу супрахориоидальной жидкости. Известно, что аналоги простагландина снижают ВГД, увеличивая увеосклеральный отток, а также они способны усиливать склеральную макромолекулярную проницаемость за счет уменьшения плотности коллагеновых волокон склеры и повышения уровня склеральных металлопротеиназ [19, 44].

D.B. Andrijevic и соавт. сообщили об успешном применении аналогов простагландина в сочетании с ацетазоламидом для медикаментозного лечения УЭС. Терапевтический эффект ацетазоламида может быть объяснен его влиянием на гематоофтальмический барьер путем стимуляции насосных механизмов ретинального пигментного эпителия [45].

A. Kumar и соавт. использовали длительный пероральный прием нестероидных противовоспалительных препаратов (индометацин) и лазерную фотокоагуляцию сетчатки в точках просачивания красителя, выявляемых при индоцианиновой ангиографии, в двух случаях хронической серозной отслойки нейроэпителия на фоне идиопатического УЭС. Отмечалась некоторая положительная динамика в виде уменьшения высоты отслойки нейроэпителия и повышения остроты зрения. Однако авторами признается, что регистрируемое улучшение могло быть спонтанным. Если концепция воспаления сосудов хориоидеи верна, возможно ожидать, что долгосрочное использование нестероидных противовоспалительных препаратов может быть терапией выбора при УЭС 3-го типа [21].

Имеются данные об улучшении зрения у пациентов с УЭС после проведения нескольких сеансов лечебного плазмафереза. Терапия включала в себя замену плазмы на 5% раствор альбумина человеческого, селективную

адсорбцию и использование реофильтра. Во всех случаях (3 пациента, 4 глаза) острота зрения повысилась на 3 строчки или более, однако в указанном сообщении нет данных о восстановлении анатомических взаимоотношений между внутриглазными структурами [46].

ЗАКЛЮЧЕНИЕ

Синдром увеальной эффузии является диагнозом исключения, который может быть выставлен только тогда, когда будут исключены другие причины цилиохориоидальной отслойки, такие как регматогенная отслойка сетчатки, воспалительные процессы, неопластический процесс, системные заболевания, травмы, предшествующие офтальмологические операции. Правильная постановка диагноза и определение типа УЭС позволяет избавить пациентов от ненужных хирургических манипуляций, таких как витрэктомия или даже энуклеация.

ЛИТЕРАТУРА/REFERENCES

1. Schepens CL, Brockhurst RJ. Uveal effusion. I. Clinical picture. Arch Ophthalmol. 1963;70: 189–201. doi: 10.1001/archopht.1963.00960050191010
2. Brockhurst RJ. Nanophthalmos with uveal effusion: a new clinical entity. Trans Am Ophthalmol Soc. 1974;72: 371–403.
3. Витт В.В. Строение зрительной системы человека. Одесса: Астропринт; 2003. [Vitt V.V. The structure of the human visual system. Odessa: Astroprint; 2003. (In Russ.)]
4. Elagouz M, Stanescu-Segall D, Jackson TL. Uveal effusion syndrome. Surv Ophthalmol. 2010;55: 134–145. doi: 10.1016/j.survophthal.2009.05.003
5. Calhoun FPJ. The management of glaucoma in nanophthalmos. Trans Am Ophthalmol Soc. 1975;73: 97–122.
6. Shaffer RN. Discussion of: Calhoun FP Jr. The management of glaucoma in nanophthalmos. Trans Am Ophthalmol Soc. 1975;73: 97–122, 119–120.
7. Brockhurst RJ. Vortex vein decompression for nanophthalmic uveal effusion. Arch Ophthalmol. 1980;98(11): 1987–1990. doi: 10.1001/archopht.1980.01020040839008
8. Gass JDM, Jallow S. Idiopathic serous detachment of the choroid, ciliary body, and retina (uveal effusion syndrome). Ophthalmology. 1982;89: 1018–1032. doi: 10.1016/s0161-6420(82)34685-0
9. Jackson TL, Hussain A, Morley AMS, et al. Scleral hydraulic conductivity and macromolecular diffusion in patients with uveal effusion syndrome. Invest Ophthalmol Vis Sci. 2008;49: 5033–5040. doi: 10.1167/iovs.08-1980
10. Brockhurst RJ. Discussion of Gass JDM. Uveal effusion syndrome. A new hypothesis concerning pathogenesis and technique of surgical treatment. Trans Am Ophthalmol Soc. 1983;81: 256.
11. Brockhurst RJ, Lam KW. Uveal effusion. II. Report of a case with analysis of subretinal fluid. Arch Ophthalmol. 1973;90: 399. doi: 10.1001/archopht.1973.01000050401015
12. Jackson TL, Hussain A, Hodgetts A, et al. Human scleral hydraulic conductivity: age-related changes, topographical variation, and potential scleral outflow facility. Invest Ophthalmol Vis Sci. 2006;47: 4942–4946. doi: 10.1167/iovs.06-0362
13. Okabe H, Kiyosawa M, Katsuyoshi M, et al. Nuclear magnetic resonance imaging of subretinal fluid. Am J Ophthalmol. 1986;102: 640–646. doi: 1016/0002-9394(86)90538-6
14. Wilson RS, Hanna C, Morris MD. Idiopathic chorioretinal effusion: an analysis of extracellular fluids. Ann Ophthalmol. 1977;9: 647–653.
15. Yue BYJT, Duvall J, Goldberg MF, Puck A, Tso MO, Sugar J. Nanophthalmic sclera. Morphologic and tissue culture studies. Ophthalmology. 1986;93(4): 534–541. doi: 10.1016/s0161-6420(86)33704-7
16. Trelstad RL, Silbermann NN, Brockhurst RJ. Nanophthalmic sclera: ultrastructural, histochemical, and biochemical observations. Arch Ophthalmol. 1982;100: 1935–1938. doi: 10.1001/archopht.1982.01030040915009
17. Ward RC, Gragoudas ES, Pon DM, Albert DM. Abnormal scleral findings in uveal effusion syndrome. Am J Ophthalmol. 1988;106(2): 139–146. doi: 10.1016/0002-9394(88)90825-2
18. Jackson TL, Hussain A, Morley AMS, et al. Scleral hydraulic conductivity and macromolecular diffusion in patients with uveal effusion syndrome. Invest Ophthalmol Vis Sci. 2008;49: 5033–5040. doi: 10.1167/iovs.08-1980.
19. Jackson TL, Hussain A, Salisbury J, Sherwood R, Sullivan PM, Marshall J. Transscleral albumin diffusion and suprachoroidal albumin concentration in uveal effusion syndrome. Retina. 2012;32(1): 177–182. doi: 10.1097/IAE.0b013e318218a95a
20. Daniele S, Schepens CL. Can chronic bulbar hypotony be responsible for uveal effusion? Report of two cases. Ophthalmic Surg. 1989;20: 872–875.
21. Kumar A, Kedar S, Singh RP. The indocyanine green findings in idiopathic uveal effusion syndrome. Indian J Ophthalmol. 2002;50: 217–219.
22. Jin S, Francisconi CLM, Wong DT. Pachychoroid findings in a case of uveal effusion syndrome. Can J Ophthalmol. 2020;55(2): e74–e76. doi: 10.1016/j.jcjo.2019.08.002
23. Uyama M, Takahashi K, Kozaki J, et al. Uveal effusion syndrome: clinical features, surgical treatment, histologic examination of the sclera, and pathophysiology. Ophthalmology. 2000;107(3): 441–449. doi: 10.1016/s0161-6420(99)00141-4
24. Shields CL, Roelofs K, Di Nicola M, Sioufi K, Mashayekhi A, Shields JA. Uveal effusion syndrome in 104 eyes: Response to corticosteroids – The 2017 Axel C. Hansen lecture. Indian J Ophthalmol. 2017;65(11): 1093–1104. doi: 10.4103/ijo.IJO_752_17
25. Shah PR, Yohendran J, Hunyor AP, Grigg JR, McCluskey PJ. Uveal effusion: clinical features, management, and visual outcomes in a retrospective case series. J Glaucoma. 2016;25(4): e329–e335. doi: 10.1097/ijg.0000000000000329
26. Nash RW, Lindquist TD. Bilateral angle-closure glaucoma associated with uveal effusion: presenting sign of HIV infection. Surv Ophthalmol. 1992;36(4): 255–258. doi: 10.1016/0039-6257(92)90094-a
27. Richardson J, Walsh M. Uveal effusion as a sign of myxoedema. Br J Ophthalmol. 1969;53(8): 557–560. doi: 10.1136/bjo.53.8.557
28. Khouri GG, Murphy RP, Kuhajda FP, Green WR. Clinicopathologic features in two cases of multiple myeloma. Retina. 1986;6(3): 169–175. doi: 10.1097/00006982-198600630-00007
29. Vine AK. Uveal effusion in Hunter's syndrome. Evidence that abnormal sclera is responsible for the uveal effusion syndrome. Retina. 1986;6(1): 57–60. doi: 10.1097/00006982-198600610-00005
30. Park SH, Song SJ. Castleman's disease presenting with uveal effusion syndrome. Korean J Ophthalmol. 2010;24(3): 182–185. doi: 10.3341/kjo.2010.24.3.182.
31. Akduman L, Del Priore LV, Kaplan HJ, Meredith T. Uveal effusion syndrome associated with primary pulmonary hypertension and vomiting. Am J Ophthalmol. 1996;121(5): 578–580. doi: 10.1016/s0002-9394(14)75439-x
32. Thomas M, Armenti ST, Ayres MB, Demirci H. Uveal effusion after immune checkpoint inhibitor therapy. JAMA Ophthalmol. 2018;136(5): 553–556. doi: 10.1001/jamaophthalmol.2018.0920
33. de Guzman MH, Thiagalingam S, Ong PY, Goldberg I. Bilateral acute angle closure caused by supraciliary effusions associated with venlafaxine intake. Med J Aust. 2005;182(3): 121–123. doi: 10.5694/j.1326-5377.2005.tb06613.x
34. Lan YW, Hsieh JW. Bilateral acute angle closure glaucoma and myopic shift by topiramate-induced ciliochoroidal effusion: case report and literature review. Int Ophthalmol. 2018;38(6): 2639–2648. doi: 10.1007/s10792-017-0740-y
35. Davies EWG, Sanders MD, Harry J. Annular serous detachment of the choroid. Trans Ophthalmol Soc UK. 1973;93(0): 145–149.
36. Gass JD. Uveal effusion syndrome. A new hypothesis concerning pathogenesis and technique of surgical treatment. Retina. 1983;3(3): 159–163. doi: 10.1097/00006982-198300330-00003
37. Johnson MW, Gass JD. Surgical management of the idiopathic uveal effusion syndrome. Ophthalmology. 1990;97(6): 778–785. doi: 10.1016/s0161-6420(90)32511-3
38. Ghazi NG, Richards CP, Abazari A. A modified ultrasound-guided surgical technique for the management of the uveal effusion syndrome in patients with normal axial length and scleral thickness. Retina. 2013;33(6): 1211–1219. doi: 10.1097/IAE.0b013e3182790eb8
39. Kong M, Kim JH, Kim SJ, Kang SW. Full-thickness sclerotomy for uveal effusion syndrome. Korean J Ophthalmol. 2013;27(4): 294–298. doi: 10.3341/kjo.2013.27.4.294
40. Белый Ю.А., Терещенко А.В., Плахотний М.А., Юдина Ю.А. Синдром увеальной эффузии – тактика лечения. Практическая медицина. 2015;2–1(87): 140–144. [Belyy YuA, Tereshchenko AV, Plakhotniy MA, Yudina YuA. Uveal effusion syndrome. Tactics of treatment. Pracical Medicine. 2015;2–1(87): 140–144. (In Russ.)]
41. Бакунина Н.А., Колесникова Л.Н. Синдром увеальной эффузии 3 типа (случай из практики). В сборнике: XIV Всероссийская школа офтальмолога. Сборник научных трудов. Под редакцией Е.А. Егорова. 2015: 14–16. [Bakunina NA, Kolesnikova LN. Uveal effusion syndrome of type 3 (a case from practice). In the collection: XIV All-Russian School of ophthalmologist. Collection of scientific papers. E.A. Egorov (ed.). 2015: 14–16. (In Russ.)]
42. Yepez JB, Arevalo JF. Ex-PRESS shunt for choroidal fluid drainage in uveal effusion syndrome type 2: a potentially novel technique. JAMA Ophthalmol. 2015;133(4): 470–471. doi: 10.1001/jamaophthalmol.2014.5913
43. Casswell AG, Gregor ZJ, Bird AC. The surgical management of uveal effusion sy ndrome. Eye (Lond). 1987;1(1): 115–119. doi: 10.1038/eye.1987.17
44. Weinreb RN. Enhancement of scleral macromolecular permeability with prostaglandins. Trans Am Ophthalmol Soc. 2001;99: 319–343.
45. Andrijević DB, Benčić G, Corluka V, Zorić GM, Vatavuk Z. Medical therapy for uveal effusion syndrome. Eye (Lond). 2014;28(8): 1028–1031. doi: 10.1038/eye.2014.126
46. Brunner R, Widder RA, Fischer RA, et al. Clinical efficacy of haemorheological treatment using plasma exchange, selective adsorption and membrane differential filtration in maculopathy, retinal vein occlusion and uveal effusion syndrome. Transfus Sci. 1996;17(4): 493–498. doi: 10.1016/s0955-3886(96)90083-1

Информация об авторах
Даниэль Александрович Латиган, врач-офтальмолог, ld1991@mail.ru, https://orcid.org/0000-0001-6369-4191
Ксения Леонидовна Латиган, врач-офтальмолог, marina-iosifova@yandex.ru, https://orcid.org/0000-0003-1765-5831
Сергей Николаевич Сахнов, к.м.н., к.э.н., академик РАЕН, заслуженный врач Российской Федерации, s_sakhnov@inbox.ru, https://orcid.org/0000-0003-2100-2972
Елена Владимировна Быкова, к.м.н., bikova_lena@bk.ru, https://orcid.org/0000-0001-9187-4202
Александр Валерьевич Усов, к.м.н., usvrh@mail.ru, https://orcid.org/0000-0002-0285-1728

Information about the authors
Daniel A. Latigan, ld1991@mail.ru, ophthalmologist, https://orcid.org/0000-0001-6369-4191
Kseniya L. Latigan, ophthalmologist, marina-iosifova@yandex.ru, https://orcid.org/0000-0003-1765-5831

Sergey N. Sakhnov, Candidate of Medical Sciences, Candidate of Economic Sciences, Academician of the Russian Academy of Sciences, Honored Doctor of the Russian Federation, s_sakhnov@inbox.ru, https://orcid.org/0000-0003-2100-2972
Elena V. Bykova, Candidate of Medical Sciences, bikova_lena@bk.ru, https://orcid.org/0000-0001-9187-4202
Alexander V. Usov, Candidate of Medical Sciences, usvrh@mail.ru, https://orcid.org/0000-0002-0285-1728

Вклад авторов в работу:
Д.А. Латиган: существенный вклад в концепцию и дизайн работы, сбор, анализ и обработка материала, написание текста.
К.Л. Латиган: существенный вклад в концепцию и дизайн работы, сбор, анализ и обработка материала, написание текста.
С.Н. Сахнов: статистическая обработка данных.
Е.В. Быкова: статистическая обработка данных, окончательное утверждение версии, подлежащей публикации.
А.В. Усов: редактирование, окончательное утверждение версии, подлежащей публикации.

Authors' contribution:
D.A. Latigan: significant contribution to the concept and design of the work, collection, analysis and processing of material, writing the text.
K.L. Latigan: significant contribution to the concept and design of the work, collection, analysis and processing of material, writing the text.
S.N. Sakhnov: statistical data processing.
E.V. Bykova: statistical data processing, final approval of the version to be published.
A.V. Usov: editing, final approval of the version to be published.

Финансирование: Авторы не получали конкретный грант на это исследование от какого-либо финансирующего агентства в государственном, коммерческом и некоммерческом секторах.
Согласие пациента на публикацию: Письменного согласия на публикацию этого материала получено не было. Он не содержит никакой личной идентифицирующей информации.
Конфликт интересов: Отсутствует.

Funding: The authors have not declared a specific grant for this research from any funding agency in the public, commercial or not-for-profit sectors.
Patient consent for publication: No written consent was obtained for the publication of this material. It does not contain any personally identifying information.
Conflict of interest: There is no conflict of interest.

Поступила: 14.01.2022
Переработана: 29.03.2022
Принята к печати: 07.07.2022

Originally received: 14.01.2022
Final revision: 29.03.2022
Accepted: 07.07.2022

Офтальмохирургия. 2022;3: 82–97.
Fyodorov Journal of Ophthalmic Surgery. 2022;3: 82–97.

Обзор
УДК 617.713
doi: 10.25276/0235-4160-2022-3-82-97

Диагностика синдрома лимбальной недостаточности

Б.Э. Малюгин[1, 2], С.А. Борзенок[1, 2], С.Ю. Калинникова[1], М.Ю. Герасимов[1]

[1]НМИЦ «МНТК «Микрохирургия глаза» им. акад. С.Н. Федорова» Минздрава России, Москва
[2]Московский государственный медико-стоматологический университет имени А.И. Евдокимова, Москва

РЕФЕРАТ

Актуальность. Синдром лимбальной недостаточности (СЛН) является патологией, приводящей к снижению зрения, развитию неоваскуляризации роговицы, появлению персистирующих эрозий и негативному воздействию на качество жизни пациента. Известно, что эффективность трансплантации роговицы при этом невысока и требует неоднократных повторных вмешательств. Одной из важных проблем, является отсутствие четкого алгоритма диагностики и стандартизированного набора методов исследований для данного заболевания. **Цель.** Подробное изложение основных методов диагностики СЛН. **Материал и методы.** Произведен системный анализ научных публикаций отечественных и зарубежных авторов на ресурсах PubMed, Medline, eLibrary, а также диссертационных работ и учебников с 1992 до 2021 г., посвященных существующим на настоящий момент методам диагностики СЛН. Результаты. Основными прижизненными методами диагностики СЛН помимо биомикроскопии являются: окрашивание глазной поверхности, импрессионная цитология с выявлением специфических цитокератинов, конфокальная микроскопия, оптическая когерентная томография (ОКТ) переднего отрезка и ОКТ-ангиография. **Заключение.** У пациентов с конъюнктивализацией и васкуляризацией роговицы следует проявлять настороженность и проводить дополнительную диагностику на предмет наличия СЛН. Диагностика данного заболевания должна быть комплексной и, помимо сбора анамнеза и биомикроскопии с обязательной прижизненной окраской (флюоресцеин), включать инструментальные исследования, основанные на детальной визуализации переднего отрезка глаза с высоким разрешением (ОКТ, конфокальная микроскопия), а также лабораторной диагностике (цитология, иммуноцитохимия).

Ключевые слова: *синдром лимбальной недостаточности, импрессионная цитология, лазерная сканирующая конфокальная микроскопия, бокаловидные клетки, цитокератины, сквозная кератопластика, цитокины* ■

Для цитирования: Малюгин Б.Э., Борзенок С.А., Калинникова С.Ю., Герасимов М.Ю. Диагностика синдрома лимбальной недостаточности. Офтальмохирургия. 2022;3: 82–97. https://doi.org/10.25276/0235-4160-2022-3-82-97
Автор, ответственный за переписку: Светлана Юрьевна Калинникова, svkalinnikova@gmail.com

ABSTRACT

Review

Limbal stem cell deficiency diagnostics

B.E. Malyugin[1, 2], S.A. Borzenok[1, 2], S.Yu. Kalinnikova[1], M.Yu. Gerasimov[1]

[1]Fyodorov Eye Microsurgery Federal State Institution, Moscow, Russian Federation
[2]Yevdokimov Moscow State University of Medicine and Dentistry, Moscow, Russian Federation

Relevance. Limbal stem cell deficiency (LSCD) is a pathology that leads to substantial vision decrease, corneal neovascularization, corneal epithelial persistent erosions and have a negative impact on patient's the quality of life. It is known that the efficiency of corneal transplantation in LSCD patients is low and requires repeated interventions. One of the important problems is the lack of a clear diagnostic algorithm and a standardized set of diagnostic techniques for this condition. **Purpose.** Systematically analyze domestic and foreign literature on the currently existing methods for diagnosing LSCD. **Material and methods.** A systematic analysis of scientific publications from 1992 to 2021 was carried out. Its included domestic and foreign authors on the resources of PubMed, Medline, eLibrary, as well as dissertations and textbooks devoted to currently existing methods for diagnosing LSCD. **Results.** In addition to biomicroscopy, the main *in vivo* methods for diagnosing LSCD are staining of the ocular surface, impression cytology with the detection of specific cytokeratins, confocal microscopy, optical coherence tomography

© Малюгин Б.Э., Борзенок С.А., Калинникова С.Ю., Герасимов М.Ю., 2022

CC BY 4.0

of the anterior segment (OST) and OST-angiography. **Conclusion.** Physician awareness and vigilance are required for the diagnosis of LSCD, especially in patients with conjunctivalization and corneal neovascularization. It is impossible to use only biomicroscopy and the patient's complaints, since LSCD is not always obvious. That is why diagnostics should include an integrated approach, including all available research methods, which are briefly described in Table No. 1 with their disadvantages and advantages.

Key words: *limbal stem cell deficiency, impression cytology, laser confocal scanning microscopy, goblet cells, cytokeratin, penetrating keratoplasty, cytokines* ■

For quoting: Malyugin B.E., Borzenok S.A., Kalinnikova S.Yu., Gerasimov M.Yu. Limbal stem cell deficiency diagnostics. Fyodorov Journal of Ophthalmic Surgery. 2022;1: 82–97. https://doi.org/10.25276/0235-4160-2022-3-82-97
Corresponding author: Svetlana Yu. Kalinnikova, svkalinnikova@gmail.com

АКТУАЛЬНОСТЬ

Согласно международному консенсусу относительно синдрома лимбальной недостаточности (СЛН) (Global Consensus on Definition Classification, Diagnosis, and Staging of Limbal Stem Cell Deficiency), опубликованному в 2019 г., СЛН определяется как заболевание глазной поверхности, вызванное уменьшением популяции и/или функции эпителиального слоя роговицы/клеток-предшественников; что приводит к неспособности поддерживать нормальный гомеостаз эпителия роговицы [1]. Такое нарушение способности стволовых клеток к самообновлению может развиваться вследствие травмы, ожога, аутоиммунных, воспалительных и генетически опосредованных заболеваний [2].

Клинические проявления СЛН связаны с возникновением признаков эпителиальной дисфункции, таких как персистирующие и рецидивирующие дефекты эпителия роговицы, конъюнктивализация, неоваскуляризация, хроническое воспаление глазной поверхности и образование рубцовой ткани. В связи с полным или частичным отсутствием источника регенерации роговичного эпителия происходит миграция ткани конъюнктивы и бокаловидных клеток (БК) на поверхность роговицы, что сопровождается образованием фиброваскулярного паннуса и в тяжелых случаях – тотальным помутнением роговицы [3, 4]. В результате происходит значительное снижение зрительных функций пораженного глаза, появляется светобоязнь, возникает хронический болевой синдром [5].

Точная диагностика СЛН имеет решающее значение, поскольку соответствующее лечение может предотвратить прогрессирование заболевания и дальнейшее повреждение глазной поверхности. Известно, что проведение сквозной кератопластики (СКП) при СЛН относится к категории «высокого риска», так как приводит к рецидиву конъюнктивализации и васкуляризации донорского трансплантата по причине отсутствия источника для регенерации нормального роговичного эпителия [6–9].

Именно поэтому необходима точная диагностика СЛН на дохирургическом этапе. На сегодняшний день описано большое количество методов диагностики СЛН, но далеко не многие из них дают точное представление о фенотипе клеток, покрывающих роговицу, а именно о наличии БК и других клеток конъюнктивального происхождения [10], а также об экспрессии специфических кератинов [11] и муцинов [12].

ЦЕЛЬ

Системный анализ отечественной и иностранной литературы, посвященной методам диагностики СЛН. В обзоре кратко излагаются все существующие методы, используемые в настоящее время, и сообщается об их возможных модификациях и усовершенствованиях. В конце обзора приведена таблица, описывающая каждый метод, его возможности и ограничения.

МАТЕРИАЛ И МЕТОДЫ

Произведен системный анализ научных публикаций отечественных и зарубежных авторов на ресурсах PubMed, Medline, eLibrary, а также диссертационных работ и учебников с 1992 до 2021 г., посвященных существующим на настоящий момент методам диагностики СЛН.

Клиническая картина СЛН

Симптомы и жалобы

У пациентов с СЛН довольно часто наблюдается широкий спектр симптомов, связанных с плохим заживлением роговицы из-за наличия эпителиальных дефектов и рецидивирующих эрозий. По этой причине они нередко испытывают внезапную глазную боль. Также частыми жалобами являются: хроническое покраснение (гиперемия) конъюнктивы, снижение остроты зрения, светобоязнь, слезотечение, блефароспазм, ощущение инородного тела [13]. Наряду со слезотечением еще одной распространенной жалобой является сухость глаз, которая объясняется развитием синдрома «сухого глаза» (ССГ), степень которого варьируется от средней до тяжелой. Чаще всего ССГ наблюдается при обширной конъюнктивализации и при ожогах давностью более одного года. Однако большинство из этих симптомов неспецифичны и их наличия недостаточно для правильной постановки диагноза СЛН.

Биомикроскопия и окрашивание глазной поверхности при осмотре на щелевой лампе

Биомикроскопия при помощи щелевой лампы является «золотым стандартом» осмотра пациентов с подозрением на СЛН [79, 96]. Так, на легкой стадии визуализируются неровная поверхность роговицы с потерей нормального светового рефлекса, непрозрачность или стушеванность эпителия, отсутствие палисад Фогта и/или уплощение лимба в этой области. Непрозрачность эпителия при СЛН обусловлена наличием аномальных метапластических эпителиальных клеток роговицы и конъюнктивы при отсутствии неоваскуляризации [4, 14]. На средней стадии эпителий значительно истончен, неравномерной толщины, присутствует поверхностная неоваскуляризация, происходит формирование фиброваскулярного паннуса по периферии роговицы. Для тяжелой стадии характерны: рубцевание стромы с диффузным или тотальным помутнением вплоть до глубоких слоев роговицы, поверхностная и глубокая неоваскуляризация роговицы и в ряде случаев образование стойкого или рецидивирующего эпителиального дефекта [13].

Стадии СЛН классифицируются по степени вовлеченности центральной (5 мм) зоны роговицы. На I стадии поражается только периферия роговицы, имеется нормальный эпителий в пределах 5 мм оптической части роговицы. Ее подразделяют на 3 подстадии по проценту вовлеченности лимбальной области (более или менее 50%). Для II стадии характерно поражение как периферии, так и центральной зоны роговицы (5 мм). Она подразделяется на 2 подстадии также по проценту вовлеченности лимбальной области (более или менее 50%). На III стадии поражается вся поверхность роговицы и вовлеченность лимба составляет 100% [1].

Однако стандартное обследование с помощью щелевой лампы дает ограниченную информацию о состоянии эпителиального слоя роговицы. Исходя из этого, оно всегда дополняется окрашиванием низкомолекулярным флюоресцеином и осмотром при освещении кобальтово-синим светом, что позволяет оценить эпителиальный слой более детально. Так как склера рассеивает падающий синий свет и обесцвечивает флюоресцеин, для создания максимального контраста между окрашенными и неокрашенными участками конъюнктивы и роговицы необходимо использование дополнительного желтого «барьерного» фильтра.

Как известно, в норме роговичный эпителий не окрашивается флюоресцеином. Однако при ССГ и эпителиопатиях различной этиологии, при ношении контактных линз, кератитах и некоторых видах дистрофий роговицы может выявляться паттерн в виде точечного окрашивания («punctate staining» – англ.). На ранних стадиях СЛН такой вид окрашивания может также присутствовать, что затрудняет постановку диагноза [15–17].

При аппликации флюоресцеина на конъюнктиву в норме краситель скапливается в естественных складках и гребнях конъюнктивы, попадая в межэпителиальные пространства. При этом наблюдается характерное окрашивание в виде бороздок («furrow staining» – англ.) [18, 19].

При СЛН аномальный слой конъюнктивального/метапластического эпителия, как правило, тоньше и имеет меньше плотных межклеточных соединений [20]. Поэтому он может окрашиваться в виде завитка или вихря («vortex pattern staining» – англ.). При данном виде окрашивания аномальный эпителий имеет вид распространяющегося спирально от зоны лимба до зрительной оси [13].

При СЛН можно наблюдать окрашивание аномального эпителия по типу «воронкообразной эпителиопатии», («whorl-like epitheliopathy» – англ.), которая присутствует чаще на средней стадии СЛН [14, 16, 21].

При оценке глазной поверхности нередко используют окрашивание лиссаминовым зеленым для выявления нежизнеспособных эпителиальных клеток. Окрашенные области имеют ярко-зеленый цвет [22].

Гистологическое исследование

Когда в ходе операции иссекается паннус, он может быть направлен на гистологическое исследование для подтверждения либо опровержения диагноза СЛН. В ходе этого исследования также определяют наличие воспаления и его характер, наличие новообразованных сосудов, БК, состояние эпителия и стромы роговицы.

В работе Fatima и соавт. были исследованы гистологически фиброваскулярные паннусы от 29 пациентов с диагнозом СЛН. Было обнаружено, что в 62% присутствует гиперплазия эпителия, 66% – активный фиброз, 21% – воспаление, 28% – гигантоклеточная реакция и в 14% случаях – наличие кальцификатов в строме. Бокаловидные клетки при этом наблюдали лишь в 64%, а их отсутствие авторы объяснили плоскоклеточной метаплазией конъюнктивы вследствие длительной ишемии. Также было обнаружено, что амниотическая мембрана, используемая для реконструкции поверхности глаза, может сохраняться в паннусе роговицы в течение длительного времени (42% случаев), а наиболее тяжелая степень СЛН наблюдается у пациентов, получивших ожог щелочью [23].

Теми же авторами в 2015 г. было сделано сообщение о влиянии гистологических особенностей паннуса роговицы после ожога на результат трансплантации культивированного лимбального эпителия (CLET). Ученые обнаружили, что пациенты с гиперплазией эпителия или кальцификатами в иссеченном паннусе демонстрируют неблагоприятный исход трансплантации по сравнению с пациентами без гиперплазии (p=0,003) или кальцификатов (p=0,018) [24].

Импрессионная цитология

Предоперационной неинвазивной диагностикой, дающей более полную картину наличия или отсутствия специфических цитокератинов (ЦК) и муцинов, по мне-

нию ряда авторов, является метод импрессионной цитологии (ИЦ) [25, 26].

Впервые ИЦ была описана Egbert и соавт. в 1977 г. Тогда эта методика была использована как способ получения клеточных мазков-отпечатков конъюнктивы при помощи целлюлозно-ацетатных дисков с последующим окрашиванием гематоксилином и красителем Шиффа (Periodic acid-Schiff – PAS). В результате исследователи описали муцин-продуцирующие БК наряду с эпителиальными [27, 28].

Tseng модифицировал методику Egbert и окрашивал образцы комбинацией PAS и окраски по Папаниколау. На основе изменений плотности БК, морфологических изменений ядра и цитоплазмы им была предложена классификация плоскоклеточной метаплазии эпителия конъюнктивы [28, 29].

S. Maskin (1986) описал специальную технику, с помощью которой эпителиальные клетки конъюнктивы, полученные методом импрессионной цитологии, могут быть изучены при помощи электронной микроскопии [28, 30].

В исследовании Puangsricharern и Tseng ИЦ была выполнена у 137 пациентов с клиническим диагнозом СЛН. Результаты исследования выявили признаки конъюнктивализации (на основании наличия БК) в 94 (70%) случаях; в остальных 40 (30%) БК не были обнаружены. Исследователи предположили, что отсутствие БК у этой подгруппы пациентов может представлять собой субклиническую стадию СЛН или может быть связано с нечувствительностью метода ИЦ к ранним стадиям заболевания. Тем не менее присутствие БК в роговице является признаком конъюнктивализации и, следовательно, подтверждает диагноз дефицита лимбальных эпителиальных стволовых клеток (ЛЭСК) [3].

Чуть позднее те же исследователи обнаружили на поверхности ранее пришитой амниотической мембраны (АМ) фенотип эпителия конъюнктивы с БК у всех пациентов с СЛН. Был сделан вывод, что отсутствие фенотипа эпителия роговицы на аваскулярной строме подтверждает предположение об отсутствии трансдифференцировки конъюнктивы *in vivo* и указывает на необходимость дополнительной трансплантации ЛЭСК для эффективной реконструкции поверхности роговицы [31].

Японские ученые J. Shimazaki, H. Yang, K. Tsubota также занимались изучением реконструкции роговичного эпителия после трансплантации АМ у пациентов с химическими и термическими ожогами. До операции трем пациентам была проведена ИЦ бульбарной конъюнктивы и роговицы, а также гистологическое исследование фиброваскулярного паннуса. По результатам ИЦ у всех трех пациентов до операции были выявлены БК на поверхности роговицы. Гистологический анализ также показал наличие БК, массивный коллагеноз с умеренной клеточной инфильтрацией. Несмотря на успешные исходы проведенного лечения, незначительная конъюнктивализация авторами наблюдалась во всех трех случаях, однако она не затрагивала оптическую зону [32].

В 2001 г. вышла статья о классификации ожогов роговицы (Dua H. и соавт.) в которой указывается на то, что наличие БК действительно подтверждает диагноз СЛН, но их отсутствие не исключает диагноза, особенно в случаях тяжелого течения СЛН, когда повреждена вся поверхность глаза [33].

Отечественными авторами была предложена усовершенствованная методика ИЦ с проведением морфологического и визуально-количественного анализа, которая позволила разделить пациентов с васкуляризацией и помутнением роговицы на 2 группы по показаниям: подходящих для СКП или для лимбальной трансплантации. В ходе исследования 40 глаз роговичный фенотип был выявлен в 28 (70%), а конъюнктивальный – в 12 (30%). В последующем пациентам было проведено соответствующее оперативное лечение, которое подтвердило правильность выделения этих групп. У 22 (55%) пациентов 1-й группы и 6 (15%) пациентов 2-й группы отмечались быстрая эпителизация и преимущественно прозрачное бессосудистое приживление роговичных трансплантатов [10].

Т.К. Волкович и соавт. изучали вопрос диагностических возможностей ИЦ при целом ряде заболеваний, в том числе СЛН. Исследователи сочли данную методику эффективной в диагностике патологического рубцевания при формировании бельм различной этиологии, симблефарона, рубцового пемфигоида. В работе указывается, что множественные фибробласты (в стадии эпителизации) обусловливают формирование грубого помутнения, а морфофункциональные изменения эпителия могут наблюдаться в визуально здоровой зоне [25].

В 2004 г. перед итальянскими исследователями встала задача оценить и соотнести клинические и цитологические особенности дефицита ЛЭСК по наличию в образцах БК, ЦК-3 и ЦК-19 позитивных клеток. Из 29 пациентов (44 глаза) с клиническим диагнозом СЛН ИЦ не подтвердила диагноз в 18 случаях (62%). У данных пациентов было выявлено отсутствие БК, при этом наблюдалось наличие ЦК-3 и ЦК-19 позитивных клеток. Это исследование позволяет предположить, что окрашивание на ЦК-19 следует проводить в качестве дополнительного теста в тех глазах, где клиническая картина СЛН присутствует, но БК по результатам ИЦ отсутствуют. Наличие врастания конъюнктивального эпителия без БК на поверхности роговицы может объясняется недостаточной точностью окрашивания PAS. Также отсутствие БК может быть связано с изменением микроокружения глазной поверхности вследствие собственно СЛН или основного заболевания. Интересен факт, что порядка 90% образцов с положительным окрашиванием на ЦК-19 и отсутствием БК также были положительными на ЦК-3, что указывает на то, что СЛН ассоциируется с различной степенью конъюнктивализации – от легкой до тяжелой либо полной [4].

В 2010 г. (Barbaro V. и соавт.) вышла статья по оценке нарушения глазной поверхности, основанной на ИЦ и конфокальной лазерной сканирующей микроскопии. В ходе исследования проводился анализ экспрессии ЦК-3, ЦК-12, ЦК-19, муцина MUC1, включая конъюнктиву, лимб и роговицу от 12 здоровых субъектов и 12 пациентов предположительно с СЛН. Полученные результаты свидетельствовали о том, что в роговицах с конъюнктивализацией присутствовал только MUC1 и отсутствовал ЦК-12. В образцах здоровых роговиц паттерн экспрессии был обратным: присутствовал только ЦК-12, а MUC1 не детектировался. Маркеры ЦК-3/ЦК-19 показали отсутствие специфичности. Исходя из результатов был сделан вывод о способности ЦК-12 и MUC1 четко различать лимб/роговицу и конъюнктиву в образцах отпечатков для цитологии, что может стать ценным диагностическим инструментом для оценки изменений глазной поверхности и классификации СЛН [12].

Высокая специфичность роговицы для ЦК-12 и высокая специфичность конъюнктивы для ЦК-7, ЦК-13 и MUC5AC описана и в других исследованиях [34–36].

Аналогичное исследование было проведено французскими учеными, изучавшими методы диагностики СЛН методом ИЦ. Среди пациентов с дефицитом ЛЭСК в 9 из 10 образцах была выявлена экспрессия ЦК-13 и ЦК-19 и отсутствие ЦК-12, который наблюдался лишь в одном случае, клинически самом легком. В таком контексте ученые пришли к выводу, что ЦК-3 не специфичен для роговицы, а ЦК-13 и ЦК-19 являются маркерами дифференцировки конъюнктивального эпителия, в то время как появление ЦК-12 может давать оценку тяжести дефицита ЛЭСК [37].

В связи с вышеописанным исследованием те же авторы поставили перед собой цель сравнить биомаркеры для верификации СЛН для определения тяжести заболевания. Оценивали биомаркеры, характерные для роговицы (ЦК-12) и конъюнктивы (ЦК-7/ЦК-13/ЦК-19/MUC5AC). Эпителиальные клетки изучали с помощью ИЦ, наличие клеток конъюнктивы в центральной зоне роговицы было диагностическим доказательством СЛН, в то время как обнаружение остаточных клеток роговицы определяло степень СЛН. В результате ученые пришли к выводу о том, что только ЦК-7/ЦК-13 являются высокоспецифичными для дифференцировки конъюнктивы и подтверждают диагноз СЛН, так как высокоспецифичные и способны преодолевать изменчивость плотности БК. В то время как ЦК-19 и12, а также MUC5AC не могут быть рекомендованы, так как не показали должные чувствительность и специфичность. В связи с этим оценка тяжести СЛН не может быть оценена данным методом [38], об ИЦ говорится как о методе, обладающем слабой чувствительностью для диагностики начальной стадии СЛН, при которой БК могут отсутствовать [39, 40].

Для диагностики СЛН I. Garcia и соавт. проводили полимеразную цепную реакцию (ПЦР) с обратной транскрипцией. Данный метод использовали для выявления специфической мРНК, которая экспрессируется в клетках конъюнктив. ПЦР обладает высокой чувствительностью к маркерам конъюнктивы, в особенности для обнаружения MUC5AC, и представляется более чувствительным, чем использование иммуногистохимического метода [41].

Несмотря на множество исследований, протокол обнаружения биомаркеров эпителиоцитов конъюнктивы в диагностике СЛН различается во многих исследовательских центрах, а стандартизированный протокол отсутствует. Кроме того, процедура занимает много времени и требует дорогостоящей лабораторной поддержки. Для того чтобы сделать проведение этого метода широко применимым в практике, требуется дополнительная работа [42].

Тем не менее в ряде публикаций указываются факторы, влияющие на чувствительность ИЦ в диагностике СЛН, а именно:

1) материал, используемый для отбора проб, влияет на результат [13, 43];

2) давление, оказываемое фильтром на поверхность глаза, также влияет на результаты отбора проб;

3) расположение и размер выборки важны, особенно в случаях секторального СЛН;

4) получение клеток конъюнктивы более эффективно, чем эпителиальных клеток роговицы [1].

Поэтому авторы подчеркивают, что отсутствие эпителиальных клеток роговицы на фильтровальной бумаге не обязательно указывает на отсутствие эпителиальных клеток роговицы на поверхности глаза, как это часто бывает у пациентов с нормальной роговицей.

В данном аспекте интересным является применение лазерной сканирующей микроскопии, которая, по мнению авторов ряда работ, может быть использована для выявления остаточных клеток лимбального и роговичного эпителия после взятия мазков-отпечатков [44, 45].

Конфокальная микроскопия

Лазерная сканирующая конфокальная микроскопия (ЛСКМ) роговицы *in vivo* – это не инвазивный диагностический инструмент для получения прижизненных изображений с высоким разрешением и возможностью получать серию снимков на различных глубинах внутри образца [46–51].

В настоящее время существуют две коммерчески доступные системы для выполнения ЛСКМ роговицы *in vivo*. Обе пригодны для клинического применения. Confoscan 4 (Nidek Technologies, Япония) представляет собой конфокальный микроскоп с щелевым сканированием белого света, в то время как Гейдельбергский томограф сетчатки 3 с роговичным модулем (HRT3-RCM) от Heidelberg Engineering представляет собой конфокальный микроскоп с точечным сканированием красным лазером [52].

В России для морфологических исследований роговицы *in vivo* применяют конфокальные микроскопы:

щелевой – Confoscan 4 и лазерный – HRT II с Rostock Cornea Module (Heidelberg Engineering GmbH, Германия). У каждого прибора есть свои преимущества и недостатки. HRT II RCM в отличие от Confoscan 4 позволяет получать высококачественные снимки не только роговицы, но и конъюнктивы, зоны лимба, радужки и капсулы хрусталика. Для получения записи оба прибора работают в ручном, автоматическом и z-скан режимах. Приборы отличаются по размеру исследуемой зоны, при использовании в контактном режиме Confoscan 4 – 460 x 345 мкм, HRT II RCM – от 300×300 до 400×400 мкм, при работе в бесконтактном режиме Confoscan 4 – 460×690 мкм, HRT II с RCM – от 470×470 до 2000×2000 мкм. Кроме того, они отличаются скоростью получения изображений, при проведении исследований Confoscan 4–25 кадров/с HRT II RCM – 30 кадров/с [57].

Для диагностики СЛН при оценке состояния зоны лимба и непрозрачной роговицы используют только HRT с Rostock Cornea Module. Например, клетки эпителия роговицы, конъюнктивы и лимба можно различать на основе их различной клеточной морфологии [16]. Значительные изменения в микроструктуре лимба роговицы были зарегистрированы у пациентов с СЛН, они включали уменьшение плотности базальных эпителиальных клеток, толщины эпителия и плотности суббазальных нервов (SND), а также морфологические изменения (отсутствие четкой границы клеток, увеличение размера базальных клеток, ядер, метаплазия эпителиальных клеток) в зависимости от стадии [16, 53, 54].

С помощью ЛСКМ исследователям удалось проанализировать плотность и извитость суббазальных нервов у пациентов с СЛН. В результате было выявлено, что степень извитости нервов была значительно выше у пациентов с СЛН, чем у здоровых лиц, и различалась между ранними, промежуточными и поздними стадиями СЛН. Снижение общей суббазальной плотности нервов и плотности длинных нервов положительно коррелировало с тяжестью СЛН. Также авторы указали на необходимость дальнейших долгосрочных исследований для выяснения обратимости изменений нервов после лечения СЛН [39].

Ряд научных работ предлагает использование ЛСКМ *in vivo* для визуализации микроструктур тканей поверхности глаза на клеточном уровне. Указываются такие преимущества данного метода перед ИЦ, как получение результата в реальном времени и хорошая повторяемость, возможность более точного исследования наличия бокаловидных клеток или конъюнктивоподобных эпителиоцитов на роговице, изменения клеточной морфологии, плотности базального эпителия, толщины эпителия и суббазального нервного сплетения [18, 25–30]

Обнаружение ниши ЛЭСК с помощью ЛСКМ позволило выявить структурные различия лимба здоровых субъектов, и в случаях дефицита ЛЭСК, где палисады могут быть разрушены или отсутствовать вовсе, или быть покрытыми новообразованными сосудами, с большим количеством воспалительных клеток, которые имеют тенденцию к рассеивающейся при выполнении снимка. Также авторы указывают на факт пигментации кожи пациента, который является дополнительным фактором, влияющим на оценку морфологии палисад [52, 55, 56].

Оптическая когерентная томография роговицы

Оптическая когерентная томография (ОКТ) переднего сегмента (AS-OCT) появилась в качестве альтернативного, неинвазивного метода визуализации пациентов с СЛН [58–62].

Хотя AS-OCT не обеспечивает такой степени разрешения на клеточном уровне, как IVCM, она может оказаться полезной для измерения толщин эпителия и фиброваскурного паннуса, оценки паллисад Фогта и лимбальных крипт, визуализации перехода между гипорефлективным эпителием роговицы и гиперрефлективным эпителием конъюнктивы в зоне лимба [63–64].

По этому поводу А.А. Воскресенской, Н.А. Поздеевой и соавт. (2017) было проведено исследование по оценке информативности визуализации лимбальных палисад Фогта при помощи ОКТ. Авторы сравнивали участки при помощи ЛСКМ лимбальной зоны у пациентов с СЛН и у здоровых добровольцев. В ходе исследования оценивали степень визуализации, деформации и рефлективность крипт, сосудистые аркады, суббазальные нервные сплетения. В результате авторы отметили, что визуализация лимбальных крипт в верхнем лимбе по данным ЛСКМ их контуры на снимках ОКТ либо четко не визуализировались, либо были трудноотличимы от тени поверхностных кровеносных сосудов или глубжележащих волокон склеры в месте их корнеосклерального перехода. В отличие от палисад верхней половины роговицы, крипты нижнего лимба визуализировались лучше обоими методами исследования. Также были отмечены ограничения метода, связанные с контактностью и длительностью процедуры, необходимостью использования местных анестетиков, невозможностью его проведения у пациентов младшего возраста, особенно при наличии нистагма и отсутствии хорошей фиксации у пациентов [65].

В 2020 г. Liang и соавт., используя AS-OCT, проводили одно- и 3-точечное измерение центральной толщины эпителия роговицы (ЦТЭР) и максимальную толщину лимбального эпителия (МТЛЭ) в верхнем, нижнем, назальном и височных сегментах здорового глаза и глаза с СЛН. Полученные изображения ЦТЭР-1 и ЦТЭР-3 сравнивали с IVCM. В результате были описали более низкие значения ЦТЭР и МЛТЭ у пациентов с СЛН в сравнении со здоровым глазом. Авторы отметили, что использование таких параметров по OCT может быть использовано для подтверждения диагноза СЛН. При этом параметры ЦТЭР и МТЛЭ зависят от стадии и давности, следовательно, могут быть полезны только для количественной оценки [66].

Оптическая когерентная томография переднего отрезка глаза в режиме ангиографии

Оптическая когерентная томография-ангиография (ОСТА) имеет большую диагностическую ценность для визуализации глазного кровотока в сосудах без использования красителей, таких как флюоресцеин или индоцианиновый зеленый [67].

M. Ang и соавт (2015) были первыми, кто применил и оценил ОСТА для визуализации сосудистой сети переднего сегмента [68].

В 2017 г. Yoshinori Oie и соавт. использовали AS-ОСТА для визуализации неоваскуляризации роговицы у пациентов с СЛН и сравнивали их со снимками фотощелевой лампы. По результатам исследования AS-ОСТА имело два преимущества. Во-первых, AS-ОСТА может четко показывать неоваскуляризацию в случаях с тяжелым помутнением роговицы. Во-вторых, AS-ОСТА может обнаруживать не только крупные, но и мелкие сосуды. Тем не менее, при биомикроскопии более или менее прозрачной роговицы, мелкие сосуды визуализируются с трудом. Причиной этому, вероятно, является схожесть в оптической плотности прозрачной роговицы и плотности мелкого сосуда. Благодаря ОСТА возможна четкая визуализация даже самых мелких капилляров. По мнению авторов, эти два преимущества позволяют использовать AS-ОСТА для будущих исследований, для объективной и неинвазиавной оценки неоваскуляризации роговицы при различных патологиях [69].

В исследовании Nanji и соавт. (2019) использовали AS-ОСТА для оценки глубины залегания сосудов при различной патологии, сочетанной с неоваскуляризацией роговицы, в том числе в двух случаях СЛН. В первом случае СЛН развился после неудачной СКП и сочетался с поверхностной неоваскуляризацией на глубине 156 мкм. Во втором случае СЛН развился на фоне синдрома Стивена–Джонсона, при этом сосуды располагались на глубине 200–250 мкм. По мнению авторов, ОСТА роговицы обеспечивает точную количественную оценку глубины сосуда *in vivo*, является неинвазивным методом, позволяет изучить только функционально активные сосуды и легко воспроизводима в идентичных участках с течением времени [70].

Ретроспективное исследование William W. Binottia и соавт. (2020) демонстрирует возможности AS-ОСТА при СЛН для изучения не только глубины залегания сосудов, но и площади неоваскуляризации. Авторы разделили группы пациентов по клиническим стадиям и изучали различия в сосудистой системе лимба в ранние сроки. Так, авторы выяснили, что показатель глубины залегания сосудов полезен для дифференциации II и III стадии заболевания и может служить потенциальным прогностическим фактором тяжести СЛН. Они также продемонстрировали, что площадь поверхностной неоваскуляризации значительно увеличивается на ранних стадиях заболевания, в то время как толщина сосудов значительно увеличивается на III стадии. Таким образом, данные параметры в сочетании с клинической оценкой могут быть полезными инструментами для определения стадии заболевания и мониторинга ее тяжести. В исследовании также выявили ограничения метода, связанные с необходимостью выполнения серии снимков в связи с ограниченным рабочим полем размером 6х6 мм. Аналогичным образом было показано, что современная технология AS-ОСТА обеспечивает худшую визуализацию сосудов меньшего размера за счет более низкого качества изображения по сравнению с ангиографией с использованием флюоресцеина. Тем не менее AS-ОСТА была способна обнаруживать значительные сосудистые изменения между группами без введения красителей [71].

В 2021 г. Shobhit Varma и соавт. исследовали особенности AS-ОСТ с высоким разрешением (HR-ОСТ) и ангиографии HR-ОСТ (HR-ОСТА) у пациентов с подтвержденным СЛН по результатам ИЦ и конфокальной микроскопии, здоровых добровольцев и пациентов с другими заболеваниями глазной поверхности. В каждой группе проводился анализ средней отражательной способности эпителия и стромы, а также средней плотности сосудов. По результатам HRT-ОСТ на глазах с СЛН были выявлены высокая отражательная способность эпителия и низкая рефлективность стромы, в отличие от глаз с другими заболеваниями роговицы, схожими с СЛН. HR-ОСТА показал повышенную плотность сосудов и потерю петлистого рисунка строения лимбальных сосудов у пациентов с СЛН, в отличие от других групп. По мнению авторов, ангиографические изображения требуют сложных технологий для анализа; тем не менее они помогают в диагностике и могут стать методом анализа в будущем [72].

Синдром лимбальной недостаточности и кератопластика

Случаи реакции отторжения трансплантата роговицы, по данным литературы, колеблются от 2,3 до 65% в зависимости от факторов риска, имеющих место у реципиента [73, 74]. Наличие СЛН является таким фактором и относится к категории кератопластик высокого риска [75, 76]. Другими причинами возникновения СЛН помимо ожоговой травмы являются перенесенные кератиты, опухоли конъюнктивы, обширная хирургия в области лимба, синдром Стивенса–Джонсона, глазной пимфигоид а также предшествующие неудачные кератопластики [1, 77–82].

Повышенный риск отторжения в случае повторной кератопластики обусловлен избыточной сенсибилизацией реципиента, что может служить стимулом для васкуляризации роговичного ложа, что, в свою очередь, дополнительно повышает риски [83].

Как известно, трансплантация лимбальных клеток несущественно влияет на инверсию новообразованных сосудов, особенно глубоко расположенных, в этой связи даже после успешного восстановления эпителиального слоя роговицы таким пациентам в большинстве случа-

Таблица

Методы диагностики СЛН, их краткая характеристика, достоинства и недостатки

Table

Methods of diagnosis of LSCD their brief characteristics, advantages and disadvantages

Методика исследования Research methods	Диагностические возможности Diagnostic capabilities	Достоинства Advantage	Недостатки Disadvantages
Окрашивание низкомолекулярным флюоресцеином Staining with low molecular weight fluorescein	Роговичное окрашивание (в норме роговица не окрашивается, но может иметь место точечное окрашивание как вариант относительной нормы при синдроме «сухого глаза» (ССГ) или ношении мягких контактных линз) Corneal staining (normally, the cornea does not stain), but it may have a «punctate staining» as a variant of the relative norm for dry eye disease (DED) or wearing soft contact lenses Конъюнктивальное окрашивание: в виде бороздок Conjunctival staining: in the form of grooves – «furrow staining» Окрашивание при СЛН: в виде завитка или вихря, или воронкообразная эпителиопатия Staining in LSCD: in the form of a curl or vortex «vortex pattern staining» or funnel-shaped epitheliopathy «whorl-like epitheliopathy» Окрашивает мертвые эпителиальные клетки и слизь Stains dead epithelial cells and mucus	Неинвазивный, метод «быстрой» диагностики A non-invasive, «fast» diagnostic method Возможность оценки качества реэпителизации в послеоперационном периоде The possibility of assessing the quality of reepithelization in the postoperative period Возможность одновременной оценки времени разрыва слезной пленки Possibility of simultaneous estimation of tear breakup time Возможность фотографирования с целью динамического сравнения The possibility of photographing for the purpose of dynamic comparison	Не всегда точно подтверждает диагноз СЛН It does not always accurately confirm the diagnosis of LSCD Может вызывать аллергические реакции May cause allergic reactions
Окрашивание лиссаминовым зеленым Staining with lissamine green			

Методика исследования Research methods	Диагностические возможности Diagnostic capabilities	Достоинства Advantage	Недостатки Disadvantages
Гистология Histology	Бокаловидные клетки, наличие новообразованных сосудов, морфология клеток, характер клеточной инфильтрации Goblet cells, the presence of newly formed vessels, cell morphology, the nature of cellular infiltration	Подтверждение диагноза СЛН, возможность послойной оценки ткани, использование стандартных методов окрашивания Confirmation of the diagnosis of LSCD, the possibility of a layer-by-layer assessment of the tissue, the use of standard staining methods	Не является дооперационной диагностикой Сложность равномерного забора цельного материала во время операции Сложность препарирования паннуса It is not a preoperative diagnosis The complexity of uniform intake of solid material during the operation The complexity of pannus dissection
ИЦ и ИГХ* IC and IHC	Бокаловидные клетки и муцины; Goblet cells and mucins MUC5AC MUC1 Цитокератины (ЦК) Cytokeratins (CK) ЦК-3/ЦК-12 (роговичный эпителий) (corneal epithelium) ЦК-10 (эпителиальные, кератинизированные) (epithelial keratinized) ЦК-7 (железистый эпителий) (glandular epithelium) ЦК-8+18 (переходный эпителий) (transitional epithelium) ЦК-13 (плоский неороговевающий, переходный эпителий) (flat non- keratinized, transitional epithelium) ЦК-19 (железистый эпителий) (glandular epithelium)	Использование стандартных красителей, возможность многократного окрашивания и хранения образцов The use of standard dyes, the possibility of multiple staining and storage of samples Дооперационный метод диагностики, выявляющий экспрессию более специфических белков на поверхности роговицы и конъюнктивы-ЦК A preoperative diagnostic method that detects the expression of more specific proteins on the surface of the cornea and conjunctiva-CK	Сложность забора клеток The complexity of cell sampling Необходимость группы контроля (здоровый глаз) The need for a control group (healthy eye) Возможность травматизации роговицы во время забора клеток The possibility of corneal injury during cell sampling Неспецифично для каждого случая, следовательно, не подтверждает диагноз в полной мере It is not specific to each case, therefore it does not fully confirm the diagnosis Необходимость применения большого количества дорогостоящих красителей The need to use a large number of expensive dyes Сложность протокола окрашивания The complexity of the staining protocol Отсутствие единого мнениюо специфичности. Lack of consensus on specificity Неоднократный забор материала в случае выбраковки образца Not a single sampling of the material in case of sample rejection

Методика исследования Research methods	Диагностические возможности Diagnostic capabilities	Достоинства Advantage	Недостатки Disadvantages
ЛСКМ** IVCM	Бокаловидные клетки или конъюнктивоподобные эпителиоциты, изменения клеточной морфологии, плотность и толщина базального эпителия, суббазального нервного сплетения, извитость нервов Goblet-shaped cells or conjunctival epithelial cells, changes in cellular morphology, density and thickness of the basal epithelium, subbasal nerve plexus, tortuosity of nerves	Неинвазивный метод диагностики Non-invasive diagnostic method Получение результата в реальном времени Getting the result in real time Хорошая повторяемость метода Good repeatability of the method	Не подтверждает точно диагноз СЛН Does not exactly confirm the diagnosis of LSCD Необходимо дорогостоящее оборудование Expensive equipment is needed Плохая четкость конфокальных изображений роговицы из-за изменений во внеклеточном матриксе роговицы может затруднить визуализацию Poor clarity of confocal images of the cornea due to changes in the extracellular matrix of the cornea can make visualization difficult Из-за наличия клеток конъюнктивы и воспалительной клеточной инфильтрации может наблюдаться увеличение отражательной способности стромы роговицы Due to the presence of conjunctival cells and inflammatory cell infiltration, an increase in the reflectivity of the corneal stroma may be observed Невозможно проведение исследования на глазах с сильным рубцовыми изменениями It is impossible to conduct IVCM on the eyes with severe scarring

Методика исследования Research methods	Диагностические возможности Diagnostic capabilities	Достоинства Advantage	Недостатки Disadvantages
ПО-ОКТ*** AS-OCT	Эпителиальные и пахиметрические карты Epithelial and pachymetry maps	Неинвазивный метод Non-invasive method	Не дает в полной мере диагностировать СЛН Does not allow to fully diagnose LSCD
	Сагиттальный срез роговицы Sagittal section of the cornea	Возможности оценки изменения толщины роговицы и характера эпителия The possibility of assessing changes in the thickness of the cornea and the nature of the epithelium	Сложность выполнения у пациентов с отсутствием фиксации взора The difficulty of performing in patients with a lack of fixation of the gaze
	Гиперрефлективность стромы, наличие рубцовых изменений и грубых помутнений Hyperreflectivity of the stroma, the presence of scarring and dense opacities	Возможности ручного просчета толщины интересуемых участков роговицы The possibility of manual calculation of the thickness of the corneal areas of interest	Неточность в просчете эпителиальной карты у пациентов с тяжелом течением ССГ и при неравномерной форме роговицы Inaccuracy in the calculation of the epithelial map in patients with severe DED and with an uneven shape of the cornea
	Выявления палисад Фогта и диагностика состояния лимбальной зоны Identification of the palisade of Vogt and diagnosis of the limbal zone	Хорошая повторяемость Good repeatability	
		Возможности сравнительной оценки в послеоперационном периоде Possibilities of comparative evaluation in the postoperative period	
		Высокое разрешение метода High resolution of the method	

Методика исследования Research methods	Диагностические возможности Diagnostic capabilities	Достоинства Advantage	Недостатки Disadvantages
ПО-ОКТ-А**** AS-OCT-A	Глубина залегания сосудов Depth of occurrence of vessels Возможности их качественной и количественной оценки The possibilities of their qualitative and quantitative assessment Выбор кератопластики в зависимости от вовлеченности сосудов The choice of keratoplasty depending on the involvement of vessels	Не инвазивный метод Non-invasive method Возможности сравнительной оценки в послеоперационном периоде Possibilities of comparative evaluation in the postoperative period	Не подтверждает диагноз СЛН Does not confirm the diagnosis of LCSD. Сложность выполнения из-за большого количества настроек «вручную» The complexity of execution due to the large number of «manual» settings Длительная процедура для получения качественного снимка A long procedure to obtain a high-quality image Сложность выполнения у пациентов с отсутствием фиксации взора The difficulty of performing in patients with a lack of fixation of the gaze
Цитокины в слезе Cytokines in tears	Определение концентрации про-воспалительных и противовоспалительных цитокинов, хемокинов, факторов некроза опухоли и их качественная и количественная оценка Determination of the concentration of pro-inflammatory and anti-inflammatory cytokines, chemokines, tumor necrosis factors and their qualitative and quantitative assessment	Неинвазивный метод Non-invasive method Анализ каждого случая в реальном времени Real-time analysis in each case Возможность осознанного подбора терапии The possibility of conscious selection of therapy Прогноз исхода кератопластики Prognosis of the outcome of keratoplasty	Требуются дополнительное оборудование и дорогостоящие реагенты для проведения анализа, обученный персонал и лаборатория Additional equipment and expensive reagents are required for conducting anlysis, trained personnel and a laboratory

Примечание: *ИЦ – импрессионная цитология, ИГХ – иммуногистохимия; **ЛСКМ – лазерная сканирующая конфокальная микроскопия; ПО-ОКТ – оптическая когерентная томография переднего отрезка глаза; ПО-ОКТ-А – оптическая когерентная томография-ангиография.

Note: *IC – impression cytology, IHC – immunohistochemistry; **IVCM – *in vivo* confocal microscopy; ***AS-OCT – anterior segment optical coherence tomography; ****ASOCT-A – anterior segment optical coherence tomography angiography.

ев необходима сквозная или послойная пересадка роговицы [84–90].

В то же время неоваскуляризация ложа реципиента в двух и более квадрантах с глубоко расположенными сосудами, заходящими, по крайней мере, на 2 мм в строму, является фактором риска, связанным с высокой вероятностью развития реакции тканевой несовместимости [91]. Более того, наличие сосудов в четырех квадрантах удваивает риск отторжения, увеличивая тяжесть иммунной реакции [92].

По данным литературы, характер приживления кератотрансплантата в 70–80% наблюдений находится в прямой зависимости от предоперационной активации иммунитета и послеоперационной динамики его показателей: от соотношения пулов отдельных популяций иммунокомпетентных клеток, количества циркулирующих иммунных комплексов, уровней антител и цитокинов, в первую очередь интерлейкина-1β (IL-1β) и фактора некроза опухолей-α (TNF-α) в сыворотке крови и в слезе, а также от наличия сенсибилизации иммунокомпетентных клеток к антигенам роговицы [93–95].

Таким образом, немаловажное значение имеют грамотный предоперационный мониторинг состояния иммунной системы реципиента и послеоперационная диагностика, которые представляются возможными посредством изучения цитокинов, косвенно демонстрирующих развитие эффекторных реакций на трансплантат [96, 97].

На наш взгляд, такое направление в предоперационной диагностике и лечении пациентов с СЛН кажется весьма перспективным.

РЕЗУЛЬТАТЫ

Исходя из данных научной литературы можно сделать вывод о том, что СЛН – это полиэтиологическое заболевание глазной поверхности, диагностика которого не может быть ограничена только биомикроскопией или биомикроскопией в сочетании с окрашиванием различными красителями. Использование низкомолекулярного флюоресцеина дает возможность быстрого скрининга на наличие или отсутствия паттернов: здорового роговичного или аномального. Углубляясь в диагностику СЛН, что гистологическое исследование не является малоинвазивным дооперационным вариантом диагностики, поэтому оно не является основополагающим, и может быть использовано только в качестве подтверждения поставленного диагноза *post factum* проведенного хирургического лечения.

Метод выполнения мазков-отпечатков является доступным, не инвазивным, однако зависит от от материала и формы используемого диска, методики забора клеток, способа хранения и типа красителей, более того, требует специальных навыков окрашивания, дополнительного лабораторного оборудования и обученного персонала. Тем не менее данная методика ценна, так как может показать прижизненную экспрессию белков эпителиального или конъюнктивального происхождения. Однако, исходя из анализа большого количества работ БК, конъюнктивы могут полностью отсутствовать у пациентов с другими заболеваниями глаз, такими, как например кератинизация [98, 99]. Следовательно, обнаружение БК конъюнктивы подтверждает диагноз СЛН, но их отрицательный результат не исключает СЛН.

Иммуногистохимическое исследование позволяет более точно обнаруживать внутриклеточные и секретируемые белки, которые экспрессируются в эпителиальных клетках роговицы и бокаловидных клетках конъюнктивы [59].

Тем не менее существуют противоречивые данные относительно специфичности ЦК-19 [12, 35, 100, 101, 102]. При этом ЦК-12, экспрессирующийся на роговичном эпителии [12, 34-36], и ЦК-7 – маркер конъюнктивального происхождения выявляют наибольшую специфичность в отношении диагностики СЛН [34-36, 38].

Диагностика при помощи AS-OCT и AS-OCTA является перспективной методикой в отношении оценки динамики васкуляризации, предоперационной оценки толщины роговицы, количественной и качественной оценки эпителия и т.д. Однако эти методики носят лишь вспомогательный характер и имеют большее существенное значение в выборе кератопластики, а также в определении степени её риска.

Конфокальная микроскопия как прижизненный метод исследования может быть использована для выявления плотности и извитости суббазальных нервов и их обратимости в ходе лечения [39]. Она также позволяет проанализировать морфологические изменения эпителиальных, клеток роговицы и БК конъюнктивы. Однако пациентам с сильными рубцовыми изменениями или отсутствием возможности фиксации взгляда проведение такого исследования является затруднительным. Более того, требуется дорогостоящее оборудование.

ЗАКЛЮЧЕНИЕ

У пациентов с конъюнктивализацией и васкуляризацией роговицы следует проявлять настороженность и проводить дополнительную диагностику на предмет наличия СЛН. Диагностика данного заболевания должна быть комплексной и, помимо сбора анамнеза и биомикроскопии с обязательной прижизненной окраской (флюоресцеин), включать инструментальные исследования, основанные на детальной визуализации переднего отрезка глаза с высоким разрешением (ОКТ, конфокальная микроскопия), а также лабораторной диагностике (цитология, иммуноцитохимия). В *таблице* суммирована краткая характеристика всех вышеописанных методов с их недостатками и достоинствами.

ЛИТЕРАТУРА/REFERENCES

1. Deng SX, Borderie V, Chan CC, Dana R, Figueiredo FC, Gomes JAP, Pellegrini G, Shimmura S, Kruse FE; and The International Limbal Stem Cell Deficiency Working Group. Global consensus on definition, classification, diagnosis, and staging of limbal stem cell deficiency. Cornea. 2019;38(3): 364–375. doi: 10.1097/ICO.0000000000001820

2. Тонаева Х.Д., Онищенко Н.А., Борзенок С.А. Лимбальная трансплантация как способ индукции локальной иммунной толерантности при кератопластике высокого риска. Вестник трансплантологии и искусственных органов. 2011;8: 95–102. doi: 10.15825/1995-1191-2011-2-95-102. [Tonaeva KD, Onishchenko NA, Borzenok SA. Limbal transplantation as a method of local immune tolerance induction in high risk keratoplasty. Russian Journal of Transplantology and Artificial Organs. 2011;13(2): 95–102. (In Russ.)]

3. Puangsricharern V, Tseng SC. Cytologlogic evidence of corneal diseases with limbal stem cell deficiency. Ophthalmology. 1995;102(10): 1476–1485. doi: 10.1016/s0161-6420(95)30842-1

4. Sacchetti M, Lambiase A, Cortes M, Sgrulletta, R, Bonini S, Merlo D, Bonini S. Clinical and cytological findings in limbal stem cell deficiency. Graefes Arch Clin Exp Ophthalmol. 2005;243(9): 870–876. doi: 10.1007/s00417-005-1159-0

5. Deng S, Sejpal K, Bakhtiari P. Presentation, diagnosis and management of limbal stem cell deficiency. Middle East Afr J Ophthalmol. 2013;20(1): 5–10. doi: 10.4103/0974-9233.106381

6. Dua HS, Saini JS, Azuara-Blanco A, Gupta P. Limbal stem cell deficiency: concept, aetiology, clinical presentation, diagnosis and management. Indian J Ophthalmol. 2000;48(2): 83–92.

7. Черныш В.Ф., Бойко В.Ф. Ожоги глаз – состояние проблемы и новые подходы. М.: ГЭОТАР-Медиа; 2008. [Chernikh VF, Boyko VF. Eye burns – the state of the problem and new approaches. M.: GEOTAR-Media; 2008. (In Russ.)]

8. Holland EJ, Schwartz GS. The evolution of epithelial transplantation for severe ocular surface disease and a proposed classification system. Cornea. 1996;15(6): 549–556.

9. Zuazo F, Lopez-Ponce D, Salinas-Toro D, Valenzuela F, Sans-Puroja J, Srur M, López-Solís RO, Traipe-Castro L. Conjunctival impression cytology in patients with normal and impaired OSDI scores. Arch Soc Esp Oftalmol. 2014;89(10): 391–396. doi: 10.1016/j.oftal.2014.04.013

10. Чирский В.С., Чурашов С.В., Злобин И.А., Рудько А.С., Черныш В.Ф., Курносов В.Е. Роль импрессионной цитологии в оценке фенотипа эпителия роговицы при решении вопроса о показаниях к операции оптической кератопластики. Вестник Российской Военно-Медицинской Академии. 2016;1(53): 89–93. [Zlobin IA, Chernysh VF, Churashov SV, Chirsky VS, Rudko AS, Kurnosov VE. Role of impression cytology in cornea epithelium phenotype assessment at solution of question of indications to operation of optical keratoplasty. Bulletin of Russian Military Medical Academy. 2016;1(53): 89–93. (In Russ.)]

11. Krenzer KL, Freddo TF. Cytokeratin expression in normal human bulbar conjunctiva obtained by impression cytology. Invest Ophthalmol Vis Sci. 1997;38(1): 142–152.

12. Barbaro V, Ferrari S, Fasolo A, Pedrotti E, Marchini G, Sbabo A, Nettis N, Ponzin D, Di Iorio E. Evaluation of ocular surface disorders: a new diagnostic tool based on impression cytology and confocal laser scanning microscopy. Br J Ophthalmol. 2010;94(7): 926–932. doi: 10.1136/bjo.2009.164152

13. Le Q, Xu J, Deng SX. The diagnosis of limbal stem cell deficiency. The Ocular Surface. 2018;16(1): 58–69. doi:10.1016/j.jtos.2017.11.002

14. Dua HS, Joseph A, Shanmuganathan VA, Jones RE. Stem cell differentiation and the effects of deficiency. Eye (Lond). 2003;17(8): 877–885. doi: 10.1038/sj.eye.6700573

15. Rossen J, Amram A, Milani B, Park D, Harthan J, Joslin C, McMahon T, Djalilian A. Contact lens-induced limbal stem cell deficiency. Ocul Surf. 2016;14(4): 419–434. doi: 10.1016/j.jtos.2016.06.003

16. Deng SX, Sejpal KD, Tang Q, Aldave AJ, Lee OL, Yu F. Characterization of limbal stem cell deficiency by *in vivo* laser scanning confocal microscopy: a microstructural approach. Arch Ophthalmol. 2012;130(4): 440–445. doi: 10.1001/archophthalmol.2011.378

17. Efron Contact Lens Complications 4th Ed. Elsevier; 2019: 366–2010.

18. Lakkis C, Brennan NA. Bulbar conjunctival fluorescein staining in hydrogel contact lens wearers. CLAO J. 1996;22(3): 189–194.

19. Norn MS. Fluorescein vital staining of the cornea and conjunctiva. Studied by triple staining with fluorescein, rose Bengal, and alcian blue. Acta Ophthalmol (Copenh). 1964;42: 1038–1045.

20. Dua HS. The conjunctiva in corneal epithelial wound healing. Br J Ophthalmol. 1998;82(12): 1407–1411. doi: 10.1136/bjo.82.12.1407

21. Chan CC, Holland EJ. Severe limbal stem cell deficiency from contact lens wear: patient clinical features. Am J Ophthalmol. 2013;155(3): 544-549.e2. doi: 10.1016/j.ajo.2012.09.013.

22. Guillon M, Maissa C. Bulbar conjunctival staining in contact lens wearers and non-lens wearers and its association with symptomatology. Cont Lens Anterior Eye. 2005;28(2): 67–73. doi: 10.1016/j.clae.2005.02.002

23. Fatima A, Iftekhar G, Sangwan VS and Vemuganti GK. Ocular surface changes in limbal stem cell deficiency caused by chemical injury: a histologic study of excised pannus from recipients of cultured corneal epithelium. Eye (Lond). 2008;22:(9): 1161–1167. doi:10.1038/sj.eye.6702895

24. Sati A, Basu S, Sangwan VS, Vemuganti GK. Correlation between the histological features of corneal surface pannus following ocular surface burns and the final outcome of cultivated limbal epithelial transplantation. Br J Ophthalmol. 2015;99(4): 477–481. doi:10.1136/bjophthalmol-2014-305568

25. Волкович Т.К., Самсонова И.В., Имшенецкая Т.А., Залуцкий И.В. Импрессионная цитология: диагностические возможности в офтальмологии. Российская детская офтальмология. [Volkovich TK, Samsonova IV, Imshenetskaya TA, Zalutsky IV. Impression cytology: diagnostic possibilities in ophthalmology. Russian Pediatric Ophthalmology. 2016;1: 46–52. (In Russ.)]

26. Zuazo F, López-Ponce D, Salinas-Toro D, Valenzuela F, Sans-Puroja J, Srur M, López-Solís RO, Traipe-Castro L. Conjunctival impression cytology in patients with normal and impaired OSDI scores. Arch Soc Esp Oftalmol. 2014;89(10): 391–396. doi: 10.1016/j.oftal.2014.04.013

27. Egbert PR, Lauber S, Maurice DM. A simple conjunctival biopsy. Am J Ophthalmol. 1977;84(6): 789–801. doi: 10.1016/0002-9394(77)90499-8

28. Singh R, Joseph A, Umapathy T, Tint NL, Dua HS. Impression cytology of the ocular surface. Br J Ophthalmol. 2005;89(12): 1655–1659. doi: 10.1136/bjo.2005.073916

29. Tseng SCG. Staging of conjunctival squamous metaplasia by impression cytology. Ophthalmology. 1985;92(6): 728–733. doi: 10.1016/s0161-6420(85)33967-2

30. Maskin SL, Bode DD. Electron microscopy of impression-acquired conjunctival epithelial cells. Ophthalmology. 1986;93(12): 1518–23. doi: 10.1016/s0161-6420(86)33538-3

31. Prabhasawat P, Tseng SCG. Impression cytology study of epithelial phenotype of ocular surface reconstructed by preserved human amniotic membrane. Arch Ophthalmol. 1997;115(11): 1360–1367. doi: 10.1001/archopht.1997.01100160530001

32. Shimazaki J, Yang H, Tsubota K. Amniotic membrane transplantation for ocular surface reconstruction in patients with chemical and thermal burns. Ophthalmology. 1997;104(12): 2068–2076. doi: 10.1016/s0161-6420(97)30057-8

33. Dua HS, King AJ, Joseph A. A new classification of ocular surface burns. Br J Ophthalmol. 2001;85(11): 1379–1383. doi: 10.1136/bjo.85.11.1379

34. Jirsova K, Dudakova L, Kalasova S, et al. The OV-TL 12/30 clone of anti-cytokeratin 7 antibody as a new marker of corneal conjunctivalization in patients with limbal stem cell deficiency. Invest Ophthalmol Vis Sci. 2011;52(8): 5892–5898. doi: 10.1167/iovs.10-6748

35. Ramirez-Miranda A, Nakatsu MN, Zarei-Ghanavati S, et al. Keratin 13 is a more specific marker of conjunctival epithelium than keratin 19. Mol Vision. 2011;17: 1652–1661.

36. Wei ZG, Wu RL, Lavker RM, et al. *In vitro* growth and differentiation of rabbit bulbar, fornix, and palpebral conjunctival epithelia. Implications on conjunctival epithelial transdifferentiation and stem cells. Invest Ophthalmol Vis Sci. 1993;34(5):1814–1828.

37. Muriel P, Helene J, Virginie J, Celine A, Carole B, Odile D. Keratin 13 immunostaining in corneal impression cytology for the diagnosis of limbal stem cell deficiency. Invest Ophthalmol Vis Sci. 2011;52(13): 9411–9415. doi: 10.1167/iovs.10-7049

38. Poli M, Burillon C, Auxenfans C, Rovere M, Damour O. Immunocytochemical diagnosis of limbal stem cell deficiency: comparative analysis of current corneal and conjunctival biomarkers. Cornea. 2015;34(7): 817–823. doi: 10.1097/ICO.0000000000000457

39. Chuephanich P, Supiyaphun C, Aravena C, Bozkurt T, Yu F, Deng SX. Characterization of the corneal subbasal nerve plexus in limbal stem deficiency. Cornea. 2017;36(3): 347–352. doi: 10.1097/ICO.0000000000001092

40. Colorado LH, Alzahrani Y, Pritchard N, Efron N. Assessment of conjunctival goblet cell density using laser scanning confocal microscopy versus impression cytology. Cont Lens Anterior Eye. 2016;39(3): 221–226. doi: 10.1016/j.clae.2016.01.006

41. Garcia I, Etxebarria J, Boto-de-Los-Bueis A, Díaz-Valle D, Rivas L, Martínez-Soroa I, Saenz N, López C, Del-Hierro-Zarzuelo A, Méndez R, Soria J, González N, Suárez T, Acera A. Comparative study of limbal stem cell deficiency diagnosis methods: detection of MUC5AC mRNA and goblet cells in corneal epithelium. Ophthalmology. 2012;119(5): 923–929. doi: 10.1016/j.ophtha.2011.10.031

42. Le Q, Chauhan T, Deng, SX. Diagnostic criteria for limbal stem cell deficiency prior to surgical intervention. A systematic literature review and analysis. Surv Ophthalmol. 2020;65(1): 32–40. doi: 10.1016/j.survophthal.2019.06.008

43. Vadrevu VL, Fullard RJ. Enhancements to the conjunctival impression cytology technique and examples of applications in a clinico-biochemical study of dry eye. CLAO J. 1994;20(1): 59–63.

44. Chan E, Le Q, Codriansky A, Hong J, Xu J, Deng SX. Existence of normal limbal epithelium in eyes with clinical signs of total limbal stem cell deficiency. Cornea. 2016;35(11): 1483–1487. doi: 10.1097/ICO.0000000000000914

45. Nubile M, Lanzini M, Miri A, Pocobelli A, Calienno R, Curcio C, Mastropasqua R, Dua HS, Mastropasqua L. *In vivo* confocal microscopy in diagnosis of limbal stem cell deficiency. Am J Ophthalmol. 2013;155(2): 220–232. doi: 10.1016/j.ajo.2012.08.017

46. Wang Y, Le Q, Zhao F, Hong J, Xu J, Zheng T, Sun X. Application of *in vivo* laser scanning confocal microscopy for evaluation of ocular surface diseases: lessons learned from pterygium, meibomian gland disease, and chemical burns. Cornea. 2011;30(suppl 1): 25–S28. doi: 10.1097/ICO.0b013e318227fcd9

47. Cruzat A, Pavan-Langston D, Hamrah P. *In vivo* confocal microscopy of corneal nerves: analysis and clinical correlation. Semin Ophthalmol. 2010;25(5–6): 171–177. doi: 10.3109/08820538.2010.518133

48. Lum E, Golebiowski B, Swarbrick HA. Mapping the corneal sub-basal nerve plexus in orthokeratology lens wear using *in vivo* laser scanning confocal microscopy. Invest Ophthalmol Vis Sci. 2012;53(4): 1803–1809. doi: 10.1167/iovs.11-8706

49. Nubile M, Lanzini M, Miri A, Pocobelli A, Calienno R, Curcio C, Mastropasqua R, Dua HS, Mastropasqua L. *In vivo* confocal microscopy in diagnosis of limbal stem cell deficiency. Am J Ophthalmol. 2013;155(2): 220–32. doi: 10.1016/j.ajo.2012.08.017

50. Vera LS, Gueudry J, Delcampe A, Roujeau, JC, Brasseur G, Muraine M. *In vivo* confocal microscopic evaluation of corneal changes in chronic Stevens-Johnson syndrome and toxic epidermal necrolysis. Cornea. 2009;28(4): 401–7. doi: 10.1097/ICO.0b013e31818cd299

51. Zhivov A, Winter K, Hovakimyan M, Peschel S, Harder V, Schober HC, Kundt G, Baltrusch S, Guthoff RF, Stachs O. Imaging and quantification of subbasal nerve plexus in healthy volunteers and diabetic patients with or without retinopathy. PLoS One. 2013;8(1): e52157. doi: 10.1371/journal.pone.0052157

52. Lagali N. Laser-scanning *in vivo* confocal microscopy of the cornea: imaging and analysis methods for preclinical and clinical applications. In: Lagali N (ed.) Confocal laser microscopy. Principles and applications in medicine, biology, and the food sciences. London, UK: IntechOpen Limited; 2013: 51–80.

53. Chan EH, Chen L, Rao JY, Fei Y, Deng, SX. Limbal basal cell density decreases in limbal stem cell deficiency. Am J Ophthalmol. 2015;160(4):678–84.e4. doi: 10.1016/j.ajo.2015.06.026

54. Chan EH, Chen L, Yu F, Deng SX. Epithelial thinning in limbal stem cell deficiency. Am J Ophthalmol. 2015;160(4): 669–77.e4. doi: 10.1016/j.ajo.2015.06.029
55. Patel DV, Sherwin T, Mcghee CN. Laser scanning *in vivo* confocal microscopy of the normal human corneoscleral limbus. Invest Ophthalmol Vis Sci. 2006; 47(7): 2823–2827. doi: 10.1167/iovs.05-1492
56. Miri A, Al-aqaba M, Otri AM, Fares U, Said DG, Faraj LA, Dua HS. *In vivo* confocal microscopic features of normal limbus. Br J Ophthalmol. 2012;96(4): 530–536. doi: 10.1136/bjophthalmol-2011-300550
57. Паштаев Н.П., Куликова И.Л., Шленская О.В., Волкова Л.Н. Конфокальная микроскопия роговицы в кераторефракционной хирургии. Обзор литературы. Вестник ТГУ. 2015:20(3): 662–666. [Pashtaev NP, Kulikova IL, Shlenskaya OV, Volkova LN. Confocal microscopy of the cornea in keratorefrctive surgery. Literature review. 2015;20(3): 662–666. (In Russ.)]
58. Bizheva K, Hutchings N, Sorbara L, Moayed AA, Simpson T. *In vivo* volumetric imaging of the human corneo-scleral limbus with spectral domain OCT. Biomed OptExpress. 2011;2(7): 1794–1702. doi: 10.1364/BOE.2.001794
59. Romano A, Espana EM, Djalilian AR, Yoo SH. En face optical coherence tomography imaging of corneal limbal stem cell niche. In: Lumbroso B, Huang D, Romano A, Rispoli M, Coscas G (ed.). Clinical en face OCT atlas. New Delhi, India: Jaypee Brothers Medical Publishers Ltd; 2013: 77–79.
60. Haagdorens M, Behaegel J, Rozema J, Van Gerwen V, Michiels S, Ní Dhubhghaill S, Tassignon MJ, Zakaria N. A method for quantifying limbal stem cell niches using OCT imaging. Br J Ophthalmol. 2017;101(9): 1250–1255. doi: 10.1136/bjophthalmol-2016-309549
61. Bizheva K, Tan B, MacLellan B, Hosseinaee Z, Mason E, Hileeto D, Sorbara L. In-vivo imaging of the palisades of Vogt and the limbal crypts with sub-micrometer axial resolution optical coherence tomography. Biomed Opt Express. 2017;8(9): 4141–4151. doi: 10.1364/BOE.8.004141
62. Le Q, Yang Y, Deng SX, Xu J. Correlation between the existence of the palisades of Vogt and limbal epithelial thickness in limbal stem cell deficiency. Clin Exp Ophthalmol. 2017;45(3): 224–231. doi: 10.1111/ceo.12832
63. Zakaria N, Ni Dhubhghaill S, Taal M, Berneman Z, Koppen C, Tassignon MJ. Optical coherence tomography in cultivated limbal epithelial stem cell transplantation surgery. Asia Pac J Ophthalmol (Phila). 2015;4(6): 339–345. doi: 10.1097/APO.0000000000000163
64. Banayan N, Georgeon C, Grieve K, Borderie, VM. Spectral domain optical coherence tomography in limbal stem cell deficiency: A case control study. Am J Ophthalmol. 2018;190: 179–190. doi: 10.1016/j.ajo.2018.03.034
65. Воскресенская А.А., Поздеева Н.А., Шипунов А.А., Гаглоев Б.В. Диагностические возможности оптической когерентной томографии в визуализации лимбальных палисад Фогта. Современные технологии в офтальмологии. 2017;3: 103–106. [Voskresenskaya AA, Pozdeeva NA, Shipunov AA, Gagloev BV. Diagnostic capabilities of optical coherence tomography in visualization of limbal palisades of Vogt. Modern technology in ophthalmology. 2017;3: 103–106. (In Russ.)]
66. Liang Q, Le Q, Cordova DW, Tseng CH, Deng SX. Corneal epithelial thickness measured using anterior segment optical coherence tomography as a diagnostic parameter for limbal stem cell deficiency. Am J Ophthalmol. 2020;216: 132–139. doi: 10.1016/j.ajo.2020.04.006
67. Jia Y, Bailey ST, Hwang TS, McClintic SM, Gao SS, Pennesi ME, Flaxel CJ, Lauer AK, Wilson DJ, Hornegger J, Fujimoto JG, Huang D. Quantitative optical coherence tomography angiography of vascular abnormalities in the living humaneye. Proc Natl Acad Sci USA. 2015;112(18): 2395–2402. doi: 10.1073/pnas.1500185112
68. Ang M, Sim DA, Keane PA, Sng, CC, Egan, CA, Tufail A, Wilkins MR. Optical coherence tomography angiography for anterior segment vasculature imaging. Ophthalmology. 2015;122(9): 1740–1747. doi: 10.1016/j.ophtha.2015.05.017
69. Oie Y, Nishida K. Evaluation of corneal neovascularization using optical coherence tomography angiography in patients with limbal stem cell deficiency. Cornea. 2017;36(suppl 1): 72–75. doi: 10.1097/ICO.0000000000001382
70. Nanji A, Redd T, Chamberlain W, Schallhorn JM, Chen S, Ploner S, Maier A, Fujimoto JG, Jia Y, Huang D, Li Y. Application of corneal optical coherence tomography angiography for assessment of vessel depth in corneal neovascularization. Cornea. 2020;39(5): 598–604. doi: 10.1097/ICO.0000000000002232
71. Binotti WW, Nosé RM, Koseoglu ND, Dieckmann GM, Kenyon K, Hamrah P. The utility of anterior segment optical coherence tomography angiography for the assessment of limbal stem cell deficiency. Ocul Surf. 2021;19: 94–103. doi: 10.1016/j.jtos.2020.04.007
72. Varma S, Shanbhag SS, Donthineni PR, Mishra DK, Singh V, Basu S. High-resolution optical coherence tomography angiography characteristics of limbal stem cell deficiency. Diagnostics. 2021;11(6): 1130. doi: 10.3390/diagnostics11061130
73. Maguire MG, Stark WJ, Gottsch JD, Stulting RD, Sugar A, Fink NE Schwartz A. Risk factors for corneal graft failure and rejection in the collaborative corneal transplantation studies. Collaborative Corneal Transplantation Studies Research Group. Ophthalmology. 1994;101(9): 1536–1547. doi: 10.1016/s0161-6420(94)31138-9
74. Sangwan VS, Ramamurthy B, Shah U, Garg P, Sridhar MS, Rao GN. Outcome of corneal transplant rejection: a 10-year study. Clin Experiment Ophthalmol. 2005;33(6): 623–627. doi: 10.1111/j.1442-9071.2005.01107.x
75. Holland EJ, Djalilian AR, Schwartz GS. Management of aniridic keratopathy with keratolimbal allograft: a limbal stem cell transplantation technique. Ophthalmology. 2003;110(1): 125–130. doi: 10.1016/s0161-6420(02)01451-3
76. Ramaesh K, Ramaesh T, Dutton GN, Dhillon B. Evolving concepts on the pathogenic mechanisms of aniridia related keratopathy. Int J Biochem Cell Biol. 2005;37(3): 547–557. doi: 10.1016/j.biocel.2004.09.002
77. Каспаров А.А. Офтальмогерпес. М., Издательство «Медицина»; 1994: 224. [Kasparov AA. Ophthalmogerpes. M.: Izdatel'stvo «Medicina»; 1994: 224. (In Russ.)]
78. Комах Ю.А., Мороз З.И., Борзенок С.А. Современное состояние проблемы повторной пересадки роговицы (обзор литературы). Офтальмохирургия.1997;(1): 19–27. [Komakh YA, Moroz ZI, Borzenok SA. The current state of the problem of repeated corneal transplantation (literature review). Fyodorov Journal of Ophthalmic Surgery. 1997;(1): 19–27. (In Russ.)]
79. Малюгин Б.Э., Герасимов М.Ю., Борзенок С.А., Головин А.В. Клеточная хирургия при дисфункции стволовых клеток лимба. Офтальмохирургия. 2019;1: 77–86. https://doi.org/10.25276/0235-4160-2019-1-77-86 [Malyugin BE, Gerasimov MYu, Borzenok SA, Golovin AV. Cellular surgery for limb stem cell dysfunction. Fyodorov Journal of Ophthalmic Surgery. 2019;1: 77–86. https://doi.org/10.25276/0235-4160-2019-1-77-86 (In Russ.)]
80. Пирогов Ю.И., Дронов М.М., Першин К.Б., Пашинова Я.Ф., Азербаев Т.Э., Першин Б.Б. Состояние иммунитета при заболеваниях, травмах и трансплантации роговицы. Офтальмохирургия и терапия. 2002;2: 29–47. [Pirogov JU, Drovon MM, Perchin KB, Pachinova NF, Aserbaev TE, Perchin BB. Immune status during diseases, traumas and cornea transplantations. Ophthalmochirurgia and therapy. 2002;2: 29–47. (In Russ.)]
81. Biswas S, Suresh P, Bonshek RE, Corbitt G, Tullo AB, Ridgway AE. Graft failure in human donor corneas due to transmission of herpes simplex virus. Br J Ophthalmol. 2000;84(7): 701–705. doi: 10.1136/bjo.84.7.701
82. Guilbert E, Laroche L, Borderie V. Rejection of corneal allografts. Fr Ophthalmol. 2011;34(5): 331–348. doi: 10.1016/j.jfo.2011.02.001
83. Khodadoust AA, AbKizadeh A. The rate of corneal rejection after previous rejection reaction. In: Silverstein AM, O'Connor GR (eds.). Immunology and immunopathology of the eye. New York, Masson; 1979: 271–283.
84. Zierhut M, Pleyer U, Thiel HJ. Immunology of corneal transplantation. Amsterdam, Aeolus Press; 1994: 233–238.
85. Rumelt S, Bersudsky V, Blum-Hareuveni T, Rehany U. Systemic cyclosporine A in high failure risk, repeated corneal transplantation. Br J Ophthalmol. 2002;86(9): 988–992. doi: 10.1136/bjo.86.9.988
86. Polisetty N, Fatima A, Madhira SL, Sangwan VS, Vemuganti GK. Mesenchymal cells from limbal stroma of human eye. Mol Vis. 2008;4(14): 431–442.
87. Panda A, Vanathi M, Kumar A, Dash, Y, Priya S. Corneal graft rejection. Surv Ophthalmol. 2007;52(4): 375–396. doi: 10.1016/j.survophthal.2007.04.008
88. Kaminska A, Szaflik J, Minkiewicz-Timler G, Sybilska M, Pawluczyk-Dyjecinska M, Cieslik K. Retrospective evaluation of risk factors for graft rejection in patients after corneal transplantation performed at the Eye Clinic in the years 2001–2003. Klin Oczna. 2005;107(4–6): 209–211.
89. Hill JC. The relative importance of risk factors used to define high-risk keratoplasty. Ger J Ophthalmol. 1996;5(1): 36–41.
90. De Freitas AM, Melo BC, Mendonca CN, Machado RP, Rocha FJ. Causes and risk factors for graft failure in surgeries performed by physicians in fellowship training. Cornea. 2006;25(3): 251–256. doi: 10.1097/01.ico.0000222480.45371.31
91. Maguire MG, Stark WJ, Gottsch JD, Stulting RD, Sugar A, Fink NE, Schwartz A. Risk factors for corneal graft failure and rejection in the collaborative corneal transplantation studies. Collaborative corneal transplantation studies research group. Ophthalmology. 1994;101(9): 1536–1547. doi: 10.1016/s0161-6420(94)31138-9
92. Bachmann B, Taylor RS, Cursiefen C. Corneal neovascularization as a risk factor for graft failure and rejection after keratoplasty: an evidence-based meta-analysis. Ophthalmology. 2010;117(7): 1300–1305.e7. doi: 10.1016/j.ophtha.2010.01.039
93. Иммунология глазной патологии. Под ред. Пучковской Н.А., Шульгиной Н.С., Минеева Н.Г., Игнатова Р.К. Издательство «Медицина»; 1983. [Immunology of ocular pathology. Puchkovskaya NA, Shulgina NS, Mineev NG, Ignatov RK (eds.). M.: Izdatel'stvo «Medicina»; 1983. (In Russ.)]
94. Волков В.В., Хавинсон В.Х., Пасхина М.Н., Пирогов Ю.И. Иммунологическая диагностика и прогнозирование приживления кератотрансплантатов. Вестник офтальмологии. 1986;5: 27–31. [Volkov VV, Havinson VH, Pashina MN, Pirogov YI. Immunological diagnostics and prediction of keratograft engraftment. The Russian Annals of Ophthalmology. 1986;5: 27–31. (In Russ.)]
95. Roy R, Boisjoly HM, Wagner E, Langlois A, Bernard PM, Bazin R, Laughrea PA, Dubé I. Pretransplant and posttransplant antibodies in human corneal transplantation. Transplantation. 1992;54(3): 463–467. doi: 10.1097/00007890-199209000-00015
96. Malyugin BE, Gerasimov MY, Borzenok SA. Glueless simple limbal epithelial transplantation (G-SLET). The report of the first two cases. CORNEA. 2020;39: 1588-1591. https://doi.org/10.1097/ICO.0000000000002467
97. Слепова О.С. Практическое значение исследования цитокинов при заболеваниях глаз. VII Всероссийский съезд офтальмологов России. Материалы съезда. М.;2000: 159–160. [Slepova OS. Practical significance of cytokine research in eye diseases. VII All-Russian Congress of Ophthalmologists of Russia. Materials of the congress. M.; 2000: 159–160. (In Russ.)]
98. Kim KH, Park SW, Kim MK, et al. Effect of age and early intervention with a systemic steroid, intravenous immunoglobulin or amniotic membrane transplantation on the ocular outcomes of patients with Stevens – Johnson syndrome. Korean J Ophthalmol. 2013;27(5): 331–340. doi: 10.3341/kjo.2013.27.5.331
99. Ohji M, Ohmi G, Kiritoshi A, Kinoshita S. Goblet cell density in thermal and chemical injuries. Arch Ophthalmol. 1987;105(12): 1686–1688. doi: 10.1001/archopht.1987.01060120084031
100. Chen Z, de Paiva CS, Luo L, Kretzer FL, Pflugfelder SC, Li D Q. Characterization of putative stem cell phenotype in human limbal epithelia. Stem Cells. 2004;22(3): 355–366. doi: 10.1634/stemcells.22-3-355
101. Kasper M, Moll R, Stosiek P, Karsten U. Patterns of cytokeratin and vimentin expression in the human eye. Histochemistry. 1988;89(4): 369–377. doi: 10.1007/BF00500639
102. Yoshida S, Shimmura S, Kawakita T, Miyashita H, Den S, Shimazaki J, Tsubota K. Cytokeratin 15 can be used to identify the limbal phenotype in normal and diseased ocular surfaces. Invest Ophthalmol Vis Sci. 2006;47(11): 4780–4786. doi: 10.1167/iovs.06-0574

Информация об авторах
Борис Эдуардович Малюгин, чл.-корр. РАН, д.м.н., профессор, boris.malyugin@gmail.com, https://orcid.org/0000-0001-5666-3493
Сергей Анатольевич Борзенок, д.м.н., mdborzenok@yandex.ru, https://orcid.org/0000-0001-9160-6240
Светлана Юрьевна Калинникова, врач-офтальмолог, аспирант, svkalinnikova@gmail.com, https://orcid.org/0000-0002-9109-2400
Максим Юрьевич Герасимов, врач-офтальмолог, младший научный сотрудник, gerasimovmy@mntk.ru, https://orcid.org/0000-0003-3433-8352

Information about the authors
Boris E. Malyugin, Corr. Member of RAS, Doctor of Sciences (Medicine), Professor, boris.malyugin@gmail.com, https://orcid.org/0000-0001-5666-3493
Sergey A. Borzenok, Doctor of Sciences (Medicine), mdborzenok@yandex.ru, https://orcid.org/0000-0001-9160-6240
Svetlana Yu. Kalinnikova, ophthalmologist, postgraduate student, svkalinnikova@gmail.com, https://orcid.org/0000-0002-9109-2400
Maksim Yu. Gerasimov, ophthalmologist, junior researcher, gerasimovmy@mntk.ru, https://orcid.org/0000-0003-3433-8352

Вклад авторов в работу:
Б.Э. Малюгин: существенный вклад в концепцию и дизайн работы, окончательное утверждение версии, подлежащей публикации.
С.А. Борзенок: существенный вклад в концепцию и дизайн работы, окончательное утверждение версии, подлежащей публикации.
С.Ю. Калинникова: существенный вклад в концепцию и дизайн работы, сбор, анализ и обработка материала, написание текста.
М.Ю. Герасимов: статистическая обработка данных, редактирование.

Authors' contribution:
B.E. Malyugin: significant contribution to the concept and design of the work, final approval of the version to be published.
S.A. Borzenok: significant contribution to the concept and design of the work, final approval of the version to be published.
S.Yu. Kalinnikova: significant contribution to the concept and design of the work, collection, analysis and processing of material, writing the text.
M.Yu. Gerasimov: statistical data processing, editing.

Финансирование: Авторы не получали конкретный грант на это исследование от какого-либо финансирующего агентства в государственном, коммерческом и некоммерческом секторах.
Согласие пациента на публикацию: Письменного согласия на публикацию этого материала получено не было. Он не содержит никакой личной идентифицирующей информации.
Конфликт интересов: Отсутствует.

Funding: The authors have not declared a specific grant for this research from any funding agency in the public, commercial or not-for-profit sectors.
Patient consent for publication: No written consent was obtained for the publication of this material. It does not contain any personally identifying information.
Conflict of interest: There is no conflict of interest.

Поступила: 18.03.2022
Переработана: 30.05.2022
Принята к печати: 15.08.2022

Originally received: 18.03.2022
Final revision: 30.05.2022
Accepted: 15.08.2022

ОБЗОРЫ
REVIEWS

Обзор
УДК 617.753-089
98-104. https://doi.org/10.25276/0235-4160-2022-3-98-104

Интраокулярная коррекция пресбиопии после лазерной кераторефракционной хирургии

А.В. Дога, Е.В. Кечин, А.В. Головин, А.Н. Каримова, Н.Р. Цикаришвили, А.Н. Джабер
НМИЦ «МНТК «Микрохирургия глаза» им. акад. С.Н. Федорова» Минздрава России, Москва

РЕФЕРАТ

Цель. Представить результаты исследований о современных аспектах интраокулярной коррекции пресбиопии после лазерной кераторефракционной хирургии. **Материал и методы.** Для выполнения обзора был осуществлен поиск клинических исследований по реферативным базам данных eLibrary, PubMed и Scopus, используя ключевые слова «расчет мультифокальных линз», «мультифокальные ИОЛ после рефракционной хирургии», «коррекция пресбиопии после рефракционной хирургии» (в базе eLibrary), «multifocal iol» и «multifocal lenses calculation» (в базах данных PubMed и Scopus). Всего было идентифицировано 30 статей, относящихся к теме обзора. Также выделено 7 клинических исследований, в которых разным группам пациентов, имеющих в анамнезе рефракционные операции, проводилась коррекция пресбиопии мультифокальными интраокулярными линзами (ИОЛ). **Результаты.** В данной статье приведены примеры последних исследований об изучении тонкостей расчета силы имплантируемых мультифокальных линз после рефракционных операций. С каждым годом растет количество людей, имеющих в анамнезе лазерную коррекцию зрения, а значит, перед хирургами встает вопрос о корректном расчете кератометрических показателей. На сегодняшний день расчет значения оптической силы имплантируемой мультифокальной ИОЛ после лазерных кераторефракционных операций сложен и индивидуален для каждого пациента. Большинство людей данной категории все так же не готовы носить очки. Последние исследования подтверждают успех в расчетах имплантируемых мультифокальных ИОЛ, а способы минимизации неточностей попадания в рефракцию цели заключаются как в подходе к расчету оптической силы имплантируемой мультифокальной линзы, так и в выборе оптимального способа оценки кератометрии искусственно измененной роговицы. **Заключение.** Представленные результаты клинических исследований в обзоре позволяют сделать вывод о достаточно успешных результатах расчета оптической силы имплантируемых мультифокальных ИОЛ и, в свою очередь, клинико-функциональных результатах у пациентов с кераторефракционными операциями в анамнезе. Однако требуются дальнейшие исследования.

Ключевые слова: *коррекция пресбиопии, мультифокальные ИОЛ, формулы расчета ИОЛ, лазерная коррекция, ФемтоЛАЗИК, ЛАЗИК, SMILE* ■

Для цитирования: Дога А.В., Кечин Е.В., Головин А.В., Каримова А.Н., Цикаришвили Н.Р., Джабер А.Н.
Интраокулярная коррекция пресбиопии после лазерной кераторефракционной хирургии. Офтальмохирургия. 2022;3: 98–104.
https://doi.org/10.25276/0235-4160-2022-3-98-104
Автор, ответственный за переписку: Евгений Владимирович Кечин, evgeny.kechin@gmail.com

ABSTRACT

Review

Intraocular correction of presbyopia after laser keratorefractive surgery

A.V. Doga, E.V. Kechin, A.V. Golovin, A.N. Karimova, N.R. Tsikarishvili, A.N. Dzhaber
Fyodorov Eye Microsurgery Federal State Institution, Moscow, Russian Federation

Purpose. To present the results of research on modern aspects of intraocular correction of presbyopia after laser keratorefractive surgery. **Material and methods.** A literature search was performed to identify studies on databases eLibrary, PubMed and Scopus, using the keywords «calculation of multifocal lenses», «multifocal IOLs after refractive surgery», «correction of presbyopia after refractive surgery» (in the eLibrary database), «multifocal IOL» and «multifocal lenses calculation» (in the PubMed and Scopus databases). Thirty related articles were identified. In addition, seven clinical studies in which different groups of patients with a history of refractive surgery underwent correction of presbyopia with multifocal intraocular lenses (IOL) were identified. **Results.** In this article, there are examples of recent research of information about the intricacies of calculating refractive power of multifocal lenses after refractive surgery. Every year the number of people with a history of laser vision correction is growing, which means that for surgeons arises question about correct calculation of keratometric parameters. To date, the calculation of the

© Дога А.В., Кечин Е.В., Головин А.В., Каримова А.Н., Цикаришвили Н.Р., Джабер А.Н.
CC BY 4.0

value of the optical power of an implantable multifocal IOL after laser refractive surgery is complex and individual for each patient. Most people in this category are still not ready to wear glasses. Recent studies confirm the success of calculating implantable multifocal IOL, and ways to minimize inaccuracies in hitting the refraction of the target lie both in the approach to calculating the optical power of an implanted multifocal lens, and in choosing the optimal method for assessing artificially modified cornea keratometry. **Conclusion.** The results of clinical studies presented in the review allow us to conclude that the results of calculating the optical power of implanted multifocal IOLs are quite successful and, in turn, clinical and functional results in patients with a history of laser refractive surgery. However, further research is required.

Key words: *presbyopia correction, multifocal IOL, IOL calculation formulas, laser correction, LASIK, FemtoLASIK, SMILE* ■

For quoting: Doga A.V., Kechin E.V., Golovin A.V., Karimova A.N., Tsikarishvili N.R., Dzhaber A.N.
Intraocular correction of presbyopia after laser keratorefractive surgery. Fyodorov Journal of Ophthalmic Surgery. 2022;1: 98–104.
https://doi.org/10.25276/0235-4160-2022-3-98-104
Corresponding author: Evgeniy V. Kechin, evgeny.kechin@gmail.com

АКТУАЛЬНОСТЬ

С каждым годом растет количество пациентов с аномалиями рефракции глаза. Согласно исследованиям The International myopia institute к концу 2050 г. от миопии будут страдать около 5 млрд человек.

В настоящее время лазерные кераторефракционные операции, такие как ФемтоЛАЗИК и фемтолазерная экстракция роговичной лентикулы через малый разрез, являются наиболее эффективными, безопасными и предсказуемыми хирургическими методами коррекции миопии, гиперметропии и астигматизма, что достигается за счет применения современных фемтолазерных и эксимерлазерных установок [1–4]. Высокий послеоперационный результат и удовлетворенность пациентов способствуют постоянному росту количества пациентов, подвергшихся данным операциям. Учитывая, что история современных лазерных кераторефракционных операций насчитывает более 30 лет и начинается с 1990 г., когда I. Pallikaris и соавт. [5] опубликовали работу о первых операциях ЛАЗИК, а первые работы по применению технологии ФемтоЛАЗИК в клинической практике датируются 2001 г. и принадлежат перу I. Ratkay-Traub и соавт. [6], то это наталкивает на изучение вопроса о хирургической коррекции пресбиопии у таких пациентов, которые привыкли обходиться без очков.

ЦЕЛЬ

Представить результаты исследований о современных аспектах интраокулярной коррекции пресбиопии после лазерной кераторефракционной хирургии.

МАТЕРИАЛ И МЕТОДЫ

Для выполнения обзора был осуществлен поиск клинических исследований по реферативным базам данных eLibrary, PubMed и Scopus, используя ключевые слова «расчет мультифокальных линз», «мультифокальные ИОЛ после рефракционной хирургии», «коррекция пресбиопии после рефракционной хирургии» (в базе eLibrary), «multifocal iol after laser surgery», «multifocal lenses after refractive surgery», «multifocal lenses calculation» (в базах данных PubMed и Scopus). Всего было идентифицировано 30 статей, относящихся к теме обзора. Также выделено 7 клинических исследований, в которых разным группам пациентов, имеющих в анамнезе рефракционные операции, проводилась коррекция пресбиопии мультифокальными интраокулярными линзами (ИОЛ).

РЕЗУЛЬТАТЫ

С появлением мультифокальных ИОЛ сложности в расчете силы имплантируемой ИОЛ приобретают только новые аспекты для изучения. На данный момент уже встречается немало исследований на эту тему, и ее актуальность растет с каждым днем. Пациентам с пресбиопией и рефракционной хирургией в анамнезе, которые хотят и дальше жить без очков, может быть предложена имплантация мультифокальной ИОЛ, но хирурги могут столкнуться с проблемами перед проведением данной операции, а именно: трудности в измерении преломляющей силы роговицы. Есть три фактора, которые способствуют неточной оценке преломляющей силы роговицы: 1 – неверное измерение передней кривизны роговицы с помощью стандартной кератометрии из-за большой вариации кривизны роговицы в центральной области; 2 – неправильный расчет общей силы преломления роговицы по передней кривизне с использованием стандартизированного значения показателя преломления роговицы (1,3375); 3 – процедуры, удаляющие ткань роговицы, такие как фоторефракционная кератэктомия (ФРК) или ЛАЗИК, изменяют соотношение между передней и задней поверхностями роговицы, и использование стандартизированного значения показателя преломления роговицы больше не действует. Основная причина, которая приводит к ошибкам в расчетах ИОЛ – это формулы: большинство современных формул расчета ИОЛ

используют значения кератометрии и осевой длины глаза для предполагаемого положения линзы. Измененная кривизна роговицы приводит к ошибке в этом прогнозе, поскольку размеры передней камеры на самом деле не изменяются. Многие формулы расчета ИОЛ используют значения преломляющей силы роговицы в своих расчетах для прогнозирования эффективного положения линзы (ELP). После рефракционных операций сила роговицы изменяется, и предсказанный ELP может ввести в заблуждение. Например, в глазах после миопического ЛАЗИК или ФРК уменьшенные значения кератометрии вызывают прогнозирование ложно сниженного ELP и расчета недостаточной оптической силы ИОЛ, что дает послеоперационный гиперметропический сдвиг. Также нужно подчеркнуть, что все формулы для расчета ИОЛ построены на статистике показателей кератометрии интактной роговицы. Теоретически данные методы расчетов значений ИОЛ должны быть точными, но клинические исследования показали, что они не верны [7].

Любая рефракционная хирургия роговицы влияет на биомеханические свойства роговицы, изменение которых влияет на основные параметры для расчета будущих имплантируемых ИОЛ. Так, например, в Китае в 2021 г. Yinyu Song и соавт. [8] опубликовали работу, где изучали биомеханические свойства роговицы после рефракционной операции методом SMILE. Стоит отметить, что рефракционная операция методом экстракции лентикулы через малый разрез (в т.ч. с брендовыми названиями SMILE, CLEAR) является самой щадящей для роговицы на данный момент, однако ее влияние на биомеханические свойства роговицы достаточно выраженное. Авторы использовали трехмерную модель человеческого глаза для имитации хирургической операции SMILE и изучали послеоперационное напряжение и деформацию роговицы. Результаты показали, что с увеличением степени скорректированной миопии эквивалентное напряжение и деформация на передней и задней поверхностях роговицы увеличивались и концентрировались в ее центральной области. Однако по сравнению с передней поверхностью роговицы изменения напряжения и деформации на задней поверхности были значительно больше. С увеличением внутриглазного давления нагрузка на роговицу увеличивалась примерно линейно, тогда как деформация возрастала нелинейно. Авторы сделали вывод, что нестабильность стромы роговицы в послеоперационном периоде приводит к изменению кератометрических и рефракционных показателей роговицы. Нужно учитывать, что данные измерения имеют важное значение в расчете силы преломления будущей имплантируемой ИОЛ. Вместе с тем нужно учитывать, что роговица с возрастом меняет свои органические свойства.

В работе Е.Н. Пантелеева и соавт. [9] изучали вопрос выбора оптимальной методики оценки кератометрии после ЛАЗИК и передней дозированной радиальной кератотомии (ПДРК). Среди методов, позволяющих минимизировать вероятность послеоперационной рефракционной ошибки, наиболее прогрессивными авторы признали метод «двойной кератометрии» и метод BESS't, в котором при расчетах используются максимально индивидуализированные данные о роговице в каждом частном случае [10, 11]. Метод «двойной кератометрии» предусматривает использование в формулах расчета SRK/T, Holladay1 двух значений кератометрии. Первое значение, полученное прямым измерением, используется в формуле для построения общего баланса анатомо-оптических параметров. Второе используется внутри формулы для расчета положения плоскости ИОЛ относительно вершины роговицы (расчет высоты шарового сегмента) [12]. Классический вариант этого значения – оптическая сила роговицы до кераторефракционной операции. Авторы отметили, что для оценки кератометрии оптимальной методикой после ЛАЗИК является стандартная кератометрия. После ПДРК более корректным является значение кератометрии, полученное при измерении на оптическом биометре, относительно авторефрактометра. При расчете оптической силы ИОЛ в методе «двойной кератометрии» вычисление высоты шарового сегмента необходимо проводить с использованием полной информации об анатомии роговицы.

Выбор типа ИОЛ (сферическая, асферическая ИОЛ) также имеет значение, даже у пациентов без предшествующих кераторефракционных операций. Так, например, исследование Б.Э. Малюгина и соавт. [13] показало, что глубина фокуса в группе со сферическими ИОЛ (1,85±0,74 дптр) больше, чем в группе с асферическими (1,45±0,72 дптр) ($p<0,05$). Также авторы подчеркнули, что качество оптики глаза после имплантации асферической ИОЛ выше, чем в глазах с ИОЛ, снабженной оптикой со сферическим дизайном.

Ряд авторов проводит исследования, где оценивается прогноз расчетов мультифокальной ИОЛ у пациентов с рефракционной хирургией в анамнезе. В Университетском институте Fernandez-Vega [14] было проведено исследование у 40 человек (80 глаз). Все пациенты в анамнезе имели коррекцию миопии методом ЛАЗИК. Пациенты были разделены на 3 группы: 1-й и 2-й группах имплантировали рефракционно-дифракционные линзы производства США и Германия соответственно, 3-я группа была с прозрачным хрусталиком без симптомов пресбиопии. При сравнении данных групп было выявлено, что в фотопических условиях при 100% контрасте все глаза имели максимальную корригированную остроту зрения (МКОЗ) вдаль 0,1 logMAR (приблизительно 20/25 по Снеллену) или лучше; не было статистически значимых различий между тремя группами. Однако МКОЗ вдаль в мезопических условиях с засветом была значительно лучше во 2-й группе, чем в 1-й группе при контрастности 25 и 12,5%. Это связывают с индивидуальными особенностями изготовления самих ИОЛ. В заключении авторы отметили, что в глазах, перенесших миопический ЛАЗИК, рефракционно-дифракционная линза 2-й группы обеспечивала лучшее качество зрения вдаль в

мезопических условиях и лучшие зрительные функции, чем у 1-й группы. Возможно, это связано с технологией изготовления линзы. Также авторы указали, что будущие исследования псевдоаккомодационных ИОЛ в глазах после миопического ЛАЗИК должны включать оценку физических характеристик ИОЛ, зависимость от очков, информацию об условиях бинокулярного зрения и проводиться на большей выборке пациентов.

Нельзя не указать еще одно исследование академического медицинского центра в Амстердаме [15]. В исследование вошли 43 пациента (77 глаз) с постлазерной коррекцией миопии. Авторы отметили, что ограничением этого исследования была оценка ретроспективных данных. В результатах было описано, что имплантация дифракционной мультифокальной ИОЛ после рефракционной лазерной хирургии роговицы по поводу миопии обеспечила высокие результаты в расчетах значений имплантируемой ИОЛ. Предсказуемость операции в пределах ±1,0 дптр была у 86% пациентов, более детальные данные представлены в *таблице*. Ограниченное количество пациентов, а именно 20,8% (16 глаз) нуждались в лазерной докоррекции. У пациентов с оперированной миопией больше 6,0 дптр были менее предсказуемые рефракционные результаты. Вместе с тем авторы предположили, что имплантация асферической мультифокальной ИОЛ после предшествующей лазерной хирургии миопии даст лучшие визуальные и рефракционные результаты, чем имплантация сферической мультифокальной ИОЛ.

Исследование группы Американских ученых Юго-Западного Техасского Медицинского центра [16] в Далласе привело к похожим заключениям. Авторы сравнили свои результаты с результатами первой вышеуказанной статьи Fernandez-Vega Ophthalmological Institute. Время наблюдения составило не 6 месяцев, а 14. Авторы отметили, что имплантация бифокальной ИОЛ (США) в глаза с ранее проведенным ЛАЗИК по поводу миопии дала высокие результаты по остроте зрения, которые детально представлены в *таблице*. 93,9% пациентов имели предсказуемость в ±1,0 дптр. Стоит отметить, что 17 глаз (34,7%) нуждались в лазерной докоррекции. Также авторы сообщили и об осложнениях. У двух пациентов после лазерной докоррекции обнаружились периферические эпителиальные врастания. Состояние этих пациентов оставалось стабильным до конца наблюдения. В целом у 9 глаз (18,4%) развилась легкая степень сухости глаз. В послеоперационном периоде не было осложнений, потенциально угрожающих зрению (например, эктазии роговицы, смещения лоскута, стойкого отека роговицы, отслоения сетчатки).

Violette Vrijman и соавт. [17] также провели исследование на глазах с гиперметропической коррекцией в анамнезе. В данном исследовании участвовало 40 пациентов (40 глаз). Авторы пришли к аналогичным результатам, а именно, что имплантация асферической дифракционной линзы после предыдущей лазерной хирургии гиперметропической роговицы дала высокие результаты по показателям некорригируемой остроты зрения (НКОЗ) и рефракции. Также отметили, что ограниченному количеству пациентов, а именно на 9 глазах (22,5%), потребовалась лазерная докоррекция остаточной рефракции из-за неточности в расчете силы имплантируемой ИОЛ. Статистически значимой разницы в исходах между глазами с дальнозоркостью более или менее 2,00 дптр или 3,00 дптр не выявлено. Авторы указали, что гиперметропическая лазерная абляция изменяет роговицу, которая становится более асферической, и предположили, что в этих случаях сферическая ИОЛ даст лучшие результаты, чем асферическая ИОЛ.

Еще одно исследование было опубликовано Qiu-Mei Li и соавт. [18]. Исследуемая группа составляла 16 пациентов (21 глаз). Так же в анамнезе у пациентов была лазерная коррекция миопии. В данном исследовании оценивалась трифокальная ИОЛ (Германия). Стоит отметить несколько важных аспектов данной работы. Три пациента (19%) сообщили о нежелательных эффектах – ореолах и бликах через 3 месяца после операции, двое из них нуждались в ношении очков для улучшения промежуточной остроты зрения. Пятнадцать пациентов (94%) сообщили об уровне удовлетворенности ≥3,5 из 4,0 без каких-либо затруднений в повседневной деятельности. Тринадцать пациентов (81%) не нуждались в очках на всех расстояниях, в то время как остальные 3 пациента (19%) использовали очки для зрительной активности на близком расстоянии. Средний суммарный балл опросника VF-14 составил 95,00±7,29 из 100. После ретроспективного анализа авторы пришли к выводу, что трифокальная ИОЛ может безопасно обеспечить полный спектр адекватного зрения и точные результаты рефракции у пациентов с катарактой после эксимерлазерной коррекции близорукости. Высокая степень независимости от очков приносила людям большое удовлетворение. Нежелательные побочные эффекты исследователи связали с высокой близорукостью данных пациентов.

Хочется отметить отдельно еще одну статью Luis F. Brenner и соавт. [19]. В данном исследовании авторы собрали достаточно большую выборку из пациентов. В исследование включен 241 глаз, которые разделили на две части на основе профиля лазерной абляции. Первая часть имела миопическую лазерную коррекцию в анамнезе (155 глаз – 64,5%), вторая – гиперметропическую (121 глаз – 35,7%). Пациентам с лазерной коррекцией в анамнезе была имплантирована трифокальная линза. Было выявлено 3 основных источника ошибок расчета силы ИОЛ после лазерной хирургии роговицы: ошибочные измерения центральной кератометрии, неверный кератометрический индекс для расчета силы роговицы и неправильное эффективное положение линзы, полученное на основе ранее измененной роговицы. Основной подход к решению данных проблем зависит от характера предшествующей лазерной абляции (близорукость

или гиперметропия) и наличия объективной информации о рефракционной коррекции роговицы и/или исходных параметров расчета лазерной абляции (в анамнезе или без анамнеза). Чтобы преодолеть эти ошибки, были предложены новые методы, такие как формулы расчета оптической силы ИОЛ на основе ОКТ, интраоперационной аберрометрии и анализа трассировки лучей. Для разработки протокола расчета силы ИОЛ авторы использовали прямые измерения, полученные с помощью клинически доступного оптического биометра (Германия), и формулы, доступные в онлайн-калькуляторе ASCRS. В группе с миопической абляцией наблюдали тенденцию к близорукости при использовании большинства формул онлайн-калькулятора ASCRS, как ранее сообщалось в исследованиях по расчету оптической силы ИОЛ. В случаях с предшествующими данными анамнеза лучшие результаты были получены с помощью формулы Маскета, формулы ASCRS, номограммы Barrett true-KB с целевым значением +0,15 дптр и номограммы Haigis-L34 с целевым значением +0,45 дптр. В протоколе для расчета имплантируемой линзы у пациентов с предшествующей абляцией миопии (с данными анамнеза или без них) теперь используется номограмма Haigis-L с целевым значением +0,45 дптр. Индекс эффективности в исследовании составил 0,81, что свидетельствует о том, что расчет оптической силы ИОЛ остается сложной задачей в рефракционной хирургии с использованием линз, особенно у этой конкретной группы пациентов. У 15% глаз была докоррекция остаточной аметропии (12% поверхностная абляция; 3% факичная линза) после проведения рефракционной лэнсэктомии для обеспечения оптимального функционирования ИОЛ. Более детальные данные представлены в *таблице*.

В 2019 г. Young-Sik Yoo и соавт. [20] опубликовали работу о факторах, влияющих на ошибку прогноза после операции факоэмульсификации катаракты с имплантацией различных мультифокальных ИОЛ у пациентов, ранее перенесших лазерную хирургию. В это ретроспективное исследование был включен 131 глаз 131 пациента. Пациентам были имплантированы мультифокальные линзы 4 типов (более детальные данные представлены в *таблице*). Авторы заключили, что после рефракционной лазерной хирургии роговицы имплантация мультифокальных ИОЛ показала высокие результаты. Также формула Barrett True-K, учитывающая как переднюю, так и заднюю кривизну роговицы, оказалась более точной, чем формула Shammas-PL, учитывающая только переднюю кривизну роговицы. Ученые заключили, что высокая степень абляции роговицы является важным фактором, вызывающим низкую прогностическую точность расчета.

ЗАКЛЮЧЕНИЕ

При наличии миллионов людей, перенесших лазерные кераторефракционые операции, и растущем спросе на ИОЛ, корректирующие пресбиопию, существует относительная нехватка опубликованных данных об использовании мультифокальных ИОЛ на глазах после лазерной кераторефракционной хирургии. Можно сказать, что исследование данного вопроса в основном относительно поверхностно и требует более тщательного и более глубокого изучения. Потребуются дополнительные исследования, чтобы определить зрительные характеристики миопического глаза после кераторефракционной хирургии при использовании мультифокальных линз с асферической конструкцией. Существует широкий спектр сферических аберраций роговицы, присутствующих в глазах после рефракционной хирургии [21, 22], тогда как современные асферические ИОЛ были разработаны только для коррекции положительных сферических аберраций средней интактной роговицы. Не во всех работах были указаны подробности о наличии дистрофических процессов роговицы, уровне независимости от очков или удовлетворенности пациентов после мультифокальной имплантации. С точки зрения пациентов, это факторы, которые в конечном счете будут определять общий успех операции и заслуживают дальнейшего изучения. Однако, суммируя данные представленного выше раздела, хочется отметить, данные этих исследований совершенно четко показывают достаточно успешный опыт имплантации мультифокальных ИОЛ после лазерной коррекции зрения, несмотря на сложность расчета оптической силы имплантируемой ИОЛ. Несмотря на изменение структуры и биомеханики роговицы после рефракционных операций, успешный расчет имплантируемой линзы вполне возможен, что мы и наблюдаем. Зарубежные авторы отметили, что высокая степень независимости от очков приносит пациентам большое удовлетворение. Несмотря на положительные результаты, в Российской Федерации в инструкции к некоторым мультифокальным ИОЛ предшествующие рефракционные операции указаны в разделе «Меры предосторожности» ввиду того, что их эффективность и безопасность не была доказана у данной категории пациентов. Однако в инструкции указано, что «как и перед проведением любой операции, хирург должен сделать предоперационную оценку и дать клиническое заключение с целью определения соотношения пользы/риска имплантации интраокулярной линзы при предшествующей рефракционной хирургии [23]. В свете опубликованных работ производителям ИОЛ стоит рассмотреть данный вопрос и, возможно, внести соответствующие изменения, что, вероятно, расширит область применения данных ИОЛ. Стоит отметить, что немаловажным фактом является тщательный отбор пациентов. Представленные результаты исследований позволяют с оптимизмом смотреть на оптическую коррекцию пресбиопии у пациентов после лазерной коррекции, в связи с чем возможно дальнейшее увеличение количества проводимых лазерных рефракционных операций, однако требуется детальное изучение данного вопроса.

Таблица

Клинико-функциональные результаты исследований коррекции пресбиопии после лазерных кераторефракционных операций

Table

Clinical and functional results of presbyopia correction after laser refractive surgery

	Qiu-Mei Li, 2020 [18]		Violette Vrijman, 2017 [15]	Violette Vrijman, 2018 [17]	José F. Alfonso, 2008 [14]			Orkun Muftuoglu 2010 [16]	Luis F. Brenner, 2019 [19]		Young-Sik Yoo, 2021 [20]			
Вид рефракционной операции Refractive surgery procedures	ФРК PRK	ЛАЗИК LASIK	ЛАСЭК, ЛАЗИК, ФРК LASEK, LASIK, PRK	Гиперметропическая лазерная коррекция Hyperopic corneal refractive laser surgery	ЛАЗИК LASIK			ЛАЗИК LASIK	Миопическая абляции Myopic ablation	Гиперметропическая абляции Hyperopic ablation	ЛАСЭК, ЛАЗИК, LASEK, LASIK			
Имплантируемая линза Implantated IOL	AT LISA tri 839 MP		AcrySOF ReSTOR	AcrySof ReSTOR	AcrySof Restor	Acri.Lisa 366D	Control (clear lens)	AcrySof ReSTOR SN60D3	FineVision Trifocal		TECNIS Symfony ZXR00	AcrySof IQ PanOptix, TNFT00	LENTIS Mplus, LS-313 MF30, LS-313 MF30	TECNIS multifocal IOL, ZLB00
Послеоперационная НКОЗ вдаль Mean post-UDVA ± SD (logMAR)	0,10±0,16	0,02±0,07	0,14±–0,22	0,16±0,18	–	–	–	20/25 or better	0,88±0,20 (десятичная система) (decimal)	0,85±0,19 (десятичная система) (decimal)	0,11±0,16	0,076±0,14	0,043±0,10	0,072±0,10
Послеоперационная МКОЗ вдаль Mean post-CDVA ± SD (logMAR)	0,00±0,05	–	ИБ 1,08 SI 1,08	0,01±0,08 ИБ 1,07 SI 1,07	0,035±0,064	0,004±0,058	0,019±0,036	–	1,06±0,10 (десятичная система) (decimal)	1,03±0,10 (десятичная система) (decimal)	–	–	–	–
Послеоперационное значение СЭ (дптр) Mean post-SE ± SD (D)	–0,76±0,75	–0,56±0,49	–0,38±0,78	0,04±0,92	–0,15±0,38	–0,05±0,27	–	0,05±1	–0,25±0,38	–0,02±0,42	-0,37±0,64	-0,14±0,24	-0,16±0,26	-0,050±0,44
Послеоперационное значение НКОЗ вблизи Mean post-UNVA ± SD (logMAR)	–	0,15±0,11	0,10 ± 0,10	0,16 ± 0,24	0,107±0,061	0,076±0,076	–0,066±0,065	J1 or better	5,11±0,46 (тип шрифта) (point type)	5,25±0,75 (тип шрифта) (point type)	0,13±0,12	0,051±0,077	0,030±0,061	0,10±0,11
Предсказуемость Prediction	47,6%±0,5D 90,5%±1D		57%±0,5D 86%±1D	62,5%±0,5D 87,5%±1D	73%±0,5D 100%±1,25D			83,7%±0,5D 93,9%±1D	80%±0,5D 97,4%±1D	82,6%±0,5D 98,8%±1D	82,5%≤0,5D 17,5%>0,5D			

Примечание: *ИБ – индекс безопасности.

Note: SI – the safety index.

ЛИТЕРАТУРА/REFERENCES

1. Дога А.В., Мушкова И.А., Каримова А.Н., Кечин Е.В. Клинико-функциональные результаты коррекции миопии слабой и средней степеней методом ФемтоЛАСИК с использованием отечественной и зарубежной фемтолазерных установок. Вестник офтальмологии. 2019;135(5): 13–23. [Doga AV, Mushkova IA, Karimova AN, Kechin EV. Clinical and functional outcomes of correcting low to moderate myopia with FemtoLASIK performed with Russian and Swiss femtolaser platforms. The Russian Annals of Ophthalmology. 2019;135(5): 13–23. (In Russ.)] doi: 10.17116/oftalma201913505113

2. Дога А.В., Мушкова И.А., Каримова А.Н., Кечин Е.В., Гулиев А.Г., Ли В.Г. Сравнительный анализ эффективности, безопасности, предсказуемости операции ФемтоЛАЗИК, выполненной по данным волнового фронта и по стандартному алгоритму абляции, у пациентов с миопией слабой и средней степени. Офтальмология. 2018;15(2): 189–196. [Doga AV, Mushkova IA, Karimova AN, Kechin EV, Guliev AG, Lee VG. Comparative analysis of the efficiency, safety, predictability of wavefront-guided and conventional FemtoLASIK procedures in low to moderate myopia. Ophthalmology in Russia. 2018;15(2): 189–196. (In Russ.)] doi: 10.18008/1816-5095-2018-2S-189-196

3. Дога А.В., Костенев С.В., Мушкова И.А., Носиров П.О. Результаты экстракции лентикулы роговицы для коррекции миопии средней и высокой степени. Вестник офтальмологии. 2020;136(6): 214-218. [Doga AV, Kostenev SV, Mushkova IA, Nosirov PO. Results of corneal lenticule extraction for correction. The Russian Annals of Ophthalmology. 2020;136(6): 214–218. (In Russ.)] doi.10.17116/oftalma2020136062214

4. Дога А.В., Мушкова И.А., Семенов А.Д., Каримова А.Н., Кечин Е.В., Шормаз И.Н. Морфометрические параметры роговичного клапана после операции ФемтоЛАЗИК с использованием различных фемтолазерных установок. Офтальмология. 2018;15(2): 115–123. [Doga AV, Mushkova IA, Semenov AD, Karimova AN, Kechin EV, Shormaz IN. Morphometric parameters of the corneal flap after FemtoLASIK using various femtosecond laser. Ophthalmology in Russia. 2018;15(2): 115–123. (In Russ.)] doi: 10.18008/1816-5095-2018-2-115-123

5. Pallikaris IG, Papatzanaki ME, Stathi EZ, Frenschock O, Georgiadis A. Laser in situ keratomileusis. Lasers Surg Med. 1990;10(5): 463–468. doi: 10.1002/lsm.1900100511

6. Ratkay-Traub I, Juhasz T, Horvath C, Suarez C, Kiss K, Ferincz I, Kurtz R. Ultra-short pulse (femtosecond) laser surgery: initial use in LASIK flap creation. Ophthalmol Clin North Am. 2001;14(2): 347–355, viii–ix.

7. Wang L, Koch DD. Intraocular lens power calculations in eyes with previous Corneal Refractive Surgery: Review and Expert Opinion. Ophtalmology. 2021; 128(11): 121-131. doi: 10.1016/j.ophtha.2020.06.054

8. Song Y, Fang L, Zhu Q, Du R, Guo B, Gong J, Huang J. Biomechanical responses of the cornea after small incision lenticule extraction (SMILE) refractive surgery based on a finite element model of the human eye. Math Biosci Eng. 2021;18(4): 4212–4225. doi: 10.3934/mbe.2021211

9. Пантелеев Е.Н., Бессарабов А.Н., Агафонов С.Г. Роль изменений анатомо-оптических взаимоотношений в переднем отрезке глаза после миопического Lasik и дозированной радиальной кератотомии в расчетах эффективного положения ИОЛ. Практическая медицина. 2012;4: 284–287. [Panteleev EN, Bessarabov AN, Agafonov SG. The role of changes in anatomical and optical relationships in the anterior segment of myopic eyes after Lasik and front dosed radial keratotomy in calculations of effective IOL position. Practical medicine. 2012;4: 284–287. (In Russ.)]

10. Aramberri J. Intraocular lens power calculation after corneal refractive surgery: double-K method. J Cataract Refract Surg. 2003;29(11): 2063–2068. doi: 10.1016/s0886-3350(03)00957-x

11. Borasio E, Stevens J, Smith GT. Estimation of true corneal power after keratorefractive surgery in eyes requiring cataract surgery: BESS't formula. J Cataract Refract Surg. 2006;32(12): 2004–2014. doi: 10.1016/j.jcrs.2006.08.037

12. Федоров С.Н., Колинко А.И. Методика расчета оптической силы интраокулярной линзы. Вестник офтальмологии. 1967;4: 27–31. [Fedorov SN, Kolinko AI. The method of calculating the optical strength of an intraocular lens. The Russian Annals of Ophthalmology. 1967;4: 27–31. (In Russ.)]

13. Малюгин Б.Э., Исаев М.А., Головин А.В., Албакова Х.М. Сравнительная характеристика зрительных функций и данных аберрометрии у пациентов со сферической, асферической и аккомодирующей моделями ИОЛ. Офтальмохирургия. 2012;1: 46–53. [Malyugin BE, Isayev MA, Golovin AV, Albakova KM. Comparative characteristic of visual functions and aberrometry data in patients with spherical, aspheric and accommodative IOL designs. Fyodorov Journal of Ophthalmic Surgery. 2012;1: 46–53. (In Russ.)]

14. Alfonso JF, Madrid-Costa D, Poo-López A, Montés-Micó R. Visual quality after diffractive intraocular lens implantation in eyes with previous myopic laser in situ keratomileusis. J Cataract Refract Surg. 2008;34(11): 1848–1854. doi: 10.1016/j.jcrs.2008.07.023

15. Vrijman V, van der Linden JW, van der Meulen IJE, Mourits MP, Lapid-Gortzak R. Multifocal intraocular lens implantation after previous corneal refractive laser surgery for myopia. J Cataract Refract Surg. 2017;43(7): 909–914. doi: 10.1016/j.jcrs.2017.06.028.

16. Muftuoglu O, Dao L, Mootha VV, Verity SM, Bowman RW, Cavanagh HD, McCulley JP. Apodized diffractive intraocular lens implantation after laser in situ keratomileusis with or without subsequent excimer laser enhancement. J Cataract Refract Surg. 2010;36(11): 1815–1821. doi: 10.1016/j.jcrs.2010.05.021

17. Vrijman V, van der Linden JW, van der Meulen IJE, Mourits MP, Lapid-Gortzak R. Multifocal intraocular lens implantation after previous hyperopic corneal refractive laser surgery. J Cataract Refract Surg. 2018;44(4): 466–470. doi: 10.1016/j.jcrs.2018.01.030

18. Li QM, Wang F, Wu ZM, Liu Z, Zhan C, Chen BH, Sima J, Stieger K, Li SW. Trifocal diffractive intraocular lens implantation in patients after previous corneal refractive laser surgery for myopia. BMS Ophtalmology. 2020;20(1): 293. doi: 10.1186/s12886-020-01556-0

19. Brenner LF, Gjerdrum B, Aakre BM, Lundmark PO, Nistad K. Presbyopic refractive lens exchange with trifocal intraocular lens implantation after corneal laser vision correction: Refractive results and biometry analysis. J Cataract Refract Surg. 2019;45(10): 1404–1415. doi: 10.1016/j.jcrs.2019.05.031

20. Yoo YS, Kang MC, Park J, Kwon HG, Chung ES, Lim DH, Chung TY. Factors affecting prediction error after cataract surgery with implantation of various multifocal IOLs in patients with previous refractive laser surgery. Ann Transl Med. 2021;9(23): 1720. doi: 10.21037/atm-21-3057

21. Wang L, Pitcher JD, Weikert MP, Koch DD. Custom selection of aspheric intraocular lenses after wavefront-guided myopic photorefractive keratectomy. J Cataract Refract Surg. 2010;36(1): 73–81. doi: 10.1016/j.jcrs.2009.07.037

22. Bottos KM, Leite MT, Aventura-Isidro M, Bernabe-Ko J, Wongpitoonpiya N, Ong-Camara NH, Purcell TL, Schanzlin DJ. Corneal asphericity and spherical aberration after refractive surgery. J Cataract Refract Surg. 2011;37(6): 1109–1115. doi: 10.1016/j.jcrs.2010.12.058

23. .Инструкция по применению Линза интраокулярная ACRYSOF модель: TFNT00 ACRYSOF IQ PANOPTIX 5. [Instructions for use Intraocular lens ACRYSOF model: TFNT00 ACRYSOF IQ PANOPTIX 5]

Информация об авторах
Александр Викторович Дога, д.м.н., профессор, alexander_doga@mail.ru, https://orcid.org/0000-0003-2519-8941
Евгений Владимирович Кечин, к.м.н., evgeny.kechin@gmail.com, https://orcid.org/0000-0002-6732-1226
Андрей Владимирович Головин, к.м.н., golovin.mntk@gmail.com, https://orcid.org/0000-0001-7577-1289
Аделя Насибуллаевна Каримова, к.м.н., adelya.k.n@mail.ru, https://orcid.org/0000-0001-6926-7780
Нино Романовна Цикаришвили, ординатор, nino1996nino@mail.ru, https://orcid.org/0000-0003-4084-7794
Али Наиф Джабер, ординатор, Ali.96@mail.ru, https://orcid.org/0000-0003-1428-5361

Information about the authors
Alexander V. Doga, Doctor of Science in Medicine, Professor, alexander_doga@mail.ru, https://orcid.org/0000-0003-2519-8941
Evgeniy V. Kechin, PhD in Medicine, researcher, evgeny.kechin@gmail.com, https://orcid.org/0000-0002-6732-1226
Andrey V. Golovin, PhD in Medicine, golovin.mntk@gmail.com, https://orcid.org/0000-0001-7577-1289
Adelya N. Karimova, PhD in Medicine, researcher, adelya.k.n@mail.ru, https://orcid.org/0000-0001-6926-7780
Nino R. Tsikarishvili, resident, nino1996nino@mail.ru, https://orcid.org/0000-0003-4084-7794
Ali N. Dzhaber, resident, Ali.96@mail.ru, https://orcid.org/0000-0003-1428-5361

Вклад авторов в работу:
А.В. Дога: существенный вклад в концепцию и дизайн работы, редактирование, окончательное утверждение версии, подлежащей публикации.
Е.В. Кечин: существенный вклад в концепцию и дизайн работы, сбор, анализ и обработка материала, написание текста, редактирование.
А.В. Головин: существенный вклад в концепцию и дизайн работы, редактирование.
А.Н. Каримова: существенный вклад в концепцию и дизайн работы, редактирование.
Н.Р. Цикаришвили: существенный вклад в концепцию и дизайн работы, сбор, анализ и обработка материала, написание текста.
А.Н. Джабер: существенный вклад в концепцию и дизайн работы, сбор, анализ и обработка материала.

Authors' contribution:
A.V. Doga: significant contribution to the concept and design of the work, editing, final approval of the version to be published.
E.V. Kechin: significant contribution to the concept and design of the work, collection, analysis and processing of material, writing the text, editing.
A.V. Golovin: significant contribution to the concept and design of the work, editing.
A.N. Karimova: significant contribution to the concept and design of the work, editing.
N.R. Tsikarishvili: significant contribution to the concept and design of the work, collection, analysis and processing of material, writing the text.
A.N. Dzhaber: significant contribution to the concept and design of the work, collection, analysis and processing of material.

Финансирование: Авторы не получали конкретный грант на это исследование от какого-либо финансирующего агентства в государственном, коммерческом и некоммерческом секторах.
Согласие пациента на публикацию: письменного согласия на публикацию этого материала получено не было. Он не содержит никакой личной идентифицирующей информации.
Конфликт интересов: Отсутствует.

Funding: The authors have not declared a specific grant for this research from any funding agency in the public, commercial or not-for-profit sectors.
Patient consent for publication: No written consent was obtained for the publication of this material. It does not contain any personally identifying information.
Conflict of interest: There is no conflict of interest.

Поступила: 20.06.2022
Переработана: 11.07.2022
Принята к печати: 17.08.2022

Originally received: 20.06.2022
Final revision: 11.07.2022
Accepted: 17.08.2022