ISSN 0235-4160 (print)
ISSN 2312-4970 (online)

ОФТАЛЬМОХИРУРГИЯ

FYODOROV JOURNAL OF OPHTHALMIC SURGERY

Выходит с 1989 года

№4'2022

Теоретический
и научно-практический журнал

www.ophthalmosurgery.ru

Дорогие наши авторы, читатели, рецензенты и рекламодатели!

Примите самые тёплые и искренние поздравления

с Новым 2023 годом и Светлым Рождеством!

«ОФТАЛЬМОХИРУРГИЯ»

Теоретический и научно-практический журнал
№ 4, 2022 год
Выходит с 1989 года
Зарегистрирован Комитетом Российской Федерации по печати 9 октября 1990 г. (№ 187)

ГЛАВНЫЙ РЕДАКТОР
Чл.-корр. РАН, профессор Малюгин Б.Э. (Москва)

ЗАМЕСТИТЕЛИ ГЛАВНОГО РЕДАКТОРА
Профессор Бикбов М.М. (Уфа, Россия)
Профессор Черных В.В. (Новосибирск)

ОТВЕТСТВЕННЫЙ СЕКРЕТАРЬ
Профессор Ходжаев Н.С. (Москва)

РЕДАКЦИОННАЯ КОЛЛЕГИЯ
Академик Аветисов С.Э. (Москва, Россия)
Доктор медицины Альдаве Э. (Лос-Анджелес, США)
Доктор медицины Аршинофф С. (Торонто, Канада)
Профессор Бойко Э.В. (Санкт-Петербург, Россия)
Профессор Дога А.В. (Москва, Россия)
Профессор Имшенецкая Т.А. (Минск, Белоруссия)
Доктор медицины Князер Б. (Беэр-Шева, Израиль)
Профессор Куликов А.Н. (Санкт-Петербург, Россия)
Доктор медицинских наук Майчук Д.Ю. (Москва, Россия)
Академик Мошетова Л.К. (Москва, Россия)
Академик Нероев В.В. (Москва, Россия)
Доктор медицины Ошер Р. (Цинциннати, США)
Профессор Палликарис И. (Ираклион, Греция)
Профессор Паштаев Н.П. (Чебоксары, Россия)
Профессор Соломатин И. (Рига, Латвия)
Доктор медицины Файн Г. (Нью-Джерси, США)
Доктор медицинских наук Фролов М.А. (Москва, Россия)
Профессор Шелудченко В.М. (Москва, Россия)
Профессор Шпак А.А. (Москва, Россия)
Профессор Щуко А.Г. (Иркутск, Россия)

РЕДАКЦИЯ
Зав. редакцией – к.п.н. Политова Е.А.
Научный редактор – к.м.н. Климова Т.Л.
Выпускающий редактор – Зерцалова М.А.
Корректор – Макунина М.А.
Дизайн и верстка – Маринин Е.В., Ковалева М.В.

Адрес редакции:
Россия, 127486, Москва, Бескудниковский б-р, 59а,
ФГАУ «НМИЦ «МНТК «Микрохирургия глаза» им. акад. С.Н. Федорова Минздрава России
www.mntk.ru
Тел.: (499) 488-8427. Факс: (499) 488-8409
E-mail: redakzia@mntk.ru
https://www.ophthalmosurgery.ru/
© «Офтальмохирургия», 2022

FYODOROV JOURNAL OF OPHTHALMIC SURGERY (OFTAL'MOHIRURGIYA)

Theoretical and research journal
No. 4, 2022
The journal is published since 1989
Registered by the Committee of the Russian Federation of Press, October 9, 1990 (No. 187)

EDITOR-IN-CHIEF
Malyugin B.E., Corr. Member of RAS, PhD, MD, Professor (Moscow, Russia)

EXECUTIVE EDITORS
Bikbov M.M., PhD, MD, Professor (Ufa, Russia)
Chernykh V.V., PhD, MD, Professor (Novosibirsk, Russia)

EDITORIAL ASSISTANT
Khodzhaev N.S., PhD, MD, Professor (Moscow, Russia)

EDITORIAL BOARD
Avetisov S.E., PhD, MD, Academician of RAS, Professor (Moscow, Russia)
Aldave A., MD (Los Angeles, USA)
Arshinoff S., MD (Toronto, Canada)
Boiko E.V., PhD, MD, Professor (St.-Petersburg, Russia)
Doga A.V., PhD, MD, Professor (Moscow, Russia)
Imshenetskaya T.A., PhD, MD, Professor (Minsk, Belarus)
Knyazer B., MD (Beer-Sheva, Israel)
Kulikov A.N., PhD, MD, Professor (St.-Petersburg, Russia)
Maychuk D.Yu., MD (Moscow, Russia)
Moshetova L.K., PhD, MD, Academician, Professor (Moscow, Russia)
Neroev V.V., PhD, MD, Academician (Moscow, Russia)
Osher R., MD (Cincinnati, USA)
Pallikaris I., PhD, MD, Professor (Heraklion, Greece)
Pashtaev N.P., PhD, MD, Professor (Cheboksary, Russia)
Solomatin I., PhD, MD, Professor (Riga, Latvia)
Fine G., MD (New Jersey, USA)
Frolov M.A., MD (Moscow, Russia)
Sheludchenko V.M., PhD, MD, Professor (Moscow, Russia)
Shpak A.A., PhD, MD, Professor (Moscow, Russia)
Shchuko A.G., PhD, MD, Professor (Irkutsk, Russia)

EDITORIAL STAFF
Politova E.A. – Editorial Director
Klimova T.L. – Senior Journal Editor
Zertsalova M.A. – Coordinating Editor
Makunina M.A. – Corrector
Marinin E.V., Kovaleva M.V. – Design and make-up

Editorial Office Address:
Sv. Fyodorov Eye Microsurgery Federal State Institution,
Beskudnikovsky bld. 59a,
Moscow, Russia 127486
www.mntk.ru
Tel.: (499) 488-8427. Fax: (499) 488-8409
E-mail: redakzia@mntk.ru
https://www.ophthalmosurgery.ru/
© «Fyodorov Journal of Ophthalmic Surgery», 2022

DOI: https://doi.org/10.25276/0235-4160-2022-4

Журнал входит в Перечень периодических изданий РФ, рекомендованных ВАК для публикации основных результатов диссертаций на соискание ученой степени кандидата наук, на соискание ученой степени доктора наук по специальности 3.1.5 – Офтальмология (медицинские науки, клиническая офтальмология – по новой номенклатуре специальностей ВАК 2021 г.).

Журнал представлен в следующих международных индексах научного цитирования:
Scopus, РИНЦ (Российский индекс научного цитирования), RSCI (Russian Science Citation Index) Web of Science.

Подписной индекс по каталогу агентства «Урал-Пресс» –70689.
Стоимость подписки на полугодие – 1900 рублей.
Тираж 1000 экземпляров
Номер подписан в печать 07.12.2022.
Журнал подготовлен ООО «Издательство «Офтальмология»

Адрес издательства:
Россия, 127486, Москва, Бескудниковский б-р, 59а
https://iol.su/

Отпечатано:
Типография «Роликс»
117105, г. Москва, Нагорный пр., д. 7 стр. 5
Номер заказа № 120118
Дата выхода тиража: 19.12.2022 г.

Уважаемые коллеги!

Этот номер журнала я бы хотел предварить словами великого греческого философа-стоика Сенеки: «Все, кто до нас занимались тем же – не наши повелители, а наши вожатые. Истина открыта для всех, ею никто не завладел. Немалая доля ее останется и потомкам».

Этот календарный год 95-летия со дня рождения великого отечественного ученого, врача, общественного деятеля академика Святослава Николаевича Фёдорова уже вошел в историю как год ключевых перемен в жизни нашей страны. Несмотря на тектонические сдвиги в геополитике очевидно и то, что медицина в целом, так же, как и ее важнейший раздел – медицинская наука, не могут и не должны утратить темпов своего дальнейшего развития. Наши предшественники обеспечили условия и создали основу, развивать которые задача наша, а далее – наших потомков.

В этой связи я хочу пожелать авторам статей данного номера и их читателям не останавливаться на достигнутом, двигаться дальше, отбросив сомнения. Так порой нас напутствовал Святослав Николаевич, одной из любимых фраз которого было: «Только вперед, и не дрожать!»

Наступает Новый 2023 год. Пусть он принесет нам мир, благополучие, здоровье, исполнение творческих замыслов!

Искренне Ваш,

Б.Э. Малюгин
д.м.н., профессор,
член-корреспондент РАН,
заслуженный деятель науки РФ,
главный редактор
журнала «Офтальмохирургия»

СОДЕРЖАНИЕ

Хирургия катаракты и имплантация ИОЛ

Я.В. Белоноженко, Е.Л. Сорокин, С.В. Кривко
Эффективность хирургического лечения спонтанной дислокации комплекса «интраокулярная линза – капсульный мешок», развившейся после факоэмульсификации возрастной катаракты *6*

Г.А. Федяшев, Д.А. Хван, М.П. Ручкин
Имплантация интраокулярной линзы с механизмом формирования волнового фронта при хирургическом лечении катаракты у пациентов после сквозной кератопластики *13*

Е.В. Калинина, А.Г. Гринев, М.Б. Свиридова, А.М. Данилов, А.А. Гринев, В.П. Бачурихин
Результаты экспериментального и клинического исследования имплантации новой гидрофильной интраокулярной линзы для коррекции афакии в хирургии катаракты *18*

Хирургия роговицы

А.В. Терещенко, С.К. Демьянченко, Е.Н. Вишнякова
Фемтолазерная интрастромальная имплантация роговичных сегментов с использованием цифрового разметочного устройства в хирургическом лечении кератоконуса *26*

Рефракционная хирургия

Э.В. Бойко, С.В. Шухаев, Ш.Ш. Кудлахмедов, И.Б. Литвин
Сравнительная оценка хирургической коррекции роговичного астигматизма торическими ИОЛ с использованием различных кератометрических данных и методов расчета *36*

Глаукома

А.А. Трошина, А.А. Шпак, А.Б. Гехт, Т.А. Дружкова, Н.В. Гуляева
Нейротрофические факторы у пациентов с первичной открытоугольной глаукомой и возрастной катарактой. Сообщение 3. Глиальный нейротрофический фактор *45*

Витреоретинальная хирургия

И.А. Фролычев, Д.В. Борисова, Н.А. Поздеева
Двухпортовая витрэктомия в лечении пациентов с макулярными разрывами *51*

Экспериментальные исследования в офтальмологии

Б.Э. Малюгин, С.А. Борзенок, Д.С. Островский, О.П. Антонова, М.Х. Хубецова, Н.Р. Цикаришвили
Разработка метода получения суспензии эндотелиальных клеток роговицы человека и её последующей трансплантации в эксперименте ex vivo *56*

Воспалительные заболевания глаза

В.О. Пономарев, В.Н. Казайкин, С.В. Дежуров, С.М. Розанова, М.В. Кырф, В.Л. Тимофеев
Перспективы применения наночастиц Ag(10%):InP/ZnS МРА в лечении дрожжевых кератомикозов *66*

Обзоры

Е.В. Егорова, И.С. Ребриков
Синдром девиации инфузионных потоков: современное состояние вопроса *74*

Е.С. Чехонин, Р.Р. Файзрахманов, М.М. Шишкин, М.Р. Каланов
Роль блокады ангиогенеза у пациентов с диабетической ретинопатией *85*

А.В. Сидорова, А.В. Старостина, К.С. Норман, Д.М. Султанова, С.М. Дибирова, И.А. Макарова
Этиопатогенез и существующие методы лечения вторичной «силиконовой» глаукомы *92*

Юбилей

К юбилею профессора Э.В. Бойко *100*

CONTENTS

Cataract surgery and IOL implantation

Ya.V. Belonozhenko, E.L. Sorokin, S.V. Krivko
Effectiveness of surgical treatment for spontaneous «intraocular lens – capsular bag» complex dislocation, developed after phacoemulsification 6

G.A. Fedyashev, D.A. Khvan, M.P. Ruchkin
Implantation of an intraocular lens with a wavefront formation mechanism in the surgical treatment of cataracts in patients after penetrating keratoplasty 13

E.V. Kalinina, A.G. Grinev, M.B. Sviridova, A.M. Danilov, A.A. Grinev, V.P. Bachurikhin
Results of an experimental and clinical study of new hydrophilic intraocular lens implantation for aphakia correction in cataract surgery 18

Corneal surgery

A.V. Tereshchenko, S.K. Dem'yanchenko, Y.N. Vishnyakova
Femtolaser intrastromal implantation of corneal segments using a digital marking device in the surgical treatment of keratoconus 26

Refractive surgery

E.V. Boiko, S.V. Shukhaev, S.S. Kudlakhmedov, I.B. Litvin
Comparative evaluation of surgical correction of corneal astigmatism by toric IOL implantation using various keratometric data and calculation methods 36

Glaucoma

A.A. Troshina, A.A. Shpak, A.B. Guekht, T.A. Druzhkova, N.V. Gulyaeva
Neurotrophic factors in patients with primary open-angle glaucoma and age-related cataract. Part 3. Glial-derived neurotrophic factor 45

Vitreoretinal surgery

I.A. Frolychev, D.V. Borisova, N.A. Pozdeyeva
Two-port vitrectomy in the treatment of patients with macular hole 51

Experimental studies in ophthalmology

B.E. Malyugin, S.A. Borzenok, D.S. Ostrovskiy, O.P. Antonova, M.H. Hubetsova, N.R. Tsikarishvili
Development of a method for obtaining a suspension of human corneal endothelial cells and its subsequent transplantation in an ex vivo experiment 56

Ocular inflammation

V.O. Ponomarev, V.N. Kazaikin, S.V. Dezhurov, S.M. Rozanova, M.V. Kyrf, V.L. Timofeev
Perspectives of Ag(10%):InP/ZnS MPA nanoparticles application in the treatment of yeast keratomycosis 66

Review

E.V. Egorova, I.S. Rebrikov
Infusion misdirection syndrome: current state of issue 74

E.S. Chekhonin, R.R. Fayzrakhmanov, M.M. Shishkin, M.R. Kalanov
Role of inhibition of angiogenesis in patients with diabetic retinopathy 85

A.V. Sidorova, A.V. Starostina, K.S. Norman, D.M. Sultanova, S.M. Dibirova, I.A. Makarova
Etiopathogenesis and treatment for secondary glaucoma after pars plana vitrectomy with silicone oil 92

Jubilee

Towards to anniversary to Professor E.V. Boiko 100

Офтальмохирургия. 2022;4: 6–12.
Fyodorov Journal of Ophthalmic Surgery. 2022;4: 6–12.

Научная статья
УДК: 617.741-004.1-089
doi: 10.25276/0235-4160-2022-4-6-12

Эффективность хирургического лечения спонтанной дислокации комплекса «интраокулярная линза – капсульный мешок», развившейся после факоэмульсификации возрастной катаракты

Я.В. Белоноженко[1], Е.Л. Сорокин[1,2], С.В. Кривко[1]

[1] *НМИЦ «МНТК «Микрохирургия глаза» им. акад. С.Н. Федорова» Минздрава России, Хабаровский филиал, Хабаровск*
[2] *Дальневосточный государственный медицинский университет Минздрава России, Хабаровск*

РЕФЕРАТ

Цель. Обоснование тактики хирургической коррекции спонтанной дислокации комплекса «интраокулярная линза – капсульный мешок» (КИКМ), развившейся после факоэмульсификации (ФЭ), во взаимосвязи со степенями ее тяжести. **Материал и методы.** Клинический материал составили 36 пациентов (36 глаз) в возрасте от 61 года до 89 лет. Сроки спонтанной дислокации КИКМ после выполнения ФЭ широко варьировали от 3 месяцев до 11 лет, составив в среднем 5±2 года. Согласно предложенной нами классификации степеней тяжести спонтанной дислокации КИКМ, 1-я ее степень имела место в 8-ми глазах; 2-я – в 9-ти глазах; 3-я – в 16-ти глазах; 4-я – в 3-х глазах. Пациентам с 1-й степенью дислокации КИКМ хирургическое лечение не выполняли. При 2-й степени дислокации КИКМ и более пациентам проводилась ее хирургическая коррекция, объем которой соразмерялся с исходной тяжестью состояния глаза. **Результаты.** Все операции удалось выполнить запланировано, без осложнений. Ответная послеоперационная реакция глаз оценивалась на 1-е и последующие сутки послеоперационного периода (С.Н. Федоров, Э.В. Егорова, 1992). Во всех случаях она соответствовала объему выполненного хирургического вмешательства. Так, в 19-ти глазах она соответствовала 1-й степени; в 6-ти глазах – 2-й степени; в 3-х глазах развилась 3-я степень ответной реакции глаза (послеоперационный увеит). Показатели некорригированной остроты зрения на 3–5-е сутки в 14-ти глазах (50%) составили от 0,05 до 0,4; в 6-ти глазах (21%) значимо не изменилось; в 8-ми глазах (29%) удалось достичь значений, которые имели место сразу после ФЭ. **Заключение.** Таким образом, хирургическая коррекция спонтанных дислокаций КИКМ 2–4-й степени, по нашему опыту, показала себя эффективной во всех перечисленных случаях.

Ключевые слова: *факоэмульсификация, спонтанная дислокация комплекса «интраокулярная линза – капсульный мешок», хирургическое лечение* ■

Для цитирования: Белоноженко Я.В., Сорокин Е.Л., Кривко С.В. Эффективность хирургического лечения спонтанной дислокации комплекса «интраокулярная линза – капсульный мешок», развившейся после факоэмульсификации возрастной катаракты. Офтальмохирургия. 2022;4: 6–12. doi: 10.25276/0235-4160-2022-4-6-12
Автор, ответственный за переписку: Ярослав Владимирович Белоноженко, nauka@khvmntk.ru

ABSTRACT

Original article

Effectiveness of surgical treatment for spontaneous «intraocular lens – capsular bag» complex dislocation, developed after phacoemulsification

Ya.V. Belonozhenko[1], E.L. Sorokin[1, 2], S.V. Krivko[1]

[1] *The S. Fyodorov Eye Microsurgery Federal State Institution, the Khabarovsk Branch, Khabarovsk, Russian Federation*
[2] *Far-Eastern State Medical University, Khabarovsk, Russian Federation*

Purpose. To evaluate method for spontaneous dislocation of «intraocular lens – capsular bag» complex (CICB) surgical treatment, that developed after phacoemulsification (PE), in relation to its severity. **Material and methods.** Clinical material included 36 patients (36 eyes) aged 61 to 89 years. Spontaneous dislocation of CICB after PE performed varied from 3 months to 11 years after surgery, average 5±2 years. According to our proposed classification degrees of severity spontaneous dislocation of CICB, its 1st degree took place in 8 eyes; 2nd – in 9 eyes; 3rd – in 16 eyes; 4th – in 3 eyes. Surgical treatment was not performed in patients with the 1st degree of CICB dislocation. At the 2nd degree

© Белоноженко Я.В., Сорокин Е.Л., Кривко С.В., 2022

CC BY 4.0

of CICB dislocation and more severe, patients underwent its surgical correction, according to severity of the eye condition. **Results.** All surgical intervensions were carried out as planned, without complications. The postoperative response of the eyes was evaluated on the 1st and next days of the postoperative period (SN Fedorov, EV Egorova, 1992). In all cases, it corresponded to the amount of performed surgical intervention. So, in 19 eyes, it corresponded to the 1st degree; in 6 eyes – 2nd degree; 3 eyes developed 3rd degree postoperative response of the eyes (postoperative uveitis). Indexes of uncorrected visual acuity on days 3–5 in 14 eyes (50%) ranged from 0.05 to 0.4; in 6 eyes (21%) – did not change significantly; in 8 eyes (29%) we reached the indexes that took place immediately after PE. **Conclusion.** Thus, in our experience, the surgical correction of spontaneous dislocations of CICB of the 2–4 degrees have shown itself to be effective in all of these cases.

Key words: *phacoemulsification, spontaneous dislocation of the «intraocular lens – capsule bag» complex, surgical treatment* ■

For quoting: Belonozhenko Ya.V., Sorokin E.L., Krivko S.V. Effectiveness of surgical treatment for spontaneous «intraocular lens – capsular bag» complex dislocation, developed after phacoemulsification. Fyodorov Journal of Ophthalmic Surgery. 2022;4: 6–12. doi: 10.25276/0235-4160-2022-4-6-12
Corresponding author: Yaroslav V. Belonozhenko, nauka@khvmntk.ru

АКТУАЛЬНОСТЬ

За последние десятилетия хирургия катаракты стала миниинвазивной, с ареактивным послеоперационным периодом и прогнозируемыми высокими функциональными результатами [1–5].

Но одной из актуальных проблем современной хирургии возрастной катаракты остается спонтанная дислокация комплекса «интраокулярная линза – капсульный мешок» (КИКМ), нередко с внутрикапсульным кольцом, развивающаяся после выполнения неосложненной факоэмульсификации (ФЭ) [6, 7]. Возрастание частоты дислокаций КИКМ в последние годы, кроме прочего, обусловлено и увеличением объемов данных операций [8–16].

Ведущим фактором риска дислокаций КИКМ является слабость связочного аппарата хрусталика [11, 17–20].

Несмотря на актуальность данной тематики, в литературе весьма разнообразны мнения о вариантах хирургической тактики при коррекции спонтанной дислокации КИКМ. Так, А.В. Колесников и соавт. при дислокации КИКМ в заднюю камеру до оптической зоны применяют подшивание КИКМ к радужной оболочке с помощью нейлоновой нити 10-00; при дислокации в передние отделы стекловидного тела – выводят КИКМ в переднюю камеру пинцетом через роговичный разрез 2,4 мм, а после выполнения передней витрэктомии удаляют капсульный мешок и внутрикапсульное кольцо, фиксируя репонированную интраокулярную линзу (ИОЛ к радужке нейлоном 10-00; при дислокации на глазное дно – выполняя заднюю витрэктомию, перемещают КИКМ в переднюю камеру, удаляют капсульный мешок и внутрикапсульное кольцо, подшивают ИОЛ к радужке нейлоном 10-00 [21].

Ю.Н. Юсеф и соавт. при спонтанной дислокации КИКМ предпочитают фиксировать его без дополнительных разрезов путем проведения под ним двух двойных нитей [22, 23].

А.В. Егорова и соавт. при спонтанной дислокации КИКМ предлагают удалять его через корнеосклеральный разрез 4,5 мм с последующей имплантацией ИОЛ модели РСП-3. Авторы получили при данной методике высокие функциональные результаты [24].

Нами также накоплен значительный собственный опыт хирургической коррекции спонтанных дислокаций КИКМ после ФЭ. Учитывая отсутствие каких-либо системных подходов к хирургической коррекции КИКМ, мы решили осмыслить и систематизировать собственный опыт хирургической коррекции спонтанной дислокации КИКМ.

ЦЕЛЬ

Обоснование тактики хирургической коррекции спонтанной дислокации КИКМ, развившейся после ФЭ, во взаимосвязи со степенями ее тяжести.

МАТЕРИАЛ И МЕТОДЫ

Клинический материал составили 36 пациентов (36 глаз) со спонтанными дислокациями КИКМ. Возраст пациентов – от 61 года до 89 лет (в среднем 75,6±7,4 года). Среди них было 19 мужчин и 17 женщин. Все они обратились в клинику в различные сроки после перенесенной неосложненной ФЭ. У анализируемых пациентов сроки спонтанной дислокации КИКМ после выполнения ФЭ широко варьировали, составив от 3-х месяцев до 11-ти лет, в среднем 5±2 года. С учетом того, что всего за последние 7 лет в клинике было выполнено свыше 49 тыс. операций ФЭ, частота спонтанных дислокаций КИКМ составила 0,07%, что не превышает подобный показатель по данным литературы [21, 23, 24].

При клинической оценке степеней тяжести спонтанной дислокации КИКМ мы использовали собственно разработанную клиническую классификацию [25]. Согласно ей 1-я степень дислокации КИКМ имела место в 8 глазах; 2-я – в 9 глазах; 3-я – в 16 глазах; 4-я – в 3-х глазах.

Стратегия хирургического лечения определялась нами исходя из степени тяжести спонтанной дислока-

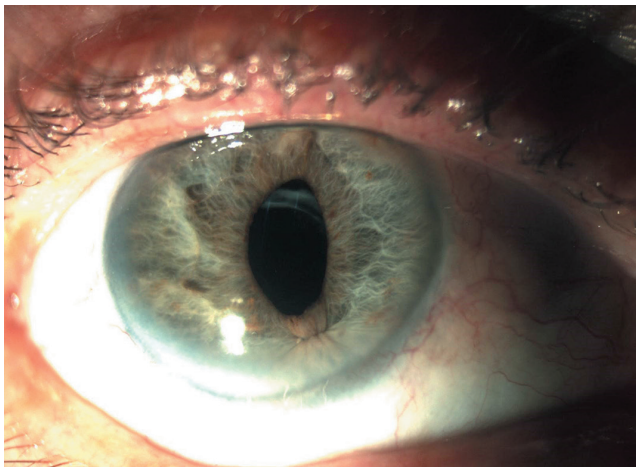

Рис. 1. Комплекс «ИОЛ – капсульный мешок» фиксирован к радужке

Fig. 1. Complex «IOL – capsular bag», fixated to the iris

ции КИКМ. Был проведен анализ как технических сложностей выполнения той или иной хирургической методики, так и ее исходов.

Статистическая обработка данных выполнялась в программе IBM SPSS Statistics Version 20. Проверка нормальности распределений осуществлялась критерием Шапиро – Уилка. Данные представлены в виде M±σ, где M – среднее значение, σ – стандартное отклонение. Критический уровень значимости принимался равным 0,05.

РЕЗУЛЬТАТЫ

При 1-й степени спонтанной дислокации КИКМ, имевшей место в 8-ми глазах, биомикроскопически определялось смещение края переднего капсулорексиса до параоптической зоны; определялся умеренный псевдофакодонез, иридодонез. У всех данных пациентов острота зрения была высокой и составляла от 1,0 до 0,6. Поскольку уровень внутриглазного давления (ВГД) во всех данных глазах составлял 17–23 мм рт.ст., мы рекомендовали данной группе пациентов динамическое наблюдение у врача-офтальмолога через каждые 1–3 мес. в течение не менее 1 года (критерии – биомикроскопический контроль положения КИКМ и уровня ВГД). Поскольку за 6 мес. наблюдения ни в одном случае не произошло отрицательной динамики, мы исключили этих пациентов из данного исследования ввиду отсутствия показаний к хирургическому лечению.

При 2-й степени спонтанной дислокации КИКМ (9 глаз) биомикроскопически в просвете зрачка визуализировался край ИОЛ либо гаптический элемент, либо внутрикапсульное кольцо с фиброзно-измененным краем капсульного мешка. В 4-х случаях край дислоцированного комплекса выявлялся при обычном диаметре зрачка, в 5-ти глазах он визуализировался лишь в условиях медикаментозного мидриаза. Во всех 9-ти глазах показатели визометрии составили от 0,8 до 0,05.

Наша тактика хирургической коррекции дислоцированного КИКМ в данной группе глаз была основана на предварительной оценке степени смещения КИКМ. Так, в 3-х глазах с небольшим (на 1,0–1,5 мм) смещением края КИКМ выше оптической зоны репозицию ИОЛ мы выполняли с помощью шпателя, подшивая затем ее дужки к средней трети радужной оболочки. При этом вкол иглы с нитью (полипропилен 10-00 на двух прямых иглах) проводили через парацентез, сформированный в проекции гаптических элементов ИОЛ, с последующим прокалыванием радужки в области предполагаемой бессосудистой зоны, захватом нитью гаптического элемента ИОЛ и выведением иглы через рядом расположенный второй парацентез. При завязывании узла ИОЛ фиксировалась к радужке за гаптические элементы *(рис. 1)*.

В 2-х глазах со смещением края КИКМ ниже оптической зоны на 1,0 мм и более (при 2-й степени дислокации), ввиду трудности центрации КИКМ и высокого риска его дислокации на глазное дно, мы предпочли удалить КИКМ. Для этого мы вначале выполнили его фрагментацию с помощью ножниц по типу Ваннас (один глаз) либо нейлоновой нити 5-00 (один глаз). В последнем случае петля нити накидывалась на оптическую часть ИОЛ, и фрагментация ИОЛ пополам достигалась при протягивании петли через картридж. Затем сформированные фрагменты КИКМ (обычно их два) удалялись пинцетом через роговичный тоннельный доступ 2,5 мм. После этого через тот же доступ путем картриджной доставки имплантировалась иридовитреальная ИОЛ РСП-3.

В остальных 4-х глазах со 2-й степенью дислокации КИКМ возникли технические трудности фрагментации ИОЛ. Это было обусловлено наличием короткой переднезадней оси и мелкой передней камеры, создающей высокий риск травматизации эндотелия роговицы. Поэтому в этих 4-х глазах вначале пришлось удалять КИКМ через сформированный склеро-корнеальный тоннельный разрез 5,5–5,0 мм (в верхне-наружном квадранте на 11–12 часах). После этого пинцетной техникой имплантировалась ИОЛ РСП-3, которая затем подшивалась к радужке с помощью полипропиленовой нити 10-00.

В 16-ти глазах с 3-й степенью спонтанной дислокации КИКМ, ввиду значительного смещения КИКМ вниз, его край определялся на 5–7 часах лишь при расширенном зрачке (не менее 5,5–6,0 мм). Поэтому во всех данных глазах для удаления КИКМ из полости глаза предварительно формировался склеро-корнеальный тоннельный разрез 5,0 мм, через который в условиях максимального медикаментозного мидриаза удалялся КИКМ. Затем через него же, используя пинцетную технику, имплантировалась ИОЛ модели РСП-3 с последующим подшиванием ее к радужке полипропиленовой нитью 10-00 на прямых иглах *(рис. 2)*.

В 3-х глазах с 4-й степенью дислокации КИКМ биомикроскопически ИОЛ не визуализировалась в просве-

те зрачка даже при максимальном медикаментозном мидриазе. В 2-х глазах КИКМ оказался дислоцирован в витреальную полость, в одном глазу – на поверхность сетчатки, расположившись в нижнем секторе перимакулярной зоны. При этом за счет механического контакта с КИКМ визуализировалась сформированная локальная отслойка сетчатки. В данных глазах выполнялось эндовитреальное вмешательство (25G), проводимое в условиях наркоза, что было необходимо для устранения болевого синдрома при установке 3-х портов. Использовался аппарат Constellation Vision System (Alcon, США). В одном глазу со смещением КИКМ в глубокие слои витреума ниже зрительной оси он был удален через сформированный склеро-корнеальный тоннель 5,0 мм; в другом глазу – через роговичный разрез 5,0 мм (в зоне ранее выполненных двух операций непроникающей глубокой склерэктомии). Учитывая наличие локальной отслойки сетчатки, при выполнении задней витрэктомии в витреальную полость пришлось вводить перфторорганическое соединение, удаляя дислоцированный КИКМ через сформированный склеро-корнеальный тоннель протяженностью 5,0 мм. Вторым этапом через склеро-корнеальный тоннель пинцетной техникой была имплантирована ИОЛ модели РСП-3, которая затем была подшита к радужке с помощью прямых игл (полипропилен 10-00).

Все операции удалось выполнить запланировано, без осложнений. Ответная послеоперационная реакция глаз на хирургическое удаление дислоцированного КИКМ и повторную имплантацию ИОЛ оценивалась на 1-е и последующие сутки послеоперационного периода [26].

Во всех случаях она соответствовала объему выполненного хирургического вмешательства *(табл.)*.

В большинстве случаев (19 глаз – 68%) имела место 1-я степень ответной реакции глаза; в 6-ти глазах (21%) – 2-я степень. Лишь в 3-х глазах (11%) со 2–4-й степенью дислокации КИКМ сформировалась 3-я степень ответной реакции (фибринозный выпот с формированием нежной пленки перед зрачком). Во всех 3-х глазах удалось купировать воспалительную реакцию глаз с помощью 4-кратных ежедневных инстилляций 0,1% дексаметазона и ежедневного 2-кратного субконъюнктивального введения 1 мг дексаметазона, а также электрофореза с раствором хлористого кальция и димедрола. В 2-х глазах с 3–4-й степенью дислокации КИКМ в первые 4–5 дней после операции сформировалась умеренная реактивная офтальмогипертензия (30–32 мм рт.ст.), купированная гипотензивным режимом до 21–24 мм рт.ст. (2-кратные инстилляции Азарга). Кроме того, в одном глазу с 4-й степенью дислокации КИКМ после выполнения задней витрэктомии сформировался частичный пристеночный гемофтальм, сочетавшийся со взвесью эритроцитов в витреальной полости и потребовавший дополнительного консервативного лечения в течение 7–10 дней. После этого острота зрения возросла до 0,3.

На 3–5-е сутки после операции в 14-ти глазах (50%) показатели некорригированной остроты зрения (НКОЗ) повысились, составив от 0,05 до 0,4 (в среднем 0,26±0,15 против 0,18±0,22 до коррекции дислокации); в 6-ти глазах (21%) значимо не изменились (в среднем 0,17±0,11); в 8-ми глазах (29%) удалось достичь значений НКОЗ, которые имели место сразу после ФЭ, в среднем 0,49±0,33. Снижению НКОЗ в 3-х глазах со 2-й степенью спонтанной дислокации КИКМ до 0,16±0,13 (в среднем) против 0,18±0,22 исходно способствовало усиление миопической рефракции после подшивания КИКМ к радужке за счет смещения ИОЛ кпереди вплотную к плоскости радужки. В одном глазу после формирования широкого роговичного разреза 5,0 мм сформировался индуцированный прямой роговичный астигматизм 2,0–2,25 дптр, что требовало дополнительной цилиндрической очковой коррекции в 2,0 дптр.

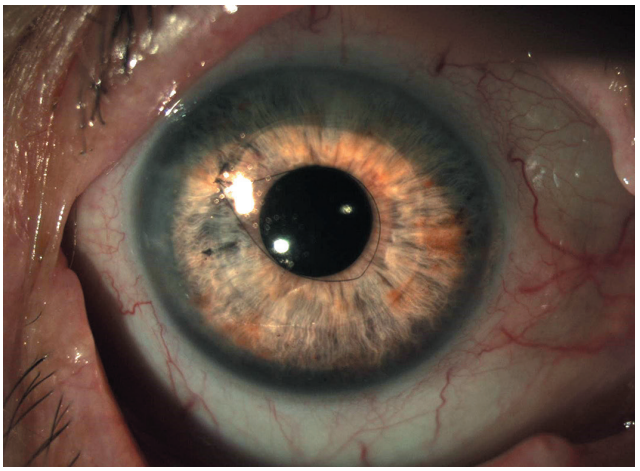

Рис. 2. ИОЛ РСП-3 фиксирована к радужке

Fig. 2. IOL RSP-3, fixated to the iris

Спустя 3 месяца в 20-ти глазах произошло повышение НКОЗ (71%). Мы не выявили наличия корреляционной взаимосвязи между повышением НКОЗ и степенью тяжести спонтанной дислокации КИКМ.

ОБСУЖДЕНИЕ

Проблема послеоперационной спонтанной дислокации ИОЛ, вернее КИКМ, становится все более острой. Это связано с отсутствием объективных предоперационных критериев выявления слабости зонулярной поддержки хрусталика. Проблема особенно актуальна в тех нередких случаях, когда подвывих имеет лишь начальную малозаметную степень. Ведь к настоящему времени уже установлено, что с увеличением возраста пациентов происходит нарастающее прогрессирование исходных инволюционных изменений цинновой связки, что создает риск спонтанной дислокации КИКМ в послеоперационном периоде.

Клинический опыт показывает, что в подобных случаях хирургическая травма, связанная с выполнением дан-

Таблица

Распределение глаз по степени ответной послеоперационной реакции после хирургической коррекции спонтанной дислокации комплекса «интраокулярная линза – капсульный мешок» (КИКМ)

Table

Distribution according to degree of postoperative response after surgical correction of spontaneous dislocation of the complex «intraocular lens – capsular bag» (CICB)

Степень дислокации КИКМ Degree of dislocation of CICB	Число глаз, абс Eyes, absolute value	Степень ответной реакции глаз Degree of postoperative response of the eye		
		1-я 1st	2-я 2nd	3-я 3rd
2-я / 2nd	9	6	2	1
3-я / 3rd	16	12	3	1
4-я / 4th	3	1	1	1
Итого / Amount	28	19	6	3

ной операции и заменой нативного более тяжелого хрусталика на гораздо более легкую по весу ИОЛ, имплантируемую в капсульный мешок, не только не устраняет инволюционную несостоятельность цинновой связки, а напротив создает условия для усиления ее прогрессирования, приводя в конечном счете к спонтанной дислокации КИКМ. Как видно из данных литературы, а также из проведенного исследования, степень тяжести дислокаций КИКМ широко варьирует [8–10, 14–16].

Результаты данной работы показали, что во всех случаях удалось успешно выполнить реконструктивную хирургию, невзирая на степень тяжести дислокации КИКМ. Но при этом хотелось бы обратить внимание хирургов на несколько нюансов, с которыми нам пришлось столкнуться. Для исключения непроизвольных движений пациента оптимальнее выполнять операцию в условиях наркоза с надёжно фиксированной головой. Если же это затруднительно, то перед операцией мы рекомендуем фиксировать голову пациента к подголовнику несколькими витками лейкопластыря через лоб. Кроме того, при подшивании КИКМ перед прокалыванием радужной оболочки мы рекомендуем изогнуть до полукруглой формы прямую иглу для удобства при манипуляции и выведении иглы. Для облегчения прокола радужки надо стараться, чтобы первый контакт кончика иглы произошел не с роговицей, а с тканью радужной оболочки. Тогда ее подшивание будет проходить с минимальной тракцией на корень радужки, что позволяет избежать развития гифемы либо гемофтальма из-за особенностей кровоснабжения радужки в виде более крупных сосудов у корня. Для облегчения технологии имплантации ИОЛ РСП-3 при заправлении дистального гаптического элемента за радужку необходимо исключить возможный контакт с отростками цилиарного тела, поэтому мы рекомендуем отрезать по 1,0 мм полоски дистального гаптического элемента с каждой из двух противоположных сторон.

Таким образом, выбор тактики хирургической коррекции глаза со спонтанной дислокацией КИКМ напрямую зависит от степени ее тяжести и должен быть нацелен на минимизацию объема хирургии. Хирургия должна быть направлена на репозицию КИКМ с его подшиванием (2-я и частично 3-я степень) либо на его удаление с последующей имплантацией модели ИОЛ РСП-3, либо при малой диоптрийности возможно использование ИОЛ Т-19, которая при отсутствии капсульного мешка оптимальна для фиксации в области зрачка. Следует также отметить, что подобные пациенты нуждаются в диспансерном наблюдении не менее 2-х лет. Это обусловлено риском развития офтальмогипертензии и отслойки сетчатки. Критерием наблюдения должна являться оценка стабильности анатомического положения ИОЛ (оптическая зона в зрачке). Динамическое наблюдение желательно осуществлять с фотофиксацией, контролем уровня ВГД, остроты зрения.

ЗАКЛЮЧЕНИЕ

В отобранной совокупности глаз со спонтанными дислокациями КИКМ согласно собственной клинической классификации степени ее тяжести были представлены: 1-я степень – 8 глаз; 2-я – 9 глаз, 3-я – 16 глаз, 4-я – 3 глаза.

При спонтанной дислокации КИКМ со значительным его смещением (28 глаз) примененные нами хирургические технологии во всех случаях позволили успешно купировать процесс и стабилизировать ИОЛ при сроке наблюдения 1 год.

В 3-х глазах со смещением КИКМ в витреальную полость выполненная методика его удаления с помощью эндовитреального вмешательства и последующей имплантацией другой ИОЛ модели РСП-3 позволила избежать ретинальных осложнений и добиться приемлемых зрительных функций (0,3–0,5).

Во всех случаях спонтанных дислокаций КИКМ их хирургическая коррекция оказалась эффективной, причем у 29% пациентов удалось достичь значений НКОЗ, полученных сразу после ФЭ.

Пациенты после проведения хирургической коррекции спонтанной дислокации КИКМ нуждаются в диспансерном наблюдении (биомикроскопическая оценка анатомического положения ИОЛ в динамике, контроль визометрии и уровня ВГД).

ЛИТЕРАТУРА/REFERENCES

1. Малюгин Б.Э., Линник Л.Ф., Егорова Э.В., Копаева В.Г., Толчинская А.И. Проблемы хирургии катаракты и интраокулярной коррекции: достижения отечественной школы и современные тенденции развития. Вестник Российской академии медицинских наук. 2007;(8): 9–16. [Malyugin BE, Linnik LF, Yegorova EV, Kopayeva VG, Tolchinskaya AI. The problems of cataract surgery and intraocular correction: Russian school achievements and modern trends. Annals of the Russian Academy of Medical Sciences. 2007;(8): 9–16. (In Russ.)]

2. Малюгин Б.Э., Джндоян Г.Т. Результаты использования трабекулоаспирации при факоэмульсификации на глазах с псевдоэксфолиативным синдромом. Современные технологии хирургии катаракты. Сборник научных статей. М.;2001: 166–172. [Malyugin BE, Dzhndoyan GT. The results of the use of trabeculoaspiration in phacoemulsification in the eyes with pseudoexfoliative syndrome. Modern technologies of cataract surgery. Collection of scientific articles. M.;2001: 166–172. (In Russ.)]

3. Малюгин Б.Э., Федорова И.С., Антонян С.А., Соболев Н.П., Цыплакова Т.С. Хирургическая коррекция пресбиопии с использованием мультифокальных интраокулярных линз дифракционного типа. Вестник офтальмологии. 2007;123(4): 3–6. [Maliugin BE, Fedorova IS, Antonian SA, Sobolev NP, Tsyplakova TS. Surgical correction of presbyopia with multifocal diffractive intraocular lenses. The Russian Annals of Ophthalmology. 2007;123(4): 3–6. (In Russ.)]

4. Малюгин Б.Э., Егорова Э.В., Копаева В.Г., Толчинская А.И. Проблемы хирургического лечения катаракты и интраокулярной коррекции афакии по результатам 20-летней работы МНТК «Микрохирургия глаза». Офтальмохирургия. 2007;1: 10–17. [Malyugin BE, Egorova EV, Kopayeva VG, Tolchinskaya AI. Problems of surgical treatment of cataracts and intraocular correction of aphakia based on the results of 20 years of work of the S.N. Fyodorov NMRC «MNTK «Eye Microsurgery». Fyodorov Journal of Ophthalmic Surgery. 2007;1: 10–17. (In Russ.)]

5. Нероев В.В., Малюгин Б.Э., Трубилин В.Н., Жуденков К.В., Орлова О.М. Клинические и социальные аспекты лечения катаракты в России. Катарактальная и рефракционная хирургия. 2016;16(1): 4–14. [Neroev VV, Malyugin BE, Trubilin VN, Zhudenkov KV, Orlova OM. Clinical and social burden of cataract treatment in Russia. Kataraktalnaya i refraktsionnaya khirurgiya. 2016;16(1): 4–14. (In Russ.)]

6. Mamalis N, Crandall AS, Pulsipher MW, Follett S, Monson MC. Intraocular lens explantation and exchange. A review of lens styles, clinical indications, clinical results, and visual outcome. J Cataract Refract Surg. 1991;17(6): 811–818. doi: 10.1016/s0886-3350(13)80416-6

7. Brilakis HS, Lustbader JM. Bilateral dislocation of in-the-bag posterior chamber intraocular lenses in a patient with intermediate uveitis. J Cataract Refract Surg. 2003;29(10): 2013–2014. doi: 10.1016/s0886-3350(03)00226-8

8. Yasuda A, Ohkoshi K, Orihara Y, Kusano Y, Sakuma A, Yamaguchi T. Spontaneous luxation of encapsulated intraocular lens onto the retina after a triple procedure of vitrectomy, phacoemulsification, and intraocular lens implantation. Am J Ophthalmol. 2000;130(6): 836–837. doi: 10.1016/s0002-9394(00)00630-9

9. Oner FH, Kocak N, Saatci AO. Dislocation of capsular bag with intraocular lens and capsular tension ring. J Cataract Refract Surg. 2006;32(10): 1756–1758. doi: 10.1016/j.jcrs.2006.05.016

10. Monteiro TP, Estrela Silva SE, Domingues M, Fernandes AV, Falcao-Reis F. Complete spontaneous posterior luxation of capsular bag-intraocular lens-capsular tension ring complex. J Cataract Refract Surg. 2009;35(12): 2154–2156. doi: 10.1016/j.jcrs.2009.05.062

11. Белоноженко Я.В., Сорокин Е.Л. Возможности профилактики дислокации комплекса «ИОЛ-капсульный мешок» у больных с легкой степенью подвывиха хрусталика при выполнении факоэмульсификации возрастной катаракты. Офтальмологические ведомости. 2012;5(3): 42–47. [Belonozhenko YaV, Sorokin EL. Prevention of «iol-capsular bag» dislocation in patients with mild degree of lens subluxation at the time of cataract phacoemulsification. Ophthalmology Journal. 2012;5(3): 42–47. (In Russ.)]

12. Белоноженко Я.В., Терещенко Ю.А., Сорокин Е.Л. Исходы спонтанной дислокации комплекса «ИОЛ – капсульный мешок» нетравматического генеза после факоэмульсификации. Современные технологии в офтальмологии. 2014;(2): 24–27. [Belonozhenko YaV, Tereshchenko YuA, Sorokin EL. Outcomes of spontaneous dislocation of the IOL – capsule sac complex of non-traumatic genesis after phacoemulsification. Modern technology in ophthalmology. 2014;(2): 24–27. (In Russ.)]

13. Белоноженко Я.В., Терещенко Ю.А., Сорокин Е.Л. Тяжесть и исходы спонтанной дислокации комплекса «ИОЛ – капсульный мешок» нетравматического генеза в отдаленные сроки после факоэмульсификации. Актуальные проблемы офтальмологии. Сборник научных работ. М.;2014: 180–182. [Belonozhenko YaV, Tereshchenko YuA, Sorokin EL. Severity and outcomes of spontaneous dislocation of the complex «IOL – capsule bag» of non-traumatic genesis in the long term after phacoemulsification. Actual problems of ophthalmology. Collection of scientific papers. M.;2014: 180–182. (In Russ.)]

14. Ascaso FJ, Huerva V, Grzybowski A. Epidemiology, etiology, and prevention of late IOL-capsular bag complex dislocation: review of the literature. J Ophthalmol. 2015;2015: 805706. doi: 10.1155/2015/805706

15. Berthout A, Turut P, Taboureau E, Denimal F, Milazzo S. Surgical solutions to luxation of the IOL-capsular bag-capsular tension ring complex. J Fr Ophtalmol. 2007;30(2): 139–144. doi: 10.1016/s0181-5512(07)89563-5

16. Kohzaki K, Gunji H, Tsuneoka H. Combination surgery with transcorneal microincision vitrectomy surgery and intrascleral intraocular lens fixation for spontaneous intraocular lens luxation. Ophthalmic Surg Lasers Imaging Retina. 2017;48(3): 267–271. doi: 10.3928/23258160-20170301-13

17. Терещенко Ю.А., Кривко С.В., Сорокин Е.Л., Егоров В.В. Спонтанная дислокация заднекамерных интраокулярных линз (иол) в позднем послеоперационном периоде: частота, причины, осложнения. РМЖ. Клиническая офтальмология. 2010;11(3): 100–102. [Tereschenko YuA, Krivko SV, Sorokin EL, Egorov VV. Spontaneous dislocation of posterior chamber IOLs in remote postoperative period: frequency and causes, complications RMJ. Clinical ophthalmology. 2010;(3): 100–102. (In Russ.)]

18. Белоноженко Я.В., Поступаева Н.В., Сорокин Е.Л., Терещенко Ю.А. Частота подвывиха хрусталика I степени у пациентов с катарактой. Катарактальная и рефракционная хирургия. 2013;13(4): 10–13. [Belonozhenko YaV, Sorokin EL, Tereshchenko YuA. Research of frequency of a lens subluxation of the I degree in patients with cataract. Kataraktalnaya i refraktsionnaya khirurgiya. 2013;13(4): 10–13. (In Russ.)]

19. Белоноженко Я.В., Сорокин Е.Л. Вариант выбора способа хирургической коррекции афакии при выполнении факоэмульсификации возрастной катаракты с легкой степенью подвывиха хрусталика. Практическая медицина. 2012;(4-1): 263–266. [Belonozhenko YaV, Sorokin E.L. Option of a choice of the way of aphakia surgical correction at phacoemulsification of the aged-related cataract with mild degree of a lens subluxation. Practical medicine. 2012;(4-1): 263–266. (In Russ.)]

20. Белоноженко Я.В., Сорокин Е.Л. Современные возможности хирургической реабилитации пациентов с возрастной катарактой, сочетающейся с подвывихом хрусталика 1-й степени. Дальневосточный медицинский журнал. 2015;(3): 60–63. [Belonozhenko YaV, Sorokin EL. Modern possibilities of surgical rehabilitation of patients with age-related cataract, combined with lens subluxation of the I degree. Far Eastern Medical Journal. 2015;(3): 60–63. (In Russ.)]

21. Колесников А.В., Мироненко Л.В., Николаев М.Н., Колесникова М.А., Крупнов Р.Н. Дислокация комплекса «ИОЛ – капсулярный мешок» после факоэмульсификации. Современные технологии в офтальмологии. 2015;(4): 50–51. [Kolesnikov AV, Mironenko LV, Nikolayev MN, Kolesnikova MA, Krupnov RN. Dislocation of the IOL – capsular sac complex after phacoemulsification. Modern technology in ophthalmology. 2015;(4): 50–51. (In Russ.)]

22. Юсеф Ю.Н., Введенский А.С., Рыжкова Е.Г., Басаева Е.А. Хирургическая коррекция различных видов дислокаций ИОЛ. Съезд офтальмологов России, 10-й. Сборник научных работ. М.;2015: 250. [Yusef YuN, Vvedenskiy AS, Ryzhkova EG, Basayeva EA. Surgical correction of various types of dislocation of IOL. Congress of Ophthalmologists of Russia, 10th. Collection of scientific papers. M.; 2015: 250. (In Russ.)]

23. Юсеф Ю.Н., Юсеф С.Н., Аветисов К.С., Введенский А.С. Методика хирургической коррекции дислокации внутрикапсульной интраокулярной линзы. Вестник офтальмологии. 2016;132(1): 53–56. [Jusef JuN, Jusef SN, Avetisov KS, Vvedenskij AS. Technique for surgical repositioning of in-the-bag dislocated intraocular lenses. The Russian Annals of Ophthalmology. 2016;132(1): 53–56. (In Russ.)] doi: 10.17116/oftalma2016132153-56

24. Егорова А.В., Васильев А.В., Данилов О.В., Егоров В.В. Анализ результатов хирургического лечения дислокации комплекса ИОЛ – капсулярный мешок в послеоперационном периоде после факоэмульсификации возрастной катаракты. Современные технологии в офтальмологии. 2015;(2): 44–47. [Egorova AV, Vasiliev AV, Danilov OV, Egorov VV Analysis of the results of surgical treatment of dislocation of the IOL – capsular sac complex in the postoperative period after phacoemulsification of age-related cataracts. Modern technology in ophthalmology. 2015;(2): 44–47. (In Russ.)]

25. Белоноженко Я.В., Сорокин Е.Л. Частота спонтанной дислокации комплекса «интраокулярная линза – капсульный мешок» в различные сроки послеоперационного периода факоэмульсификации возрастной катаракты. Офтальмохирургия. 2020;(2): 6–11. [Belonozhenko YaV, Sorokin EL. Frequency of spontaneous dislocation of intraocular lens – capsular bag complex in various terms of the postoperative period after phacoemulsification of age-related cataract with posterior intraocular lens implantation. Fyodorov Journal of Ophthalmic Surgery. 2020;(2): 6–11. (In Russ.)] doi: 10.25276/0235-4160-2020-2-6-11

26. Федоров С.Н., Егорова Э.В Ошибки и осложнения при имплантации искусственного хрусталика. М.: Издательство «МНТК Микрохирургия глаза»; 1992. [Fedorov SN, Egorova EV. Oshibki i oslozhnenija pri implntacii iskusstvennogo hrustalika. M.: Izdatel'stvo «MNTK Mikrohirurgija glaza»; 1992. (In Russ.)]

Информация об авторах
Ярослав Владимирович Белоноженко, к.м.н., врач-офтальмолог, nauka@khvmntk.ru, https://orcid.org/0000-0002-4648-937X
Евгений Леонидович Сорокин, д.м.н., профессор, nauka@khvmntk.ru, https://orcid.org/0000-0002-2028-1140
Софья Владиславовна Кривко, врач-офтальмолог, nauka@khvmntk.ru, https://orcid.org/0000-0002-5492-3527

Information about the authors
Yaroslav V. Belonozhenko, PhD in Medicine, Ophthalmologist, nauka@khvmntk.ru, https://orcid.org/0000-0002-4648-937X

Evgenii L. Sorokin, Doctor of Sciences in Medicine, Professor, nauka@khvmntk.ru, https://orcid.org/0000-0002-2028-1140
Sofia V. Krivko, Ophthalmologist, nauka@khvmntk.ru, https://orcid.org/0000-0002-5492-3527

Вклад авторов в работу:
Я.В. Белоноженко: существенный вклад в концепцию и дизайн работы, сбор, анализ и обработка материала, статистическая обработка данных, написание текста, окончательное утверждение версии, подлежащей публикации.
Е.Л. Сорокин: существенный вклад в концепцию и дизайн работы, редактирование, окончательное утверждение версии, подлежащей публикации.
С.В. Кривко: существенный вклад в концепцию и дизайн работы, сбор, анализ и обработка материала, статистическая обработка данных, написание текста.

Authors' contribution:
Ya.V. Belonozhenko: significant contribution to the concept and design of the work, collection, analysis and processing of material, statistical data processing, writing, final approval of the version to be published.
E.L. Sorokin: significant contribution to the concept and design of the work, editing, final approval of the version to be published.
S.V. Krivko: significant contribution to the concept and design of the work, collection, analysis and processing of material, statistical data processing, writing.

Финансирование: Авторы не получали конкретный грант на это исследование от какого-либо финансирующего агентства в государственном, коммерческом и некоммерческом секторах.
Согласие пациента на публикацию: Письменного согласия на публикацию этого материала получено не было. Он не содержит никакой личной идентифицирующей информации.
Конфликт интересов: Отсутствует.

Funding: The authors have not declared a specific grant for this research from any funding agency in the public, commercial or not-for-profit sectors.
Patient consent for publication: No written consent was obtained for the publication of this material. It does not contain any personally identifying information.
Conflict of interest: There is no conflict of interest.

Поступила: 17.01.2022
Переработана: 20.04.2022
Принята к печати: 15.10.2022

Originally received: 17.01.2022
Final revision: 20.04.2022
Accepted: 15.10.2022

Научная статья
УДК 617.741-004.1:617.713-089
doi: 10.25276/0235-4160-2022-4-13-17

Имплантация интраокулярной линзы с механизмом формирования волнового фронта при хирургическом лечении катаракты у пациентов после сквозной кератопластики

Г.А. Федяшев[1, 2], Д.А. Хван[1, 2], М.П. Ручкин[1, 2]

[1]*Тихоокеанский государственный медицинский университет Минздрава России, Владивосток*
[2]*Приморский центр микрохирургии глаза, Владивосток*

РЕФЕРАТ

Цель. Представлен клинический случай хирургического лечения катаракты с имплантацией и предварительным расчетом интраокулярной линзы (ИОЛ) AcrySof IQ Vivity (Alcon, США) у пациентки, 15 месяцев назад перенесшей сквозную кератопластику. **Материал и методы.** Расчет ИОЛ основывался на актуальных данных оптической биометрии глаза, кератотопографических измерений. Учитывая жалобы, снижение качества жизни, данных офтальмостатуса, было принято решение о проведении сквозной субтотальной кератопластики правого глаза, с последующей отдаленной факоэмульсификацией и имплантацией интраокулярной линзы. **Результаты.** Пациентка отмечает хорошее качество зрения вдаль и на среднем расстоянии; при работе за компьютером трудностей не испытывает; при езде за рулем автомобиля в темное время суток чувствует себя комфортно. **Заключение.** Отсроченная факоэмульсификация катаракты с имплантацией интраокулярной линзы с механизмом формирования волнового фронта после сквозной субтотальной кератопластики при стабилизации донорского материала позволяет более точно выйти на приемлемую целевую рефракцию. Даже несмотря на высокую вероятность рефракционной ошибки, данный тип и конструктивные особенности линзы позволили получить оптимальное качество зрения для пациента.

Ключевые слова: *сквозная кератопластика, катаракта, интраокулярная линза, рефракционная ошибка* ■

Для цитирования: Федяшев Г.А., Хван Д.А., Ручкин М.П. Имплантация интраокулярной линзы с механизмом формирования волнового фронта при хирургическом лечении катаракты у пациентов после сквозной кератопластики. Офтальмохирургия. 2022;4: 13–17. doi: 10.25276/0235-4160-2022-4-13-17
Автор, ответственный за переписку: Дмитрий Артурович Хван, jedimagister93@gmail.com

ABSTRACT

Original article

Implantation of an intraocular lens with a wavefront formation mechanism in the surgical treatment of cataracts in patients after penetrating keratoplasty

G.A. Fedyashev[1, 2], D.A. Khvan[1, 2], M.P. Ruchkin[1, 2]

[1]*Pacific State Medical University, Vladivostok, Russian Federation*
[2]*Primorskii center of eye microsurgery, Vladivostok, Russian Federation*

Purpose. The article presents a clinical case of cataract surgery with implantation and preoperative calculation of the AcrySof IQ Vivity intraocular lens (IOL) (Alcon, USA) in a patient who underwent penetrating keratoplasty 15 months ago. **Material and methods.** IOL calculation was based on the actual data of the optical biometry, keratotopographic measurements. Considering complaints, a decrease in the quality of life, ophthalmic status data, it was decided to perform a penetrating subtotal keratoplasty of the right eye, followed by remote phacoemulsification and implantation of an intraocular lens. **Results.** Patient reports good quality of vision at a distance and average distance; does not experience difficulties when working with computer, feels comfortable while driving at night. **Conclusion.** Delayed cataract surgery with IOL implantation with the wavefront formation mechanism after penetrating subtotal keratoplasty, only in cases of donor material stabilization, allows to get accurate refraction. Even despite the high probability of refractive error, this type and design features of the lens made it possible to obtain the optimal quality of vision for the patient.

Keywords: *penetrating keratoplasty, cataract, intraocular lens, refractive error* ■

For quoting: Fedyashev G.A., Khvan D.A., Ruchkin M.P. Implantation of an intraocular lens with a wavefront formation mechanism in the surgical treatment of cataracts in patients after penetrating keratoplasty. Fyodorov Journal of Ophthalmic Surgery. 2022;4: 13–17. doi: 10.25276/0235-4160-2022-4-13-17
Corresponding author: Dmitriy A. Khvan, jedimagister93@gmail.com

© Федяшев Г.А., Хван Д.А., Ручкин М.П., 2022

CC BY 4.0

АКТУАЛЬНОСТЬ

Одним из осложнений сквозной кератопластики является формирование катаракты. Среди основных трех причин развития помутнения в хрусталике при данных состояниях самой распространенной и наиболее вероятной является прогрессирование ранее существующей катаракты. Две другие относятся к ятрогенным осложнениям: повреждение капсулы хрусталика во время проведения вмешательства на роговице, что происходит достаточно редко; кроме того, может развиться лекарственная катаракта, вызванная длительным послеоперационным применением стероидов, а также в ряде случаев болезнь трансплантата [1, 2].

Открытым остается вопрос сроков проведения экстракции катаракты и имплантации интраокулярной линзы. В настоящее время во всем мире принята комбинированная хирургия, включающая сквозную кератопластику, экстракцию катаракты и имплантацию ИОЛ [3].

Данная операция эффективная, и ее часто называют тройной процедурой. Преимуществами данной методики являются меньшее повреждение эндотелиального слоя, более быстрая зрительная реабилитация, более низкая стоимость [4]. При этом тройная процедура имеет и ряд потенциальных недостатков, связанных с высоким риском интраоперационных осложнений – в случае проведения операции по технологии «открытого неба», таких как экспульсивная геморрагия, выпадение стекловидного тела, сложности при имплантации ИОЛ при разрыве капсулы хрусталика [5].

Другим недостатком данной процедуры является невозможность точного расчета силы интраокулярной линзы (ИОЛ), что приводит к высокой степени близорукости или дальнозоркости в послеоперационном периоде [4, 6]. Это связано с тем, что осевая длина, глубина передней камеры и кривизна роговицы могут значительно измениться после кератопластики, что приведет к значительным рефракционным изменениям в сравнении с запланированным результатом.

Этот недостаток можно обойти, проведя хирургию катаракты после сквозной кератопластики в сроки, когда все вышеперечисленные параметры будут стабилизированы, а именно после снятия всех роговичных швов.

Также требует внимания и проблема роговичного астигматизма, встречающегося в большом количестве случаев на глазах после проведенной сквозной кератопластики, вопрос о коррекции которого решается индивидуально в каждом случае и зависит от силы и степени иррегулярности роговицы.

Тем не менее, операция удаления катаракты после сквозной кератопластики является сложной хирургической процедурой как в отношении расчета ИОЛ, так и на этапе самого вмешательства, которая должна проводиться наиболее опытными хирургами. И, несмотря на постоянное совершенствование диагностического оборудования, задействованного в процессе предоперационного расчета ИОЛ, появление новых формул для калькуляции их силы, процент рефракционных ошибок после хирургии катаракты на глазах после сквозной кератопластики остается высоким [7].

ЦЕЛЬ

В данной статье мы хотим на клиническом примере продемонстрировать важность динамического наблюдения за изменениями кривизны и рефракции донорской роговицы в послеоперационном периоде сквозной кератопластики, а также обосновать выбор модели интраокулярной линзы с расширенным диапазоном зрения AcrySof IQ Vivity с технологией формирования волнового фронта X-Wave и особенности расчета интраокулярной линзы для коррекции афакии в ходе хирургического лечения катаракты через 15 месяцев после проведения сквозной субтотальной кератопластики.

МАТЕРИАЛ И МЕТОДЫ

Клинический случай

Пациентка Д., 42 года, в марте 2021 г. обратилась в клинику «Приморский центр микрохирургии глаза» г. Владивостока, где в ходе обследования был выставлен диагноз – постгерпетическое помутнение роговицы правого глаза, хронический герпетический кератит в стадии ремиссии правого глаза, катаракта осложненная неполная, астигматизм индуцированный роговичный высокой степени, индуцированная гиперметропия высокой степени правого глаза, астигматизм роговичный слабой степени левого глаза.

При биомикроскопии: васкуляризированное бельмо роговицы в оптической зоне, помутнение глубоких слоев роговицы, частичное помутнение кортикальных слоев и ядра хрусталика, глазное дно без патологии. Данные оптической биометрии правого глаза: передне-задняя ось (ПЗО) правого глаза 24,69 мм, кератометрия K1 = 32,5 дптр на 180 градусах, K2 = 41,75 дптр на 90 градусах, роговичный астигматизм (-)9,25 дптр. Толщина роговицы правого глаза составила 277 мкм в самом тонком месте *(рис. 1)*. Острота зрения правого глаза 0,1 Sph+4,0 Cyl-8,0 Ax180 = 0,15.

Учитывая жалобы, снижение качества жизни, данные офтальмостатуса, было принято решение о проведении сквозной субтотальной кератопластики правого глаза с последующей отдаленной факоэмульсификацией и имплантацией интраокулярной линзы.

Донорский материал подготовлен глазным банком ООО АЙЛАБ, г. Москва, был выкроен и законсервирован роговично-склеральный комплекс диаметром 16 мм. Исходная плотность эндотелиальных клеток материала 2996 кл/мм^2, толщиной 560 мкм в центре и 610 мкм на периферии. Серологические тесты отрицательные.

В марте 2021 г. была проведена сквозная субтотальная кератопластика правого глаза. Трепанация роговицы реципиента была выполнена при помощи трепана диаметром 8 мм после заполнения передней камеры вискоэластиком «когевиск» через роговичный парацентез. В трепанационное отверстие роговицы помещен заранее сформированный диск из материала для сквозной кератопластики диаметром 8,5 мм. Трансплантат фиксирован швом к роговице провизорными швами нейлоном 10-0 на 6, 12, 3 и 9 часах, далее наложен непрерывный шов по Пирсу нейлоном 10-0. Вискоэластик в передней камере заменен на сбалансированный раствор.

Постоперационное медикаментозное лечение заключалось в инстилляции растворов: дексаметазона, левофлоксацина, гиалуроната натрия и внутривенного введения раствора дексаметазона.

В 1-е сутки после операции острота зрения правого глаза 0,03, смешанная инъекция, трансплантат отечен, деэпителизирован, шов по Пирсу состоятелен, без признаков инфицирования и провисания; влага передней камеры прозрачная, глазное дно под флером. На 10-е сутки выраженность инъекции снизилась, трансплантат частично эпителизирован, сохраняется отечность стромы. Пациентке надета мягкая контактная линза. На 16-е сутки трансплантат полностью эпителизирован.

Через месяц острота зрения 0,1 Sph-5,0 Cyl-2,0 Ax117 = 0,3, трансплантат прозрачный, шов состоятелен, кератотрансплантат K1 = 46,25 дптр, K2 = 47,75 дптр. Через полгода острота зрения 0,04 Sph-6,0 Cyl-1,0 Ax46 = 0,5, кератометрия K1 = 45,00 дптр, K2 = 46,5 дптр, трансплантат прозрачный, шов состоятелен. На 12-й месяц шов с роговицы удален.

Через 13 и 15 месяцев после пересадки роговицы правого глаза: острота зрения 0,05 Sph-5,5 = 0,5, данные кератотопограммы K1 = 44,9 дптр, K2 = 46,2 дптр *(рис. 2)*; при биомикроскопии – трансплантат прозрачный, влага передней камеры прозрачная, частичное помутнение кортикальных слоев и ядра хрусталика, рефлекс прозрачный, глазное дно без патологии.

В связи с формированием катаракты правого глаза было принято решение провести факоэмульсификацию с имплантацией ИОЛ. Выбор линзы у такой категории пациентов всегда представляет определённую сложность, и стандартом является асферическая монофокальная ИОЛ. Однако зачастую пациенты заинтересованы в имплантации высокотехнологичной линзы для коррекции пресбиопии с расширенным диапазоном фокуса, которая позволит молодым трудоспособным пациентам видеть на всех расстояниях и вести полноценный образ жизни. Иррегулярность роговицы после кератопластики сама по себе формирует аберрации высокого порядка, выраженные в той или иной степени, и потенциально возможные дисфотопсии, которые могут быть спровоцированы ИОЛ на основе дифракционной решётки (трифокальной или EDOF), только усугубят и без того относительно низкие качественные характеристики зрения. Поэтому хирурги очень осторожно подходят к возможности рекомендации и имплантации таких ИОЛ, и большинство из них всё-таки придерживаются мнения, что эти линзы противопоказаны пациентам после керато-рефракционных вмешательств, как после кератотомии, имплантации роговичных сегментов, так и после кератопластики. На сегодняшний день на рынке появилась ИОЛ AcrySof IQ Vivity, Alcon, США, основанная на совершенно новом принципе – формировании волнового фронта. Благодаря конструктивным особенностям линзы в виде двух формирующих элементов на передней поверхности ИОЛ высотой около 1 мкм и диаметром 2,2 мм в центральной её зоне, линза имеет расширенный фокусный диапазон от дали до среднего расстояния и функционального зрения вблизи. Профиль дисфотопсических явлений данной ИОЛ сравним с монофокальной линзой, т.е. частота возникновения таких эффектов, как «гало», «блики» или «лучи от источника света», аналогична таковой у монофокальной асферической ИОЛ при любом освещении [8]. В нашей практике линза доказала свои свойства, дав нам возможность расширить показания к её имплантации на более сложные категории пациентов, в том числе и после кератопластики.

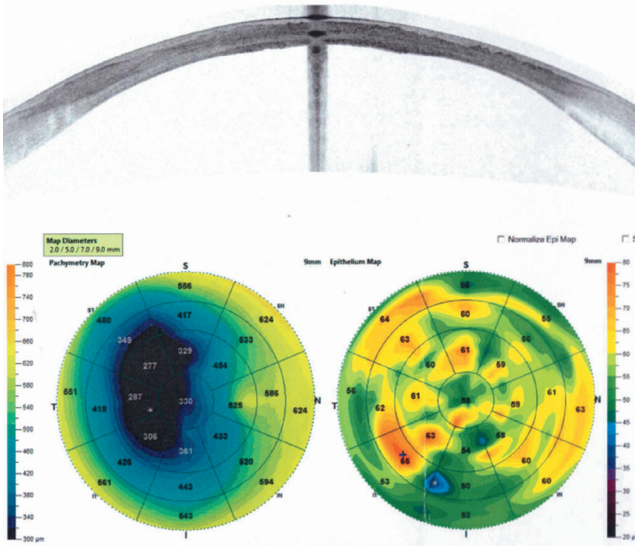

Рис. 1. Оптическая когерентная томография роговицы, пахиметрия

Fig. 1. Optical coherence tomography of the cornea, pachymetry

В июне 2022 г. на базе «Приморского центра микрохирургии глаза» (г. Владивосток) была проведена факоэмульсификация с имплантацией интраокулярной линзы + 16,5 дптр правого глаза. Особенность операции заключалась в локализации тоннельного разреза в зоне роговицы реципиента. Операция прошла без осложнений. После операции пациентка получала лечение в виде инстилляций растворов левофлоксацина на протяжении 10 дней и дексаметазона 30 дней. На всем протяжении послеоперационного наблюдения кератотрансплантат оставался прозрачным.

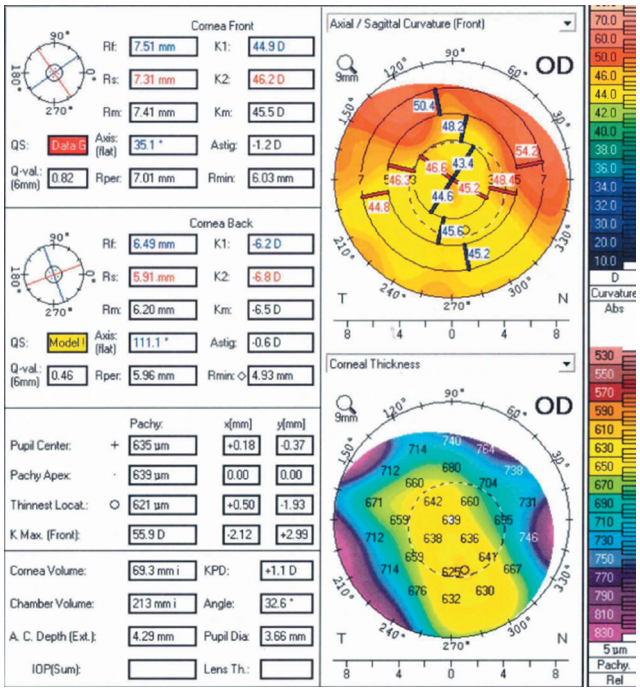

Рис. 2. Кератотопограмма через 15 месяцев после сквозной кератопластики

Fig. 2. Corneal topography image 15 months after penetrating keratoplasty

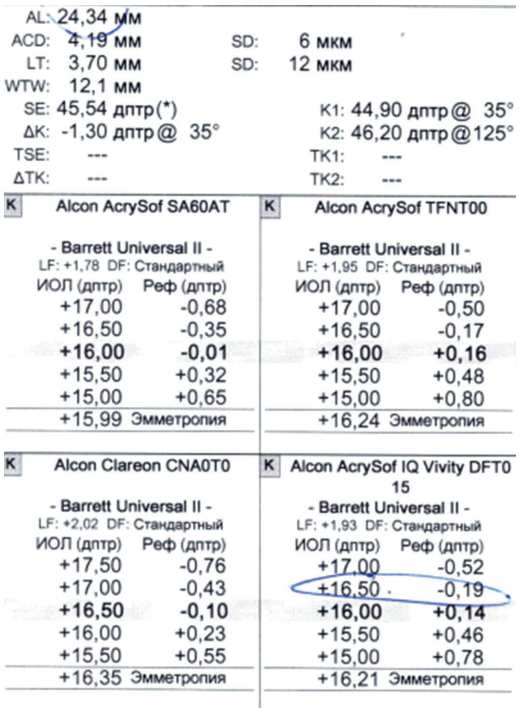

Рис. 3. Расчет интраокулярной линзы (IOL Master 700)

Fig. 3. Calculation of the intraocular lens (IOL Master 700)

Предоперационный расчет ИОЛ проводился при помощи оптического когерентного биометра IOL Master 700 (Zeiss, Германия). ПЗО за день до операции составило 24,34 мм, данные кератометрии вносили вручную из измерения кератотопографа WaveLight Oculyzer II (Alcon, США). Кератометрия K1 = 44,9 дптр, K2 = 46,2 дптр, axis (flat) = 35,1 градус. Формула для расчета ИОЛ – Barrett Universal II. Исходя из вышеперечисленных данных была выбрана линза с силой +16,5 дптр Vivity DFT015 *(рис. 3)*.

На 1-е сутки после операции максимальная корригированная острота зрения правого глаза составил 0,3, отмечался подъем внутриглазного давления (ВГД) до 26 мм рт.ст. На 7-е сутки острота зрения составила 0,5 с коррекцией Cyl+1,0 Ax114 = 0,8, ВГД 16 мм рт.ст. Через месяц острота зрения для дали составила 0,7 с коррекцией 0,8; на среднем расстоянии 60 см – 0,5 с коррекцией 0,8; вблизи на 45 см – 0,2 с коррекцией 0,8. Данные кератометрии K1 = 44,2 дптр, K2 = 46,0 дптр, axis (flat) = 97,9 градусов.

Пациентка отмечает хорошее качество зрения вдаль и на среднем расстоянии; при работе за компьютером трудностей не испытывает; при езде за рулем автомобиля в темное время суток чувствует себя комфортно. После двухэтапного оперативного лечения пациентка остается на динамическом наблюдении.

ОБСУЖДЕНИЕ

Интраокулярная коррекция афакии на глазах после сквозной кератопластики сопровождается высоким риском рефракционной ошибки ввиду нестабильности трансплантата как в течение всего времени до снятия роговичных швов, так и изменениями кератометрических параметров после. В ряде случаев при сохранении нативного хрусталика во время сквозной кератопластики целесообразно отложить экстракцию и имплантацию, что даст оператору лучшие рефракционные результаты [4]. Рекомендуется откладывать экстракцию катаракты как минимум на 12 месяцев после кератопластики. Необходимо дождаться, пока не будут сняты все швы и кривизна трансплантата не станет стабильной [9].

В представленном клиническом случае, учитывая стабилизацию кератометрических показателей, прозрачного приживления трансплантата, остроты зрения, наличия катаракты было принято решение оперативного лечения помутневшего хрусталика на 15-й месяц после проведения кератопластики.

Выбор линзы AcrySof IQ Vivity DFT015 был сделан с учетом ее конструктивных особенностей и оптических свойств с механизмом формирования волнового фронта, первой в своем роде недифракционной ИОЛ с уве-

личенной глубиной фокуса, в которой используется запатентованная недифракционная технология X-Wave, растягивающая и смещающая световой пучок, не разделяя его, как в дифракционной технологии, и не разделяя на зоны с различной силой преломления, как в рефракционной оптике. Помимо обеспечения расширенного диапазона зрения от дальнего до ближнего, низкого уровня оптических феноменов как у монофокальной линзы, AcrySof IQ Vivity обладает толерантностью к небольшому отклонению от заданной эмметропии от +0,5 до –0,5 дптр, что позволяет обойти вероятность непопадания в целевую рефракцию [10]. Благодаря таким характеристикам новая ИОЛ AcrySof IQ Vivity позволяет расширить показания для имплантации ИОЛ для коррекции пресбиопии для пациентов с сопутствующими заболеваниями, когда имплантация трифокальных или EDOF линз на основе дифракционной решётки противопоказана, в частности, для пациентов после кератопластики.

Высокоточное диагностическое оборудование в комплексе с усовершенствованными формулами расчета ИОЛ последних поколений, учитывающих ранее проведенное сложное реконструктивное оптическое вмешательство, стабилизированное состояние геометрии и оптической силы роговицы, глубины камеры и передне-заднего размера глазного яблока позволили получить оптимальный рефракционный результат в послеоперационном периоде.

ЗАКЛЮЧЕНИЕ

Отсроченная факоэмульсификация катаракты с имплантацией интраокулярной линзы с механизмом формирования волнового фронта после сквозной субтотальной кератопластики при стабилизации донорского материала позволяет более точно выйти на приемлемую целевую рефракцию. Даже несмотря на высокую вероятность рефракционной ошибки, данный тип и конструктивные особенности линзы позволили получить оптимальное качество зрения для пациента.

ЛИТЕРАТУРА/REFERENCES

1. Alok S, Ramappa M, Chaurasia S. Case report. Cataract following endothelial keratoplasty (EK) in a chlid. Med J Armed Forces India. 2013;69: 398–399. doi: 10.1016/j.mjafi.2012.08.027
2. Na KS, Chung SK. Cataract formation after penetrating keratoplasty. J Kor Ophthalmol Soc. 2007;48(12):1636–1642. doi: 10.3341/jkos.2007.48.12.1636
3. Gruenauer-Kloevekorn C, Kloevekorn-Norgall K, Duncker GI, Habermann A. Refractive error after triple and non-simultaneous procedures:is the application of a standard constant keratometry value in IOL power calculation advisable? Acta Ophthalmol Scand. 2006;84(5): 679–683. doi: 10.1111/j.1600-0420.2006.00705.x
4. Shimmura S, Ohashi Y, Shiroma H, Shimazaki J, Tsubota K. Corneal opacity and cataract: triple procedure versus secondary approach. Cornea. 2003;22: 234–238. doi: 10.1097/00003226-200304000-00010
5. Malta JB, Banitt M, Musch DC, Sugar A, Mian SI, Soong HK. Long-term outcome of combined penetrating keratoplasty with scleral-sutured posterior chamber intraocular lens implantation. Cornea. 2009;28(7): 741–746. doi: 10.1097/ICO.0b013e31819bc31f
6. Emir C, Vahid J, Nizama S, Amra NV. Phacoemulsification after penetrating keratoplasty due war injury at young adult. Med Arch. 2017;71(3): 226–228. doi: 10.5455/medarh.2017.71.226-228
7. Le XC, Do Thi TH, Nguyen XH, Do Q, Than VT, Vu TN, Nguyen DB, Dinh NN. Evaluation of phacoemulsification cataract surgery outcomes after penetrating keratoplasty. Open Access Maced J Med Sci. 2019;7(24): 4301–4305. doi: 10.3889/oamjms.2019.379
8. Alcon Data on File. TDOC-0055576 23-Jul-2019
9. Pineros OE, Cohen EJ, Rapuano CJ, Laibson PR. Triple vs nonsimultaneous procedures in Fuchs' dystrophy and cataract. Arch Ophthalmol. 1996;114:525–8. DOI: 10.1001/archopht.1996.01100130517002
10. AcrySof® IQ Vivity™ Extended Vision IOL DFU. Alcon Laboratories, Inc.; 2020. Available from: https://www.alcon.com/media-release/alcon-announces-launch-acrysof-iq-vivity-first-and-only-non-diffractive-extended [Accessed 27th July 2022]

Информация об авторах
Глеб Арнольдович Федяшев, д.м.н, fediashev@mail.ru, https://orcid.org/0000-0003-2440-6059
Дмитрий Артурович Хван, аспирант, врач-офтальмолог, jedimagister93@gmail.com, https://orcid.org/0000-0003-2221-914
Михаил Петрович Ручкин, аспирант, врач-офтальмолог, michaelr-n@mail.ru, https://orcid.org/0000-0002-8966-3120

Information about the authors
Gleb A. Fedyashev, Doctor of Sciences in Medicine, fediashev@mail.ru, https://orcid.org/0000-0003-2440-6059
Dmitry A. Khvan, PhD student, Ophthalmologist, jedimagister93@gmail.com, https://orcid.org/0000-0003-2221-914
Micheal P. Ruchkin, PhD student, Ophthalmologist, michaelr-n@mail.ru, https://orcid.org/0000-0002-8966-3120

Вклад авторов в работу:
Г.А. Федяшев: существенный вклад в концепцию и дизайн работы, редактирование, написание текста, окончательное утверждение версии, подлежащей публикации.
Д.А. Хван: сбор, анализ и обработка материала, написание текста.
М.П. Ручкин: существенный вклад в концепцию и дизайн работы, редактирование, написание текста, окончательное утверждение версии, подлежащей публикации.

Authors' contribution:
G.A. Fedyashev: significant contribution to the concept and design of the work, editing, writing, final approval of the version to be published.
D.A. Khvan: collection, analysis, and processing of material, writing.
M.P. Ruchkin: significant contribution to the concept and design of the work, editing, writing, final approval of the version to be published.

Финансирование: Авторы не получали конкретный грант на это исследование от какого-либо финансирующего агентства в государственном, коммерческом и некоммерческом секторах.
Согласие пациента на публикацию: Письменного согласия на публикацию этого материала получено не было. Он не содержит никакой личной идентифицирующей информации.
Конфликт интересов: Отсутствует.

Funding: The authors have not declared a specific grant for this research from any funding agency in the public, commercial or not-for-profit sectors.
Patient consent for publication: No written consent was obtained for the publication of this material. It does not contain any personally identifying information.
Conflict of interest: There is no conflict of interest.

Поступила: 21.09.2022
Переработана: 17.10.2022
Принята к печати: 25.11.2022

Originally received: 21.09.2022
Final revision: 17.10.2022
Accepted: 25.11.2022

Офтальмохирургия. 2022;4: 18–24.
Fyodorov Journal of Ophthalmic Surgery. 2022;4: 18–24.

Научная статья
УДК 617.741-007.21
doi: 10.25276/0235-4160-2022-4-18-24

Результаты экспериментального и клинического исследования имплантации новой гидрофильной интраокулярной линзы для коррекции афакии в хирургии катаракты

Е.В. Калинина[3], А.Г. Гринев[1, 2], М.Б. Свиридова[1], А.М. Данилов[2], А.А. Гринев[1], В.П. Бачурихин[4]

[1] *Уральский государственный медицинский университет Минздрава России, Екатеринбург*
[2] *Свердловская областная клиническая больница № 1, Екатеринбург*
[3] *Городская клиническая больница № 2 им. Федора Христофоровича Граля, Пермь*
[4] *Пермский государственный национальный исследовательский университет, Пермь*

РЕФЕРАТ

Цель. Изучить результаты экспериментального и клинического исследования имплантации новой гидрофильной интраокулярной линзы для коррекции афакии в хирургии катаракты. **Материал и методы.** Экспериментальная часть выполнена методом электронной сканирующей микроскопии. Изучены поверхность и угол оптического края ИОЛ «Аквамарин». Клиническая часть включала анализ 500 имплантаций ИОЛ «Аквамарин» со сроком наблюдения 1 месяц (группа 1), из которых выделено 200 имплантаций со сроком наблюдения более одного года (группа 2). **Результаты.** Поверхность ИОЛ не имеет дефектов поверхности. Оптический край линзы имеет прямоугольный угол на протяжении 360°. Площадь отклонения от идеальной прямоугольной формы варьирует в пределах 49,06–175,50 мкм^2 при радиусе 40 мкм и 75,29–264,70 мкм^2 при радиусе 60 мкм. Имплантация гидрофильных линз «Аквамарин» позволила получить высокую остроту зрения 0,5 и более в 89,6% случаев. **Заключение.** Клиническое исследование выявило высокую увеальную и капсульную биосовместимость ИОЛ «Аквамарин», стабильные рефракционные показатели в течение 1 года.

Ключевые слова: *электронная сканирующая микроскопия, ИОЛ «Аквамарин», клиническое исследование, хирургия катаракты* ■

Для цитирования: Калинина Е.В., Гринев А.Г., Свиридова М.Б., Данилов А.М., Гринев А.А., Бачурихин В.П. Результаты экспериментального и клинического исследования имплантации новой гидрофильной интраокулярной линзы для коррекции афакии в хирургии катаракты. Офтальмохирургия. 2022;4: 18–24. doi: 10.25276/0235-4160-2022-4-18-24
Автор, ответственный за переписку: Елена Васильевна Калинина, perm.gkb2@yandex.ru

ABSTRACT

Original article

Results of an experimental and clinical study of new hydrophilic intraocular lens implantation for aphakia correction in cataract surgery

E.V. Kalinina[3], A.G. Grinev[1,2], M.B. Sviridova[1], A.M. Danilov[2], A.A. Grinev[1], V.P. Bachurikhin[4]

[1] *Ural State Medical University, Yekaterinburg, Russian Federation*
[2] *Sverdlovsk regional clinical hospital No. 1, Yekaterinburg, Russian Federation*
[3] *City Clinical Hospital No. 2 F.Kh. Grail, Perm, Russian Federation*
[4] *Perm State National Research University, Perm, Russian Federation*

Purpose. To evaluate results of an experimental and clinical study of new hydrophilic intraocular lens implantation for aphakia correction in cataract surgery. **Material and methods.** Experimental part was performed using electron scanning microscopy. Surface and angle of the optical edge of the IOL «Aquamarine» were studied. Clinical part included analysis of 500 implantations of Aquamarine IOL with a follow-up period up to 1 month (group 1), 200 of those implantations had a follow-up period up to one year (group 2). **Results.** Surface of the IOL had no superficial defects. Optical edge had a rectangular angle over 360°. Area of deviation from the ideal rectangular shape varied between 49.06–175.50 um^2 at a radius of 40 um and 75.29–264.70 um^2 at a radius of 60 um. Implantation of Aquamarine hydrophilic lenses made it possible to obtain a high visual acuity of 0.5 or more in 89.6% of cases. **Conclusion.** A clinical study revealed high uveal and capsule

© Калинина Е.В., Гринев А.Г., Свиридова М.Б., Данилов А.М., Гринев А.А., Бачурихин В.П., 2022

CC BY 4.0

biocompatibility of the Aquamarine IOL, and stable refractive data in the follow up period up to 1 year.

Key word: *electron scanning microscopy, IOL «Aquamarine», clinical research, cataract surgery* ■

For quoting: Kalinina E.V., Grinev A.G., Sviridova M.B., Danilov A.M., Grinev A.A., Bachurikhin V.P. Results of an experimental and clinical study of new hydrophilic intraocular lens implantation for aphakia correction in cataract surgery. Fyodorov Journal of Ophthalmic Surgery. 2022;4: 18–24. doi: 10.25276/0235-4160-2022-4-18-24
Corresponding author: Elena V. Kalinina, perm.gkb2@yandex.ru

АКТУАЛЬНОСТЬ

Операция по удалению катаракты является одной из самых частых хирургических процедур в России и за рубежом. На офтальмологическом рынке Российской Федерации существует несколько десятков моделей интраокулярных линз (ИОЛ), отличающихся по составу материала изготовления и дизайну оптики и гаптических элементов. Тем не менее, материал для изготовления и дизайн ИОЛ продолжает совершенствоваться. В последние годы имеется тенденция к выбору гидрофобного материала для изготовления искусственных хрусталиков, но с более высоким процентным содержанием воды, придающей ему гидрофильные свойства [1].

Современные линзы должны обладать абсолютной безопасностью, в том числе иметь высокую увеальную биосовместимость (инертность материала в отношении структур глаза, отсутствие клеточных реакций на поверхности ИОЛ). Материал ИОЛ не должен подвергаться биодеградации на протяжении всей жизни пациента (отсутствие каких-либо помутнений материала или гидратированных вакуолей – эффекта «глистенинга»). Оптическая часть линз должна иметь абсолютно гладкую поверхность, прямоугольный, на протяжении 360° оптический край задней поверхности, выполнять функцию барьера для прорастания эпителиальных клеток хрусталика. Размер и дизайн линзы должны обеспечивать плотное прилегание ИОЛ к задней капсуле, что в сочетании с прямоугольным краем оптики обеспечивает низкий процент регенераторных помутнений по принципу «нет пространства – нет клеток» [2, 3, 4, 5].

Гидрофильные материалы обладают низкой поверхностной энергией, в большей мере контактируют с водой, что способствует меньшему осаждению клеточных депозитов на поверхности линзы, снижая степень проявления клеточных реакций – воспаления, а как следствие этого – фиброза капсулы хрусталика. Кроме того, гидрофильные материалы в меньшей степени подвержены глистенингу [1, 5].

Для оценки качества изготовления линзы, ее поверхности, оптического края ИОЛ, расчетов площади отклонения от идеальной прямоугольной формы оптического края линзы, других экспериментальных исследований используется метод электронной сканирующей микроскопии [6, 7].

Российской компанией НанОптика разработана новая эластичная гидрофильная акриловая интраокулярная линза – «Аквамарин», которая в настоящее время широко используется в клинической практике [8, 9, 10].

ЦЕЛЬ

Изучить результаты экспериментального и клинического исследования имплантации новой гидрофильной интраокулярной линзы для коррекции афакии в хирургии катаракты. Провести исследование поверхности, дизайна, угла оптического края ИОЛ «Аквамарин» методом электронной сканирующей микроскопии, вычислить площадь отклонения от идеальной прямоугольной формы угла оптического края линзы. Изучить функциональные результаты лечения пациентов с катарактой после имплантации ИОЛ «Аквамарин» в ближайшем (1 месяц) и в отдаленном послеоперационном периодах (1 год), увеальную и капсульную биосовместимость, рефракционные показатели.

МАТЕРИАЛ И МЕТОДЫ

Экспериментальная часть исследования выполнена в лаборатории электронной микроскопии кафедры физики твердого тела физического факультета Пермского государственного национального исследовательского университета на микроскопе S-3400N (Hitachi, Япония) по стандартной методике, описанной ранее в литературе [11].

С помощью модифицированного метода электронной сканирующей микроскопии (патент РФ на изобретение №2692996 от 28 июня 2019 г.), согласно которому оптика ИОЛ предварительно разрезалась на шесть сегментов шириной 1 мм, каждый сегмент фотографировался с двух сторон. Расчеты площади отклонения от идеальной прямоугольной проекции были получены в восьми точках оптического края ИОЛ. Снимки сегментов обрабатывались в программе AutoCAD LT 2000 (Autodesk), которая служит для анализа и оценки отклонения формы оптического края ИОЛ от идеальной площади квадратного края. Касательные линии, проведенные к задней и боковой поверхностям оптического края линзы до их пересечения с радиусами 40 и 60 мкм^2 ограничивают площадь получившейся фигуры между касательными линиями и контуром оптического края, что и является площадью отклонения от идеальной прямоугольной проекции.

В эксперименте было использовано семь ИОЛ с оптической силой от 18 до 26 дптр. В конечном итоге были

учтены результаты расчетов у линзы в 20 дптр, у которой имелся более широкий диапазон данных (минимальное и максимальное значение).

Клиническая часть исследования проведена в ГАУЗ СО «Свердловская областная клиническая больница №1» на клинической базе ФГБОУ ВО «Уральский государственный медицинский университет» МЗ РФ.

Проведен анализ результатов 500 имплантаций ИОЛ «Аквамарин» в ближайшем послеоперационном периоде, проведенных без интраоперационных осложнений со сроком наблюдения 1 месяц (группа 1).

В исследование вошли 298 (59,6%) женщин, 202 (40,4%) мужчины в возрасте от 54 до 78 лет, средний возраст составил 66,38±10,12 лет.

Все операции были выполнены под местной анестезией стандартным методом факоэмульсификации на приборах Stellaris (Baush&Lomb), Constellation (Alcon), линзы имплантировались при помощи инжектора Comport 2,4 (Ю. Корея). В послеоперационном периоде пациенты получали стандартную противовоспалительную терапию: инстилляции стероидных, антибактериальных и нестероидных противовоспалительных глазных капель.

Для анализа результатов лечения нами использовались следующие критерии оценки: острота зрения до и после операции (при выписке и через месяц после операции), рефракционные показатели (рефракция цели, роговичный астигматизм). Оценка увеальной биосовместимости проводилась путем выявления плавающих клеток во влаге передней камеры на 1-3-е сутки после операции, отложение клеточных депозитов на передней поверхности ИОЛ в течение 1 месяца после операции, наличие или отсутствие экссудативных реакций с образованием фибрина на поверхности линз.

Перед операцией все пациенты проходили офтальмологическое обследование, включавшее визометрию, рефрактометрию, кератометрию, тонометрию, биомикроскопию, офтальмоскопию, периметрию, ультразвуковое исследование (АВ-сканирование), расчет сферического компонента ИОЛ по формуле SRK-T.

Для оценки отдаленных результатов хирургического лечения катаракты с имплантаций ИОЛ «Аквамарин» сроком более одного года из группы 1 была выделена группа 2 (200 пациентов). Критериями исключения из исследования стали: выраженная слабость связочного аппарата хрусталика, узкий ригидный зрачок, заболевания макулы, неправильный роговичный астигматизм, глаукома, сахарный диабет. В исследование вошли 90 мужчин и 110 женщин в возрасте от 54 до 78 лет, средний возраст пациентов составил 64,12±6,32 года. Исходная острота зрения с коррекцией у пациентов варьировала от 0,01 до 0,5. Средняя острота зрения перед операцией составила 0,22±0,18, роговичный астигматизм составил в среднем 0,73±0,52 дптр.

В группе 2 оценивали капсульную биосовместимость. Определяли степень фиброза переднего капсулорексиса, наличие или отсутствие фимоза переднего капсулорексиса и фиброзного сжатия капсульного мешка, фиброза задней капсулы в отдаленном послеоперационном периоде.

Кроме того, учитывали помутнения задней капсулы регенераторного характера, которые оценивались по наличию под оптикой ИОЛ в 0–3-миллиметровой зоне (при узком зрачке) и за 3-миллиметровой зоной при медикаментозном мидриазе. Оценка наличия помутнений в центральной зоне и в 3-6-миллиметровой зоне под оптикой ИОЛ – наиболее распространенный метод исследования регенераторных помутнений задней капсулы [2, 4, 12].

Отклонение от рефракции цели в отдаленном периоде оценивалось у всех пациентов по изменению рефракции роговицы (астигматизм), сферического компонента клинической рефракции глаза и сферического эквивалента.

Статистическую обработку данных проводили с помощью программ Excel (Microsoft Office), StatPlus Pro (AnalystSoft Inc.). Вычисляли среднее значение, стандартное отклонение. При сравнении количественных данных использовали t-критерий Стьюдента для зависимых выборок с нормальным распределением, критический уровень принятия нулевой гипотезы был взят за $p < 0,05$.

РЕЗУЛЬТАТЫ

Экспериментальное исследование

На *рисунке 1* представлены полученные изображения при 12-кратном увеличении: передней *(рис. 1а)*, задней *(рис. 1б)* поверхностей ИОЛ «Аквамарин». Передняя поверхность и задняя поверхность линз – выпуклая.

На многочисленных снимках не было выявлено каких-либо «дефектов» поверхности линз. На снимках задней поверхности ИОЛ «Аквамарин» можно достоверно определить прямоугольный край оптики линзы на протяжении 360°, это видно и на участке перехода оптики в гаптические элементы. Так как на задней поверхности линзы имеется барьерный край, линзу необходимо имплантировать в капсульный мешок в соответствии с дизайном.

На *рисунке 2* при 14-кратном увеличении изображены 4 центральных сегмента оптической части линзы, разрезанной перпендикулярно гаптическим элементам ИОЛ (толщина среза 1 мм).

На *рисунках 3а* и *3б*, выполненных при 150-кратном увеличении, изображены оптические края линз. Стрелками указаны исследуемые углы. Результаты исследования площади отклонения от идеальной прямоугольной проекции оптического края ИОЛ (две стороны четырех сегментов) представлены на *рисунке 4* при 150-кратном увеличении.

На *рисунке 5* при 140-кратном увеличении представлены результаты исследования площади отклонения от идеальной прямоугольной проекции угла оптического края ИОЛ в месте перехода оптики в гаптику.

Таким образом, расчеты отклонения формы оптического края ИОЛ от идеальной площади прямоугольной проекции угла составили в интервалах 49,06–175,50 мкм^2



Рис. 1. Внешний вид ИОЛ «Аквамарин»: а) передняя поверхность; б) задняя поверхность

Fig. 1. IOL «Aquamarine» design: a) front surface; б) back surface

и 75,29–264,70 мкм^2 соответственно при радиусах 40 и 60 мкм. Среднее значение площади отклонения от идеальной прямоугольной формы составило в среднем 127,37 мкм^2 и 168,91 мкм^2 соответственно при радиусах 40 и 60 мкм.

При сравнении наших показателей с результатами других исследований оптический край линз «Аквамарин» имеет соизмеримую площадь отклонения от идеальной прямоугольной формы оптического края других моделей ИОЛ [11]. Наименьшая площадь отклонения от идеальной прямоугольной проекции имелась по месту перехода оптической части в гаптические элементы.

Клиническое исследование

При анализе рутинных имплантаций 500 линз «Аквамарин» в группе №1 получены следующие результаты. Все операции проведены без осложнений, послеоперационный период во всех случаях расценивался как ареактивный. Динамика изменения остроты зрения и рефракционных показателей после операции у пациентов представлены в *таблице 1*.

Результаты клинического исследования второй группы представлены в *таблице 2*.

Через 1 месяц после операции острота зрения 0,5 и более была получена у 89,6% пациентов. Острота зрения после операции достоверно улучшилась у пациентов обеих групп, что имело статистически значимое различие ($p < 0,05$) от исходного на всех этапах исследования. В обеих группах средние значения роговичного астигматизма несколько увеличились в послеоперационном периоде, но эти изменения оказались статистически не значимыми ($p > 0,05$). Рефракционные показатели стабилизировались к 1-му месяцу после операции и оставались практически неизменными в течение



Рис. 2. Сегменты ИОЛ «Аквамарин»

Fig. 2. Segments of IOL «Aquamarine»



Рис. 3. Исследуемый угол оптического края ИОЛ Аквамарин: а) левый край; б) правый край

Fig. 3. Investigated angle of the optical edge of the Aquamarine IOL: a) left edge; б) right edge



Рис. 4. Расчеты площади отклонения оптического края ИОЛ от идеальной прямоугольной формы – разрез по оптике: а) 1-й сегмент ИОЛ; б) 2-й сегмент ИОЛ; в) 3-й сегмент ИОЛ; г) 4-й сегмент ИОЛ.

Fig. 4. Calculation of the IOL optical edge deviation from the ideal rectangular shape – optics section: a) 1st segment of IOL; б) 2nd segment of IOL; в) 3rd segment of IOL; г) 4th segment of IOL

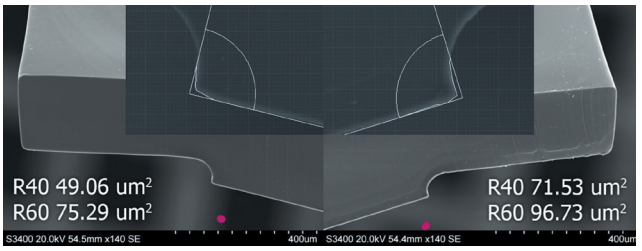

Рис. 5. Расчеты площади отклонения оптического края ИОЛ от идеальной прямоугольной формы – разрез ИОЛ по месту перехода гаптики в оптику

Fig. 5. Calculation of the IOL optical edge deviation from the ideal rectangular shape – section at the place of transition of haptics to optics

всего периода наблюдения. У некоторых пациентов наблюдался незначительный сдвиг в сторону миопической рефракции, в целом изменение рефракции цели также не имело значимых различий (p >0,05). В течение года изменение рефракции цели произошло в сторону миопической рефракции, но не имело значимых различий (p>0,05). Стоит отметить стабильность положения ИОЛ в капсульном мешке, которое отслеживалась на протяжении всего периода исследования.

В группе 1 наличие плавающих клеток во влаге передней камеры на 1-е сутки после операции имелось у 85 пациентов (17%), состояние купировалось внутривенным введением дексаметазона 4 мг и проведением стандартной противовоспалительной терапии. На поверхности линз не наблюдалось отложения клеточных преципитатов в ближайшем и отдаленном послеоперационном периодах. Также отсутствовали экссудативные реакции с выпотом фибрина. Тем самым была доказана высокая увеальная биосовместимость данных линз. При оценке капсульной биосовместимости выявлен фиброз переднего капсулорексиса различной степени выраженности, он наблюдался на 124 глазах (62%), зависел от степени послеоперационного воспаления, возможности полировки передней капсулы, размеров капсулорексиса. Фимоза переднего капсулорексиса, выраженного фиброзного сжатия капсульного мешка и фиброза задней капсулы не наблюдалось. Этому способствовал дизайн гаптических элементов ИОЛ «Аквамарин». В послеоперационном периоде при биомикроскопии выявлена хорошая центрация ИОЛ, отсутствие складок капсульного мешка в центральных отделах, стабильное положение интраокулярной линзы в капсульном мешке. Тем самым показана высокая капсульная биосовместимость данных ИОЛ. Присутствие складки задней капсулы хрусталика после имплантации ИОЛ характерно для S-образных моделей, что объясняется натяжением капсулы между гаптическими элементами.

Прорастание эпителиальных клеток хрусталика (ЭКХ) в оптическую зону 0–3 мм не отмечалось в течение года, в зоне 3–6 мм наблюдалось прорастание клеток на 112 глазах в (58%), но ограничивалось крайней периферией линзы. Ни в одном случае не было показаний для лазерной капсулотомии. Тем не менее, это не является гарантией появления регенераторных помутнений в более отдаленные сроки.

В ГАУЗ СО «Свердловская областная клиническая больница №1» имеется богатый опыт имплантаций более 2500 интраокулярных линз «Аквамарин». Интраокулярная коррекция проводилась в случаях как после удаления неосложненных, так и осложненных катаракт: при миопии различной степени, на глазах с оперированной или не оперированной глаукомой, при наличии слабости или дефектов волокон цинновой связки, при авитрии после удаления или в комбинации с удалением силиконового масла из витреальной полости.

Из конструктивных особенностей стоит отметить, что данная моноблочная линза имеет закрытую О-образную

Таблица 1

Результаты хирургического лечения в группе 1

Table 1

Results of surgical treatment in group 1

Острота зрения с коррекцией Best corrected visual acuity	До операции абс. (%) Before surgery abs. (%)	При выписке абс. (%) After surgery abs. (%)	Через 1 месяц абс. (%) After 1 month abs. (%)
До 0,1 Less than 0,1	176 (35%)	3 (0,6%)	3 (0,6%)
0,2–0,4	301 (60,2%)	198 (39,6%)	49 (9,8%)
0,5–0,7	23 (4,8%)	222 (44,4%)	275 (55%)
>0,8	–	77 (15,4%)	173 (34,6%)
Средняя острота зрения (M±σ) Average visual acuity	0,26±0,13*	0,55±0,23*	0,71±0,20*
Средний астигматизм (M±σ) Average astigmatism	0,76±0,36**	0,99±0,41**	0,97±0,26**
Средняя рефракция цели (M±σ) Average target refraction	Расчет на эмметропию Calculation of emmetropia	-0,04±0,33**	-0,22±0,23**

Примечание: * – (p <0,05) значимые различия; ** (p >0,05) – не значимые различия, использован t-критерий Стьюдента для зависимых выборок с нормальным распределением.

Note: * – (p <0.05) significant differences; ** – (p >0.05) insignificant differences, Student's t-test was used for dependent samples with normal distribution

Таблица 2

Результаты хирургического лечения в группе 2

Table 2

Results of surgical treatment in group 2

Исследования	До операции Before surgery	При выписке After surgery	Через 1 месяц After 1 month	Через 1 год After 1 year
Средняя острота зрения (M±σ) Average visual acuity	0,22±0,18*	0,48±0,22	0,68±0,12	0,69±0,21*
Средний астигматизм (M±σ) Average astigmatism	0,73±0,52**	0,84±0,57	0,90±0,65	0,91±0,61**
Средняя рефракция цели (M±σ) Average target refraction	Расчет на эмметропию Calculation of emmetropia	0,28±0,42**	0,12±0,38	-0,01±0,43**

Примечание: *(p <0,05) значимые различия; **(p >0,05) не значимые различия, использован t-критерий Стьюдента для зависимых выборок с нормальным распределением.

Note: *(p <0.05) significant differences; **(p >0.05) insignificant differences, Student's t-test was used for dependent samples with normal distribution.

гаптику, толщина которой 0,29 мм. С одной стороны, она имеет достаточно большой по площади контакт опорных элементов с капсульным мешком, с другой – линза легко позиционируется хирургом в капсульном мешке. Кроме того, строение гаптических элементов позволяет (при слабости волокон цинновой связки) проводить до-

полнительную шовную фиксацию к радужке за гаптику, не повреждая капсульный мешок. Имплантация ИОЛ «Аквамарин» в текущем исследовании выполнена через разрез 2,4 мм, однако, по заявлению изготовителя, возможно проводить имплантацию через разрез 2,2 мм. Гидрофильные и эластично-упругие свойства материала позволяют инжектировать линзу, используя как вискоэластик, так и сбалансированный солевой раствор.

ЗАКЛЮЧЕНИЕ

Проведено экспериментальное и клиническое исследование новых гидрофильных интраокулярных линз для коррекции афакии после факоэмульсификации катаракты.

Метод электронной сканирующей микроскопии интраокулярных линз «Аквамарин» не выявил каких-либо «дефектов» поверхности, оптический край линзы имеет прямоугольный край оптики на протяжении 360°. Площадь отклонения оптического края ИОЛ от идеальной прямоугольной формы составила в среднем 127,37 мкм^2 и 168,91 мкм^2 соответственно при радиусах 40 и 60 мкм.

Имплантация гидрофильных линз «Аквамарин» позволила получить высокую остроту зрения, клиническое исследование выявило высокую увеальную и капсульную биосовместимость с отсутствием клеточных реакций на поверхности ИОЛ и регенераторных помутнений в оптической зоне в течение 1 года после имплантации, стабильные рефракционные показатели.

ЛИТЕРАТУРА/REFERENCES

1. Packer M. enVista hydrophobic acrylic intraocular lens: glistening free. Exp Rev Ophthalmol. 2015;10(5): 415–420. doi: 10.1586/17469899.2015.1088782
2. Анисимова Н.С., Анисимов С.И., Анисимова С.Ю. О многообразии изменений в области задней капсулы хрусталика после факоэмульсификации с имплантацией различных видов ИОЛ. Офтальмохирургия. 2015;(2): 6–11. [Anisimova NS, Anisimov SI, Anisimova SY. The variety of secondary changes of the posterior capsule of the lens after the implantation of different types of IOLs. Fyodorov Journal of Ophthalmic Surgery. 2015;(2): 6–11. (In Russ.)]
3. Крысанов И.С., Крысанова В.С., Ермакова В.Ю. Применение монофокальных интраокулярных линз при проведении хирургического лечения катаракты у взрослых пациентов: систематический обзор. Офтальмология. 2018;15(4): 484–491. [Krysanov IS, Krysanova VS, Ermakova VYu. Using of monofocal intraocular lenses different types for cataract surgery in adult patients: systematic review. Ophthalmology in Russia. 2018;15(4): 484–491. (In Russ.)]. doi: 10.18008/1816-5095-2018-4-484-491
4. Сороколетов Г.В., Зуев В.К., Туманян Э.Р., Франковска-Герлак М.З., Вещикова В.Н., Бессарабов А.Н., Аждарова Л.В. Влияние материала интраокулярной линзы и величины передне-задней оси глаза на частоту и динамику частоты развития вторичной катаракты. Офтальмология. 2016;13(4): 247–251. [Sorokoletov GV, Zuev VK, Tumanjan JR, Gerlyak FM, Veshhikova VN, Bessarabov AN, Agdarova LV. Influence of intraocular lens material and eye axial length on posterior capsule opacification dynamic rate and frequency. Ophthalmology in Russia. 2016;13(4):247-251. (In Russ.)]. doi: 10.18008/1816-5095-2016-4-247-251
5. Янченко С.В., Малышев А.В., Сахнов С.Н., Карапетов Г.Ю. Эффективность и безопасность фармакологического сопровождения катарактальной хирургии у больных глаукомой. Офтальмология. 2018;15(3): 330–338. [Yanchenko SV, Malyshev AV, Sakhnov SN, Karapetov GYu. Effectiveness and safety of cataract surgery pharmacological support in glaucoma patients. Ophthalmology in Russia. 2018;15(3): 330–338. (In Russ.)]. doi: 10.18008/1816-5095-2018-3-330-338
6. Малюгин Б.Э., Анисимова Н.С., Борзенок С.А., Соболев Н.П., Дибина Д.А., Назыров А.А., Киртаев Р.В., Попов И.А. Оптимизация фемтосекундной лазерной транссекции гидрофобной интраокулярной линзы и отдаленные результаты в клиническом исследовании (первый опыт). Офтальмохирургия. 2018;(4):18–24. [Malyugin BE, Anisimova NS, Borsenok SA, Sobolev NP, Dibina DA, Nazirov AA, Kirtaev RV, Popov IA. Optimization of the femtosecond laser transection of the hydrophobic intraocular lens and long-term outcomes in clinical experience (initial experience). Fyodorov Journal of Ophthalmic Surgery. 2018;4: 18–24. (In Russ.)]. doi: 10.25276/0235-4160-2018-4-18-24
7. Werner L, Tetz M, Feldmann I, Ing D, Bücker M, Ing D. Evaluating and defining the sharpness of intraocular lenses: Microedge structure of commercially availble square-edged hydrophilic intraocular lenses. J Cataract Refract Surg. 2009;35(3): 556–566. doi: 10.1016/j.jcrs.2008.11.042
8. Дементьев Д.Д., Сысоева М.В., Шипунова А.В., Иванчикова И.М. Результаты имплантации новых интраокулярных линз Российского производства. Офтальмология. 2017;14(4): 299–305. [Dement'ev DD, Sysoeva MV, Shipunova AV, Ivanchikova IM. Results of new Russian intraocular lenses implantation. Ophthalmology in Russia. 2017;14(4): 299–305. (In Russ.)]. doi: 10.18008/1816-5095-2017-4-299-305
9. Сысоева М.В., Шипунова А.В, Иванчикова И.М. Первый опыт использования новой ИОЛ российского производства при коррекции миопии высокой степени. Офтальмология. 2017;14(1):88–91. [Sysoeva MV, Shipunova AV, Ivanchikova IM. The first experience of using a new Russian-made IOL in the correction of high myopia. Ophthalmology in Russia. 2017;14(1): 88–89. (In Russ.)]. doi: 10.18008/1816-5095-2017-1-88-91
10. Чернышева А.Д., Афанасьева В.О. Клинический опыт использования ИОЛ отечественного производства компании «НанОптика». Офтальмология. 2019;16(3): 304–309. [Chernysheva AD, Afanasyeva VO. Clinical experience of using intraocular lenses. Ophthalmology in Russia. 2019;16(3): 304–309. (In Russ.)]. doi: 10.18008/1816-5095-2019-3-304-309
11. Терещенко Ю.А., Сорокин Е.Л., Белоноженко Я.В. Выяснение взаимосвязей между имплантируемыми интраокулярными линзами из различных материалов и вариантами формирования помутнений задней капсулы хрусталика после факоэмульсификации возрастной катаракты. Офтальмохирургия. 2014;(4): 30–34. [Tereshchenko YA, Sorokin EL, Belonozhenko VV. Clarification of interrelations between implanted lenses of various materials and options of opacity formation in the posterior capsule after phacoemulsification of senile cataract. Fyodorov Journal of Ophthalmic Surgery. 2014;(4): 30–34. (In Russ.)]. doi: 10.25276/0235-4160-2014-4-30-34
12. Vasavada AR, Raj SM, Shah A, Shah G, Vasavada V, Vasavada V. Comparison of posterior capsule opacification with hydrophobic acrylic and hydrophilic acrylic intraocular lenses. J Cataract Refract Surg. 2011;37(6): 1050–1059. doi: 10.1016/j.jcrs.2010.12.060

Информация об авторах
Елена Васильевна Калинина, врач-офтальмолог высшей квалификационной категории, perm.gkb2@yandex.ru, https://orcid.org/0000-0002-8462-3787
Андрей Григорьевич Гринев, д.м.н., доцент, usma@usma.ru, https://orcid.org/0000-0003-1968-5655
Марина Борисовна Свиридова, к.м.н., usma@usma.ru
Алексей Михайлович Данилов, врач-офтальмолог, office@okb1.ru, https://orcid.org/0000-0002-2535-0838
Арсений Андреевич Гринев, врач-ординатор, usma@usma.ru
Владимир Павлинович Бачурихин, зав. лабораторией электронной микроскопии кафедры нанотехнологий и микросистемной техники ПГНИУ, info@psu.ru

Information about the authors
Elena V. Kalinina, Ophthalmologist of the highest category, perm.gkb2@yandex.ru, https://orcid.org/0000-0002-8462-3787
Andrey G. Grinev, Doctor of Sciences in Medicine, Associate Professor, usma@usma.ru, https://orcid.org/0000-0003-1968-5655
Marina B. Sviridova, PhD in Medicine, usma@usma.ru
Aleksey M. Danilov, Ophthalmologist, office@okb1.ru, https://orcid.org/0000-0002-2535-0838
Arseniy A. Grinev, Resident doctor, usma@usma.ru
Vladimir P. Bachurikhin, Head of the Electron Microscopy Laboratory of the Department of Nanotechnology and Microsystem Engineering of PSNRU, info@psu.ru

Вклад авторов в работу:
Е.В. Калинина: сбор, анализ и обработка материала, написание текста, окончательное утверждение версии, подлежащей публикации.
А.Г. Гринев: сбор, анализ и обработка материала, редактирование.
М.Б. Свиридова: сбор, анализ и обработка материала.
А.М. Данилов: сбор, анализ и обработка материала, написание текста.
А.А. Гринев: сбор, анализ и обработка материала.
В.П. Бачурихин: сбор, анализ и обработка материала.

Authors' contribution:
E.V. Kalinina: collection, analysis and processing of material, writing, final approval of the version to be published.
A.G. Grinev: collection, analysis and processing of material, editing.
M.B. Sviridova: collection, analysis and processing of material.
A.M. Danilov: collection, analysis and processing of material, writing.
A.A. Grinev: collection, analysis and processing of material.
V.P. Bachurikhin: collection, analysis and processing of material.

Финансирование: Авторы не получали конкретный грант на это исследование от какого-либо финансирующего агентства в государственном, коммерческом и некоммерческом секторах.
Согласие пациента на публикацию: Письменного согласия на публикацию этого материала получено не было. Он не содержит никакой личной идентифицирующей информации.
Конфликт интересов: Отсутствует.

Funding: The authors have not declared a specific grant for this research from any funding agency in the public, commercial or not-for-profit sectors.
Patient consent for publication: No written consent was obtained for the publication of this material. It does not contain any personally identifying information.
Conflict of interest: There is no conflict of interest.

Поступила: 20.10.2022
Переработана: 07.11.2022
Принята к печати: 11.11.2022

Originally received: 20.10.2022
Final revision: 07.11.2022
Accepted: 11.11.2022

Модели интраокулярных линз для шовной фиксации по технике Телегина К.П.

Telegin Technique

модель модель

Аквамарин ТТ
Гидрофильная ИОЛ

Цитрин ТТ
Гидрофобная ИОЛ

НАНОПТИКА
NANOPTIKA

www.nanoptika.ru

Офтальмохирургия. 2022;4: 26–35.
Fyodorov Journal of Ophthalmic Surgery. 2022;4: 26–35.

Научная статья
УДК 617.713-089
doi: 10.25276/0235-4160-2022-4-26-35

Фемтолазерная интрастромальная имплантация роговичных сегментов с использованием цифрового разметочного устройства в хирургическом лечении кератоконуса

А.В. Терещенко, С.К. Демьянченко, Е.Н. Вишнякова
НМИЦ «МНТК «Микрохирургия глаза» им. акад. С.Н. Федорова» Минздрава России, Калужский филиал, Калуга

РЕФЕРАТ

Цель. Разработать технологию топографически ориентированного позиционирования интрастромальных сегментов при проведении фемтолазерной интрастромальной кератопластики (ИСКП) у пациентов с кератоконусом с применением цифрового разметочного устройства и оценить ее клиническую эффективность. **Материал и методы.** В исследование вошли 102 пациента (102 глаза) с кератоконусом II стадии по классификации Amsler – Krumeich. По виду проведенной операции пациенты были разделены на группы: основная группа (53 пациента (53 глаза) – фемтолазерная ИСКП с имплантацией сегментов из полиметилметакрилата (ПММА) проведена с применением цифрового разметочного устройства и с учетом угла циклоторсии; контрольная группа (49 пациентов (49 глаз) – фемтолазерная ИСКП с имплантацией сегментов из ПММА проведена стандартным способом (разметка геометрического центра роговицы по рефлексу Пуркенье – Сансона без учета циклоторсии). **Результаты.** Показатели индекса «успеха», расчетного вектора астигматизма, приближенного к фактическому послеоперационному, и меньшая величина вектора разницы оси астигматизма подтверждали более высокую точность ИСКП с применением цифрового разметочного устройства по сравнению со стандартной. Средние значения НКОЗ и КОЗ через 12 месяцев после операции в основной группе составили 0,58±0,05 и 0,80±0,04 соответственно, а в группе контроля были на уровне 0,49±0,06 и 0,68±0,05 соответственно. После операции отмечалось статистически значимое снижение средних значений астигматизма: основная группа – через 3 месяца до -1,8±0,15 дптр ($p<0,05$), через 6 месяцев – еще на 1,7±0,20 дптр ($p<0,05$); контрольная группа – через 3 месяца до -2,43±0,17 дптр ($p<0,05$), через 6 месяцев – еще на 2,42±0,17 дптр. **Заключение.** Предложенная оптимизированная методика ИСКП с использованием цифрового разметочного устройства обеспечивает прецизионное позиционирование сегментов при хирургическом лечении кератоконуса и позволяет получить более высокие показатели НКОЗ и КОЗ, а также корригировать роговичный астигматизм эффективнее, чем при применении стандартной методики.

Ключевые слова: *хирургическое лечение кератоконуса, фемтолазерная интрастромальная имплантация роговичных сегментов, цифровое разметочное устройство* ■

Для цитирования: Терещенко А.В., Демьянченко С.К., Вишнякова Е.Н. Фемтолазерная интрастромальная имплантация роговичных сегментов с использованием цифрового разметочного устройства в хирургическом лечении кератоконуса. Офтальмохирургия. 2022;4: 26–35. doi: 10.25276/0235-4160-2022-4-26-35
Автор, ответственный за переписку: Ирина Георгиевна Трифаненкова, nauka@eye-kaluga.com

ABSTRACT

Original article

Femtolaser intrastromal implantation of corneal segments using a digital marking device in the surgical treatment of keratoconus

A.V. Tereshchenko, S.K. Dem'yanchenko, Y.N. Vishnyakova
The S. Fyodorov Eye Microsurgery Federal State Institution, the Kaluga Branch, Kaluga, Russian Federation

Purpose. To develop a technology for topographically oriented positioning of intrastromal segments during femtolaser intrastromal keratoplasty (ISKP) in patients with keratoconus using a digital marking device and to evaluate its clinical efficacy. **Material and methods.** The study included 102 patients (102 eyes) with stage II keratoconus according to the Amsler – Krumeich classification. According to the type of surgery performed, the patients were divided into groups: the main group (53 patients (53 eyes) – femtolaser ISKP with implantation

© Терещенко А.В., Демьянченко С.К., Вишнякова Е.Н., 2022

CC BY 4.0

of polymethyl methacrylate (PMMA) segments was performed using a digital marking device and taking into account the cyclotorsion angle; control group (49 patients (49 eyes)) – femtolaser ISKP with implantation of PMMA segments was performed using the standard method (marking the geometric center of the cornea using the Purkenier – Sanson reflex without taking into account cyclotorsion). **Results.** The indices of the «success» index, the calculated vector of astigmatism close to the actual postoperative one and a smaller value of the vector of the difference in the axis of astigmatism, confirmed the higher accuracy of ISKP with the use of a digital marker compared to the standard one. The mean values of visual acuity and best corrected visual acuity 12 months after surgery in the main group were 0.58 ± 0.05 and 0.80 ± 0.04, respectively, and in the control group they were at the level of 0.49 ± 0.06 and 0.68 ± 0.05 respectively. After the surgery, there was a statistically significant decrease in the mean values of astigmatism: the main group – after 3 months to -1.8 ± 0.15 diopters ($p < 0.05$), after 6 months – by another 1.7 ± 0.20 diopters ($p < 0.05$); the control group – after 3 months to -2.43 ± 0.17 diopters ($p < 0.05$), after 6 months – by another 2.42 ± 0.17 diopters. **Conclusion.** The proposed optimized ISKP technique with the use of a digital marking device provides precise positioning of segments during the surgical treatment of keratoconus and allows to obtain higher acuity of vision and best corrected visual acuity, as well as to correct corneal astigmatism more efficiently than using standard technique.

Key words: *surgical treatment of keratoconus, femtolaser intrastromal implantation of corneal segments, digital marking device* ■

For quoting: Tereshchenko A.V., Dem'yanchenko S.K., Vishnyakova Y.N. Femtolaser intrastromal implantation of corneal segments using a digital marking device in the surgical treatment of keratoconus. Fyodorov Journal of Ophthalmic Surgery. 2022;4: 26–35. doi: 10.25276/0235-4160-2022-4-26-35
Corresponding author: Irina G. Trifanenkova, nauka@eye-kaluga.com

АКТУАЛЬНОСТЬ

Кератоконус – прогрессирующее дистрофическое заболевание роговицы, в результате которого роговая оболочка истончается и принимает коническую форму, приводя к снижению остроты зрения. Процесс чаще всего проявляется в пубертатном периоде, прогрессирует до 3–4 декад жизни. Как правило, поражаются оба глаза [1].

Говоря о малоинвазивных методах хирургического лечения кератоконуса, необходимо особое внимание уделить технологии интрастромальной кератопластики (ИСКП). Впервые для лечения кератоконуса данную операцию применил J. Colin в 2000 г. [2, 3]. Имплантация сегментов в глубокие слои роговицы приводит к уплощению ее центральной эктазированной части, что клинически проявляется снижением сферического и цилиндрического компонентов рефракции, а сами сегменты выполняют «каркасную» роль «второго лимба» [4–7]. Помимо этого, имплантация интрастромальных роговичных сегментов (ИРС) приводит к регуляризации передней и задней поверхности роговицы и снижению показателей асимметричных аберраций: кома и подобные аберрации [8].

Технология ИСКП непрерывно развивается и совершенствуется. С 2009 г. для формирования интрастромальных тоннелей применяются фемтосекундные лазеры, которые в значительной степени упростили хирургическую процедуру, обеспечив высокую точность геометрии интрастромальных каналов и глубины их расположения [9, 10].

Однако на практике у некоторых пациентов отмечаются неудовлетворительные функциональные результаты. Ряд авторов сообщает, что пациенты с исходной корригированной остротой зрения (КОЗ), равной 0,6 и выше, после имплантации ИРС в 36,29% случаев теряют 1 строчку в КОЗ, а 25,8% теряют 2 строчки и только в 37,9% отмечалось повышение зрения на 1 и более строк. У пациентов с исходной КОЗ 0,4 и ниже острота зрения повысилась в 82,85% случаев, потеря 1 строчки отмечалась в 10% случаев, а потеря 2 и более строчек – лишь в 4,28% случаев. Кроме того, отмечено, что имплантация ИРС в ряде случаев приводит к увеличению показателей аберраций высокого порядка, приводящих к нарушениям зрительных функций [11–13]. Одной из возможных причин неудовлетворительных рефракционных результатов имплантации ИРС может являться некорректная топографическая ориентация интрастромальных сегментов внутри роговицы.

Согласно технологии проведения ИСКП сильная ось роговицы является важнейшим ориентиром. Вход в интрастромальный канал или каналы выполняется по сильной оси, интрастромальный сегмент или сегменты позиционируются вдоль сильной оси роговицы [14, 15]. При этом анализ литературных источников показывает, что разметка сильной оси роговицы при мануальной технологии ИСКП, как правило, проводится при помощи градуированного разметчика «Мендеса» непосредственно в операционной, без учета циклоторсии глаза [16, 17], а при использовании фемтосекундного лазера для его центрации рекомендуется проводить разметку только геометрического центра роговицы по рефлексу Пуркинье – Сансона без учета циклоторсии глаза [18].

Известно, что циклоторсионное движение может иметь важное клиническое значение, когда пациент подвергается рефракционной хирургии, потому что происходит смещение оси во время операции, что является причиной недостаточной коррекции или индукции астигматизма [19]. На сегодняшний день наиболее инновационным и точным методом маркировки роговицы является цифровой с применением цифровых раз-

меточных систем, таких как Verion Image Guided System (Alcon, США).

Анализ отечественной и зарубежной литературы выявил отсутствие данных по применению цифровых разметочных устройств в технологии разметки роговицы при ИСКП, а также отсутствуют работы, описывающие в сравнительном аспекте клинико-функциональные результаты после проведения ИСКП с учетом циклоторсии и без учета циклоторсии глаза. Применительно к интрастромальной кератопластике у пациентов с кератоконусом вопрос прецизионного позиционирования роговичных сегментов остается открытым.

В целом, несмотря на то, что ИСКП доказывает свою эффективность, недостаточная прогнозируемость и предсказуемость функционального результата операции, а также отсутствие алгоритма прецизионного интраоперационного позиционирования сегментов в точном соответствии с предоперационным расчетом требуют ее дальнейшего совершенствования. Эти нерешенные вопросы и обусловили актуальность проведения данного исследования.

ЦЕЛЬ

Разработать технологию топографически ориентированного позиционирования интрастромальных сегментов при проведении фемтолазерной интрастромальной кератопластики у пациентов с кератоконусом с применением цифрового разметочного устройства и оценить ее клиническую эффективность.

МАТЕРИАЛ И МЕТОДЫ

Клинико-функциональные результаты проанализированы на основе хирургического лечения 102 пациентов (102 глаз) с кератоконусом II стадии по классификации Amsler – Krumeich.

По виду проведенной операции пациенты были разделены на группы. В основную группу были включены 53 пациента (53 глаза), которым фемтолазерная ИСКП с имплантацией сегментов из полиметилметакрилата (ПММА) была проведена с применением цифрового разметочного устройства Verion™ Image Guided System (Alcon, США) и с учетом угла циклоторсии. В контрольную группу сравнения вошли 49 пациентов (49 глаз), которым фемтолазерная интрастромальная кератопластика с имплантацией сегментов из ПММА была проведена стандартным способом (разметка геометрического центра роговицы по рефлексу Пуркенье – Сансона без учета циклоторсии). Основные клинико-демографические характеристики обеих групп были сходными.

Всем пациентам до и после операции проводили стандартное офтальмологическое обследование (визометрия, авторефрактометрия, тонометрия, биомикроскопия) и специальные методы исследования (компьютерная кератотопография роговицы, анализ элевационных карт и анализ роговичных аберраций – на сканирующем проекционном топографе Pentacam HR (Oculus Optikgerate GmbH, Германия), оптическая когерентная томография переднего отрезка глаза и пахиметрия роговицы выполнялась на томографе Avanti RTVue – XR (Optovue Inc., США), эндотелиальная микроскопия роговицы – на приборе Topcon (Япония). Регистрация «опорных» структур глазного яблока с целью получения цветного «опорного» изображения высокого разрешения с отображением роговицы, сосудов склеры, границы лимба и радужной оболочки осуществлялась на офтальмологической диагностической навигационной системе Verion Image Guided System (Alcon, США) в положении сидя. По завершении фоторегистрации на операционном модуле определяли наличие циклоторсии и ее величину.

Технология прецизионного топографически ориентированного позиционирования интрастромальных сегментов с учетом циклоторсии с применением цифрового разметочного устройства (основная группа)

После завершения фоторегистрации на операционном модуле хирургическим маркером отмечали на роговице пациента ось среза, ориентируясь на проекционные метки в окулярах микроскопа LuxOR® LX3 (Alcon, США). Далее проводили аппланацию головки фемтосекундного лазера на роговицу пациента. По изображению на мониторе фемтосекундного лазера оценивали соответствие метки оси среза на роговице пациента и оси среза ФС лазера, проецируемой ФС лазером на реальное изображение роговицы пациента. В случае несовпадения в ручном режиме производили ротацию шаблона интрастромальных каналов ФС лазера по или против часовой стрелки таким образом, чтобы метки на роговице пациента, соответствующие реальному местоположению планируемой оси среза, совпали с осью среза на шаблоне интрастромального канала ФС лазера *(рис. 1)*.

Формирование интрастромального роговичного тоннеля проводили с помощью фемтосекундного лазера Femto LDV Z8 (Ziemer, Швейцария). Имплантация сегмента в сформированный канал осуществлялась при помощи пинцета Brown и крючка Sinskey. Позиционирование осуществлялось с ориентацией на проекционную метку согласно предоперационному расчету *(рис. 2)*.

Операцию завершали закапыванием 0,3% раствора ципромеда в конъюнктивальную полость.

Стандартный метод ИСКП в контрольной группе включал следующие этапы: мануальная разметка хирургическим маркером геометрического центра роговицы по рефлексу Пуркинье – Сансона, формирование интрастромального канала с использованием ФСЛ Femto LDV Z8, имплантация отечественных интрастромальных сегментов из ПММА. По завершении операции в конъюнктивальную полость закапывали 0,3% раствор ципромеда.

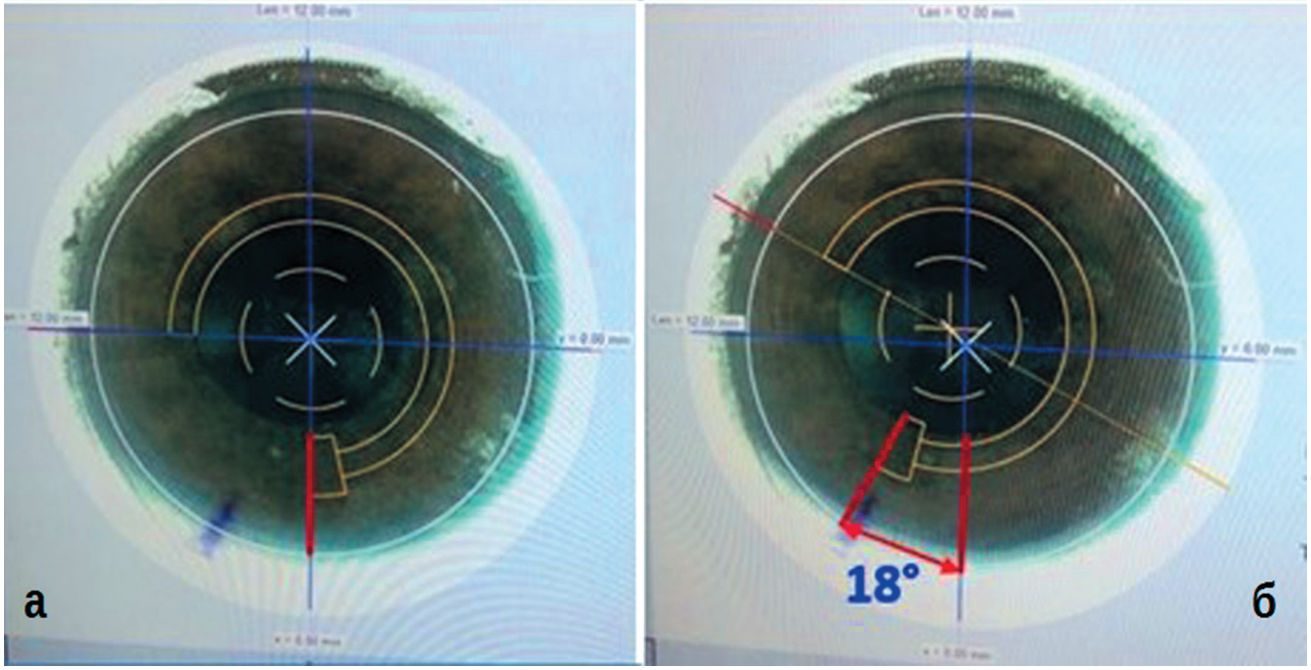

Рис. 1. Этапы коррекции местоположения зоны среза фемтосекундного лазера: а) шаблон интрастромального канала центрирован относительно центра зрачка, зона среза не совпадает с интраоперационной разметкой; б) шаблон интрастромального канала центрирован относительно центра зрачка, зона среза совпадает с интраоперационной разметкой, угол ротации шаблона интрастромального канала составляет 18°

Fig. 1. Stages of femtosecond laser incision correction zone: a) pattern of the intrastromal canal is centered according to the center of pupil, the incision area does not coincide with the intraoperative marking; б) pattern of the intrastromal canal is centered accirding to the center of the pupil, the incision zone coincides with the intraoperative marking, the angle of intrastromal canal rotation is 18°

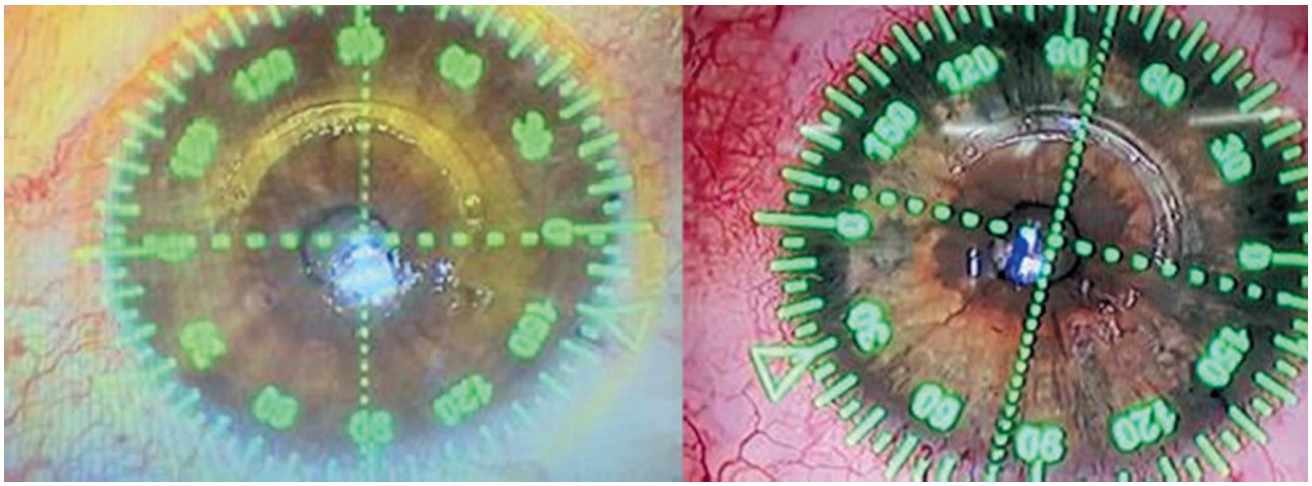

Рис. 2. Прецизионное позиционирование интрастромального роговичного сегмента в интрастромальном канале под контролем проекционной метки

Fig. 2. Precise positioning of the intrastromal corneal segments in the intrastromal canal under the control of the projection mark

Динамику основных показателей в 2-х исследуемых группах оценивали в 3, 6 и 12 месяцев.

Для оценки качества коррекции роговичного астигматизма применяли векторный анализ астигматической коррекции по N. Alpins (VECTrAK).

Статистическая обработка результатов исследования проводилась с использованием программы STATISTICA 13.3 («StatSoft», США). Статистически значимыми считались различия данных и корреляция между данными при $p<0,05$.

РЕЗУЛЬТАТЫ

На дооперационном этапе было выявлено, что в основной группе НКОЗ была статистически значимо ниже, чем в группе контроля (p<0,05), и составляла 0,23±0,05 и 0,38±0,04 соответственно, показатели КОЗ не имели статистически значимой разницы между группами. Сферический эквивалент рефракции составлял 5,21±0,07 дптр в основной группе и 5,20±0,07 дптр в контрольной группе; цилиндрический компонент рефракции – 5,81±1,12 дптр в основной группе и 5,21±1,24 дптр в контрольной. Средняя величина кератометрии (К1, К2) до операции значимо не отличалась в двух исследуемых группах: в основной группе: К1 – 47,5±3,2 дптр, К2 – 53,1±4,4 дптр; в контрольной: К1 47,2±3,7 дптр, К2 – 53,6±4,2 дптр. Показатель центральной пахиметрии, по данным Avanti RTVue – XR, в среднем в группах исследования до операции составил: в основной – 452±27 мкм, в контрольной – 453±17 мкм. Результаты предоперационной диагностики соответствовали кератоконусу 2-й стадии.

Наличие статической циклоторсии было выявлено у всех пациентов обеих групп. В основной группе в 23% случаев отмечалась эксциклоторсия и 77% случаев была зафиксирована инциклоторсия. В контрольной группе эксциклоторсия была определена в 21% случаев, а инциклоторсия – в 79% случаев соответственно. Значения статической циклоторсии для основной группы варьировали от 1° до 12° и в среднем составили 6,16°±1,31°, в группе контроля статическая циклоторсия варьировала от 2° до +11° и в среднем составила 6,30°±1,36°. Данные по статической циклотросии были сопоставимы между группами и не имели статистически значимой разницы.

Интраоперационных осложнений в обеих группах исследования не наблюдали.

При аппланации ФС лазера на коническую роговицу было выявлено наличие динамической циклоторсии в обеих группах.

В основной группе динамическая циклоторсия оценивалась в ходе оперативного вмешательства и компенсировалась путем ротации проекции шаблона интрастромального канала в программе ФС лазера. При этом ротация верхнего полюса глаза в 89% случаев происходила в височную сторону и 11% случаев – в сторону носа. Выраженность индуцированного аппланацией ФС лазера ротационного смещения глазного яблока варьировала от 2° до 18° и в среднем составила 8,7±2,64°.

В группе контроля динамическая циклоторсия оценивалась в послеоперационном периоде с использованием навигационного модуля Verion непосредственно после определения статической циклоторсии на операционном модуле цифрового разметочного устройства. Проекционная метка сильной оси устанавливалась на зону входа в интрастромальный канал. Разница между фактической осью местоположения зоны среза в интрастромальный канал и расчетным значением оси зоны среза отражала суммарную ошибку, связанную с наличием статической и динамической циклоторсии. Суммарная ошибка местоположения зоны среза варьировала от 1° до 27° и в среднем составила 8,2°±3,88°. При равнонаправленном характере статической циклоторсии и суммарного отклонения зоны среза динамическая циклоторсия определялась как разница между суммарным отклонением и статической циклоторсией, при разнонаправленном характере статической циклоторсии и суммарного отклонения зоны среза динамическая циклоторсия определялась как сумма между суммарным отклонением и статической циклоторсией. Было определено, что динамическая циклоторсия в группе контроля варьировала от 1° до 17°, при этом в 4 (11,4%) случаях было определено отклонение местоположения сегмента на 15° и более градусов.

В основной группе позиционирование сегментов производилось с использованием проекционной разметки роговицы с прецизионной точностью с учетом статической циклоторсии и индуцированного аппланацией ФС лазера ротационного смещения глазного яблока. В послеоперационном периоде положение сегментов было стабильным и соответствовало предоперационному расчету.

В группе контроля сегменты также находились в стабильном положении, но топографическая ориентация в 71% случаев не соответствовала предоперационным расчетам. Отклонение оси местоположения сегмента от предоперационного расчета варьировало от 1° до 26° и в среднем составило 9,1°±3,53°.

В послеоперационном периоде средние значения НКОЗ и КОЗ были статистически достоверно выше, чем до операции в каждой группе (p<0,05). Средние значения НКОЗ и КОЗ через 12 месяцев после операции в основной группе составили 0,58±0,05 и 0,80±0,04 соответственно, а в группе контроля НКОЗ и КОЗ через 12 месяцев после операции были на уровне 0,49±0,06 и 0,68±0,05 соответственно, при этом статистически значимая разница в результатах между группами отсутствовала (p>0,05).

Динамика КОЗ до и после операции в основной и контрольной группах представлена в *таблицах 1* и *2*.

Анализ динамики КОЗ в послеоперационном периоде показал, что в основной группе не было отмечено потери строчек в послеоперационном периоде, тогда как в группе контроля в 28,7% случаев отмечалась потеря 1 строчки, в 7,1% случаев – потеря 2 строчек и в 7,1% случаев – потеря 3 строчек. Повышение КОЗ после операции на 0,5 было отмечено в 18,2% случаев в основной группе против 7,1% случаев в группе контроля.

Во всех случаях снижения НКОЗ и КОЗ в послеоперационном периоде в группе контроля отклонение местоположения интрастромального сегмента превышало 15°.

Величина астигматизма в основной группе варьировала от -1,0 до -6,5 дптр и составляла в среднем – 5,81±1,12 до операции. Величина астигматизма в контрольной

Таблица 1

Динамика КОЗ до и после операции в основной группе

Table 1

Dynamics of BCVA before and after surgery in the main group

Величина (по модулю) динамики КОЗ The quantity (module) dynamics of BCVA	С отрицательной динамикой КОЗ, % With negative dynamics of BCVA, %	Без динамики КОЗ, % Without dynamics BCVA,%	С положительной динамикой КОЗ, % With positive dynamics of BCVA,%
0	–	27,3	–
0,1	–	–	9,1
0,2	–	–	9,1
0,3	–	–	9,1
0,4	–	–	18,2
0,5	–	–	18,2

Таблица 2

Динамика КОЗ до и после операции в группе контроля

Table 2

Dynamics of BCVA before and after surgery in the control group

Величина (по модулю) динамики КОЗ The quantity (module) dynamics of BCVA	С отрицательной динамикой КОЗ, % With negative dynamics of BCVA, %	Без динамики КОЗ, % Without dynamics BCVA, %	С положительной динамикой КОЗ, % With positive dynamics of BCVA,%
0	–	21,5	–
0,1	28,7	–	14,3
0,2	7,1	–	7,1
0,3	7,1	–	7,1
0,5	–	–	7,1

группе до операции составляла в среднем 5,21±1,24 (p>0,05). После операции у пациентов основной группы отмечалось статистически значимое снижение средних значений астигматизма через 3 месяца до -1,8±0,15 дптр (p<0,05), через 6 месяцев – еще на 1,7±0,20 дптр (p<0,05) и далее не менялась до конца периода наблюдения. После операции у пациентов контрольной группы отмечалось статистически значимое снижение средних значений астигматизма через 3 месяца до -2,43±0,17 дптр (p<0,05), через 6 месяцев – еще на 2,42±0,17 дптр и далее не менялась до конца периода наблюдения, что достоверно больше, чем в основной группе (p<0,05).

При кератотометрии были выявлены следующие величины: средняя дооперационная величина К1 в основной группе составляла 47,5±3,2 дптр, К2 – 53,1±4,4 дптр. Аналогичные значения были в группе контроля (p>0,05). Отмечали уменьшение кератометрических показателей со стабилизацией в сроки от 3-х до 6-ти месяцев. Однако в основной группе отмечено статистически значимое (p<0,05) по сравнению с группой контроля снижение показателя К1 к сроку 3 месяца.

Анализ интегральных показателей коррекции астигматизма с применением векторного анализа по N.Alpins у пациентов основной и контрольной группы показал наличие отрицательных показателей величины ошибки до -0,41 и индекс коррекции меньше 1,0 (0,33) в группе контроля, что свидетельствовало о явной гипокоррекции астигматизма, а средний индекс «успеха» по группе был равен 0,76, в отличие от основной группы, где среднее значение индекса «успеха» составило 0,44 *(табл. 3, 4)*.

Полученные данные достоверно свидетельствовали о значительно более высокой точности ИСКП с применением цифрового разметочного устройства по сравне-

Таблица 3

Векторные показатели коррекции астигматизма у пациентов основной и контрольной групп

Table 3

Vector indicators of astigmatism correction in patients of the main and control groups

Показатель Indicator	M		m[1]		min		max	
	Основная группа Main group	Контрольная группа Control group	Основная группа Main group	Контрольная группа Control group	Основная группа Main group	Контрольная группа Control group	Основная группа Main group	Контрольная группа Control group
TIA (дптр) TIA (diopters)	-0,72	-0,89	0,38	0,40	-1,75	-2,25	0,75	1,25
Ось TIA (град) TIA axis (degrees)	112,2	132,2	70,5	80,9	3	5	180	179
SIA (дптр) SIA (diopters)	-0,81	-0,57	0,42	0,21	-1,75	-2,75	0,5	1,0
Ось SIA (град) SIA axis (degrees)	95,6	78,1	38,7	33,2	2	0	173	177
DV (дптр) DV (diopters)	0,17	0,31	0,05	0,09	0,1	0,06	0,17	0,61
Ось DV Axis DV	93	17	35,5	74,3	8	4	171	179

Таблица 4

Интегральные показатели коррекции астигматизма у пациентов основной и контрольной групп

Table 4

Integral indicators of astigmatism correction in patients of the main and control groups

Показатель Indicator	M		m[1]		min		max	
	Основная группа Main group	Контрольная группа Control group	Основная группа Main group	Контрольная группа Control group	Основная группа Main group	Контрольная группа Control group	Основная группа Main group	Контрольная группа Control group
Угол ошибки Error angle	0,74	0,52	4,91	2,68	-9,24	-7,84	8,35	6,15
Величина ошибки Error size	0,08	-0,41	0,46	0,17	-0,89	-2,14	1,1	0,62
Индекс коррекции SIA / TIA SIA / TIA correction index	1,12	0,33	0,13	0,08	0,99	0,27	1,33	0,82
Индекс успеха IOS DV / TIA IOS DV / TIA Success Index	0,44	0,76	0,16	0,11	0,02	0,18	0,44	0,75

нию со стандартной ИСКП, что подтверждалось достигнутыми показателями индекса «успеха», расчетного вектора астигматизма, приближенного к фактическому послеоперационному, меньшей величиной вектора разницы оси астигматизма.

ОБСУЖДЕНИЕ

Влияние торсионных движений глаз на результаты рефракционной хирургии изучается с середины

XX века [20]. В связи с тем, что лазерная рефракционная хирургия базируется на точности проведенных дооперационных измерений, циклоторсионное движение может иметь важное клиническое значение, потому что смещение оси во время операции может стать причиной недостаточной коррекции или индукции астигматизма [19].

Необходимость точной разметки осей и меридианов на роговице стала очевидна с внедрением в клиническую практику хирургии катаракты торических интраокулярных линз (ИОЛ), а затем лимбальных послабляющих разрезов для устранения роговичного астигматизма. На сегодняшний день наиболее точным методом маркировки роговицы является цифровой с применением цифровых разметочных систем, таких как Verion Image Guided System (Alcon, США). И многочисленные мировые исследования подтверждают это заключение. Так, A. Elhofi, H. Helaly в 2015 г. сравнили клинические результаты цифровой и мануальной маркировки при имплантации торической ИОЛ [21]. Проведенное ими проспективное клиническое исследование включало 60 глаз (60 пациентов) с сопутствующим роговичным астигматизмом более 1 D. Глаза были случайным образом распределены в две группы: цифровая маркировка посредством системы Verion и мануальная разметка под щелевой лампой с помощью прикрепленного к маятнику маркера. В результате проведенной работы был сделан вывод о том, что система Verion имеет преимущество в предоперационном планировании и интраоперационной цифровой разметке, поскольку демонстрировала меньшее послеоперационное отклонение от TIA и меньшую послеоперационную ошибку положения торических ИОЛ.

Группа авторов из нескольких офтальмологических центров Китая, Тайваня и США (2017) провели ретроспективное сравнительное исследование с целью анализа циклоторсии при использовании трех методов маркировки роговицы: цифрового с применением системы Verion, маркировки посредством горизонтального луча щелевой лампы и субъективной прямой визуальной маркировки на операционном столе (с использованием наконечника конического ножа) [22].

В указанное исследование был включен 61 пациент (81 глаз) (средний возраст составил 65,70±13,14 лет), перенесший плановую операцию по удалению катаракты. В результате было установлено, что метод субъективной маркировки демонстрировал большую среднюю относительную циклоторсию (-3,46°±7,32°, диапазон от -18° до 13°) по сравнению с маркировкой под щелевой лампой (0,41°±4,92°, диапазон от -10° до 10°). Кроме того, среднее смещение оси по вертикали было значительно меньше в группе, где выполняли маркировку под щелевой лампой, по сравнению с группой, где проводили субъективную маркировку (t=4,179, P<0,001). Авторы пришли к заключению, что и маркировка роговицы под щелевой лампой, и, тем более, субъективная маркировка, уступают в точности Verion-ассистированной, исключающей погрешности в разметке при имплантации торической ИОЛ.

T. Cornut с соавт. (2018) провели проспективное исследование с целью сравнить точность позиционирования торической ИОЛ и рефракционные результаты рефракции при маркировке посредством интраоперационной автоматизированной цифровой системы и стандартной маркировки чернилами [23]. Средний дооперационный астигматизм составил 1,71±0,53 D. В течение одного месяца наблюдалась достоверно более низкая средняя ошибка по оси торической ИОЛ в группе с цифровой маркировкой по сравнению со стандартной (2,6±2,3° и 6,4±2,8° соответственно, P=0,009). Частота отклонения положения оси менее или равной 5° составила 86% (n=25) при цифровой разметке и 63% (n=20) при стандартной (P=0,05). Авторы заключили, что интраоперационная цифровая маркировка обеспечивает более точное положение торической ИОЛ и лучшую воспроизводимость.

H. Lin с соавт. (2019) изучали возможности системы Verion для предотвращения циклоторсии в ходе фемтосекундной лазерной хирургии катаракты [24]. В исследование были включены 24 пациента, перенесших операцию по удалению катаракты. Было показано, что использование системы Verion позволяет эффективно нейтрализовать циклоторсию в среднем на 8,08° по часовой стрелке и 2,66° против часовой стрелки. Авторы пришли к выводу, что предлагаемый ими метод позволяет повысить точность выполнения аркуатных разрезов и позиционирования торических ИОЛ для коррекции астигматизма.

В подавляющем большинстве литературных источников, посвященных исследованию циклоторсии и её негативного влияния на результаты рефракционной хирургии, рассматриваются вопросы коррекции астигматизма путем имплантации торических интраокулярных линз, а также путем проведения эксимерлазерной и фемтолазерной коррекции зрения (LASIK, SMILE), в то время как вопросы компенсации циклоторсии и иных ротационных движений глаза в ходе фемтолазерной интрастромальной кератопластики освещены недостаточно.

В рамках данной работы клинико-функциональные результаты, полученные в группе контроля, где фемтолазерная интрастромальная кератопластика с имплантацией сегментов из ПММА была проведена стандартным способом (разметка геометрического центра роговицы по рефлексу Пуркенье – Сансона без учета циклоторсии), соответствовали данным отечественных и зарубежных авторов [2, 8, 9, 25–27]. Тогда как данные, полученные в группе, где фемтолазерная ИСКП с имплантацией сегментов из ПММА была проведена с применением цифрового разметочного устройства Verion™ Image Guided System (Alcon, США) и учетом угла циклоторсии, достоверно свидетельствовали о значительно более высокой точности ИСКП с применением цифрового раз-

меточного устройства по сравнению со стандартной ИСКП, что подтверждалось достигнутыми показателями индекса «успеха», расчетного вектора астигматизма, приближенного к фактическому послеоперационному, меньшей величиной вектора разницы оси астигматизма [28, 29]. Этот факт доказывает высокую эффективность разработанной технологии с применением цифрового разметочного устройства в лечении кератоконуса при проведении фемтолазерной интрастромальной кератопластики.

ЗАКЛЮЧЕНИЕ

Таким образом, предложенная оптимизированная методика ИСКП с использованием цифрового разметочного устройства обеспечивает прецизионное позиционирование сегментов в хирургическом лечении кератоконуса за счет того, что:

• производится определение величины циклоторсии глаза пациента, которая учитывается при интраоперационной разметке входа в интрастромальный канал;

• после докинга фемтосекундного лазера производится сопоставление между запланированной в предоперационном расчете и фактической, полученной после центрации фемтолазера, осью вреза, что компенсирует общую циклоторсию и исключает ошибку в положении оси вреза, а следовательно, исключает возможность ошибочного позиционирования сегмента;

• позиционирование интрастромального сегмента производится с учетом циклоторсии по проекционной метке, соответствующей положению края сегмента согласно предоперационному расчету и проксимального края сегмента;

• проведение вмешательства с использованием проекционной разметки роговицы в режиме реального времени позволяет имплантировать ИРС в точном соответствии с предоперационным расчетом и осуществлять объективный контроль на всех этапах операции.

Предложенная оптимизированная методика ИСКП с использованием цифрового разметочного устройства обеспечила более высокие показатели некорригированной и корригированной остроты зрения, а также позволила корригировать роговичный астигматизм эффективнее, чем при применении стандартной методики.

ЛИТЕРАТУРА/REFERENCES

1. Davidson AE, Hayes S, Hardcastle AJ, Tuft SJ. The pathogenesis of keratoconus. Eye (Lond). 2014;28(2): 189–195. doi: 10.1038/eye.2013.278

2. Colin J, Cochener B, Savary G, Malet F. Correcting keratoconus with intracorneal rings. J Cataract Refract Surg. 2000;26(8): 1117–1122. doi: 10.1016/s0886-3350(00)00451-x

3. de Sanctis U, Lavia C, Nassisi M, D'Amelio S. Keraring intrastromal segment depth measured by spectral-domain optical coherence tomography in eyes with keratoconus. J Ophthalmol. 2017;43(13): 78–84. doi: 10.1155/2017/4313784

4. Измайлова С.Б., Малюгин Б.Э., Пронкина С.А., Мерзлов Д.Е., Поручикова Е.П. Тактика лечения и исходы осложнений имплантации роговичных сегментов при кератэктазиях различного генеза. Офтальмохирургия. 2014;2: 16–23. [Izmailova SB, Malyugin BE, Pronkina SA, Merzlov DE, Poruchikova EP. Treatment tactics and outcomes of complications in implantation of corneal segments for keratectasia of various genesis. Fyodorov Journal of Ophthalmic Surgery. 2014;(2): 16–23. (In Russ.)]

5. Малюгин Б.Э., Измайлова С.Б., Авраменко С.А., Мерзлов Д.Е. Лечение парацентральных кератэктазий различного генезе методом интрастромальной кератопластики с имплантацией роговичного сегмента в зону наибольшей эктазии. Офтальмохирургия. 2011;4: 16–22. [Malyugin BE, Izmaylova SB, Avramenko SA, Merzlov DE. Treatment of paracentral keratectasia of various genesis by method of intrastromalkeratoplasty with corneal segment implantation into the area of maximal corneal ectasia. Fyodorov Journal of Ophthalmic Surgery. 2011;4: 16–22. (In Russ.)]

6. Park SE, Tseng M, Lee JK. Effectiveness of intracorneal ring segments for keratoconus. Curr Opin Ophthalmol. 2019;30(4): 220–228. doi: 10.1097/ICU.0000000000000582

7. Giacomin NT, Mello GR, Medeiros CS, Kiliç A, Serpe CC, Almeida HG, Newton K-J, Santhiago MR. Intracorneal ring segments implantation for corneal ectasia. J Refract Surg. 2016;32(12): 829–839. doi: 10.3928/1081597X-20160822-01

8. Vega-Estrada A, Alio JL, Brenner LF, Javaloy J, Plaza PAB, Barraquer RI, Teus MA, Murta J, Henriques J, Uceda-Montanes A. Outcome analysis of intracorneal ring segments for the treatment of keratoconus based on visual, refractive, and aberrometric impairment. Am J Ophthalmol. 2013;155(3): 575–584. doi: 10.1016/j.ajo.2012.08.020

9. Маслова Н.А. Фемтолазерная интрастромальная кератопластика с имплантацией роговичных сегментов в лечении пациентов с кератоконусом. Дис. ...канд. мед. наук М.;2012. [Maslova NA. Femtolaser intrastromal keratoplasty with implantation of corneal segments in the treatment of patients with keratoconus. [Dissertation]. M.; 2012. (In Russ.)]

10. Измайлова С.Б. Медико-технологическая система хирургического лечения прогрессирующих кератэктазий различного генеза. Дис. ...д-ра мед. наук. М.;2014. [Izmaylova SB. Medical and technological system of surgical treatment of progressive keratectasias of various genesis. [Dissertation]. M.; 2014. (In Russ.)]

11. Vega-Estrada A, Jorge L, Alio JL. The use of intracorneal ring segments in keratoconus. Eye Vis (Lond). 2016(3): 8. doi: 10.1186/s40662-016-0040-z

12. Piñero DP, Alio JL, Kady BE, Coskunseven E, Morbelli H, Uceda-Montanes A, Maldonado MJ, Cuevas D, Pascual I. Refractive and aberrometric outcomes of intracorneal ring segments for keratoconus: mechanical versus femtosecond-assisted procedures. Ophthalmology. 2009;116(9): 1675–1687. doi: 10.1016/j.ophtha.2009.05.016

13. Chalita MR, Krueger RR. Wavefront aberrations associated with the Ferrara intrastromal corneal ring in a keratoconic eye. J Refract Surg. 2004;20(6): 823–830. doi:10.3928/1081-597X-20041101-11

14. Tourquetti L, Ferrara P. Corneal asphericity changes after implantation of intrastromal corneal ring segments in Keratoconus. J Emmetropia. 2010;1: 178–181.

15. Renesto ADC, Hirai FE, Campos M. Refractive and visual outcomes after Ferrara corneal ring segment implantation at a 60% depth in keratoconic eyes: case series. Arq Bras Oftalmol. 2019;82(6): 488–494. doi: 10.5935/0004-2749.20190091

16. Tunc Z, Helvacioglu F, Sencan S, Tunc, Z. Evaluation of intrastromal corneal ring segments for treatment of post-lasik ectasia patients with a mechanical implantation technique. Indian J Ophthalmol. 2011;59(6): 437–443. doi: 10.4103/0301-4738.86310

17. De Freitas J, Paranhos S, Pereira Avila M, Schor P. Visual perception changes and optical stability after intracorneal ring segment implantation: comparison between 3 months and 1 year after surgery. Clin Ophthalmol. 2011;5: 1057–1062. doi: 10.2147/OPTH.S23147

18. Mounir A, Radwan G, Farouk MM, Engy MM. Femtosecond-assisted intracorneal ring segment complications in keratoconus: from novelty to expertise. Clin Ophthalmol. 2018;22(12): 957–964. doi: 10.2147/OPTH.S166538

19. Guirao A, Williams DR, Cox IG. Effect of rotation and translation on the expected benefit of an ideal method to correct the eye's higher-order aberrations. J Opt Soc Am A pt Image Sci Vis. 2001;18: 1003-1015. doi: 10.1364/josaa.18.001003

20. Mosquera SA. Effects of torsional movements in refractive procedures. J Cataract Refract Surg. 2015;41(8): 1752–1766. doi: 10.1364/josaa.18.001003

21. Elhofi A, Helaly H. Comparison between digital and manual marking for toric intraocular lenses: a randomized trial. Medicine (Baltimore). 2015;94(38): 16–18. doi: 10.1097/MD.0000000000001618

22. Hung-Yuan L, Yi-Ting F, Ya-Jung C, Karlin JN, Hsin-Yang C, Szu-Yuan L, Pi-Jung L, Ming C. A comparison of three different corneal marking methods used to determine cyclotorsion in the horizontal meridian. Clin Ophthalmol. 2017;8(11): 311–315. doi: 10.2147/OPTH.S124580

23. Cornut T, Touboul D, Rouglan S, Tellouck L, Tellouck J, Korobelnik JF, Schweitzer C. Refractive outcomes and precision in toric intraocular lens alignment using an automated alignment system. J Fr Ophtalmol. 2018;41(4): 291–301. doi: 10.1016/j.jfo.2017.09.012

24. Hung-Yuan L, Ya-Jung C, Pi-Jung L, Yi-Ju H. Novel method for preventing cyclorotation in Ziemer Femto LDV Z8 femtosecond laser-assisted cataract surgery with Verion image-guided system. Clin Ophthalmol. 2019;20(13): 415–419. doi: 10.2147/OPTH.S177219

25. Мирсаитова Д.Р., Титов А.В. Анализ первых результатов имплантации интрастромальных роговичных сегментов с фемтосекундным сопровождением у пациентов с кератоконусом. Современные технологии в офтальмологии. 2019;3(28): 140–143. [Mirsaitova DR, Titov AV. Analysis of the first results of implantation of intrastromal corneal segments with femtosecond support in patients with keratoconus. Modern technology in ophthalmology. 2019;3(28): 140–143. (In Russ.)]

26. Паштаев Н.П., Поздеева Н.А., Синицын М.В. Анализ отдалённых клинико-функциональных результатов имплантации интрастромальных колец по оптимизированной и стандартной технологиям с применением фемтосекундного лазера у пациентов. Современные технологии в офтальмологии. 2017;5: 24–27. [Pashtayev NP, Pozdeyeva NA, Sinitsyn MV. Analysis of long-term clinical and functional results of implantation of intrastromal rings using optimized and standard technologies using femtosecond laser in patients. Modern technology in ophthalmology. 2017;5: 24–27. (In Russ.)]

27. Fernández-Vega LC, Carlos L, Madrid-Costa D, Merayo-Lloves J, Alfonso JF. Long-term follow-up of intrastromal corneal ring segments in paracentral keratoconus with coincident corneal keratometric, comatic, and refractive axes: stability of the

procedure. J Ophthalmol. 2017;40(5): 802–806. doi: 10.1155/2017/4058026

28. Alpins N. Analysis of aggregate surgically induced refractive change, prediction error, and intraocular astigmatism. J Refract Surg. 2001;17(6): 705–707.

29. Alpins N. Astigmatism analysis by the Alpins method. J Cataract Refract Surg. 2001;27(1): 31–49. doi: 10.1016/s0886-3350(00)00798-7

Информация об авторах:
Александр Владимирович Терещенко, д.м.н., klg@eye-kaluga.com, https://orcid.org/0000-0002-0840-2675
Сергей Константинович Демьянченко, к.м.н., врач-офтальмолог высшей категории, demyan.78@mail.ru, https://orcid.org/0000-0002-0839-2876
Екатерина Николаевна Вишнякова, врач-офтальмолог, ven050982@yandex.ru, https://orcid.org/0000-0003-3629-5077

Information about the authors
Alexander V. Tereshchenko, MD, klg@eye-kaluga.com, https://orcid.org/0000-0002-0840-2675
Sergey K. Dem'yanchenko, PhD in Medicine, Ophthalmologist of the highest category, demyan.78@mail.ru, https://orcid.org/0000-0002-0839-2876
Ekaterina N. Vishnyakova, Ophthalmologist, ven050982@yandex.ru, https://orcid.org/0000-0003-3629-5077

Вклад авторов в работу:
А.В. Терещенко: существенный вклад в концепцию и дизайн работы, редактирование, окончательное утверждение версии, подлежащей публикации.
С.К. Демьянченко: существенный вклад в концепцию и дизайн работы, сбор, анализ и обработка материала, написание текста, редактирование, окончательное утверждение версии, подлежащей публикации.
Е.Н. Вишнякова: сбор, анализ и обработка материала, статистическая обработка данных, написание текста.

Authors' contribution:
A.V. Tereshchenko: significant contribution to the concept and design of the work, editing, final approval of the version to be published.
S.K. Dem'yanchenko: significant contribution to the concept and design of the work, collection, analysis and processing of material, writing, editing, final approval of the version to be published.
E.N. Vishnyakova: collection, analysis and processing of material, statistical data processing, writing.

Финансирование: Авторы не получали конкретный грант на это исследование от какого-либо финансирующего агентства в государственном, коммерческом и некоммерческом секторах.
Согласие пациента на публикацию: Получено.
Конфликт интересов: Отсутствует.

Funding: The authors have not declared a specific grant for this research from any funding agency in the public, commercial or not-for-profit sectors.
Patient consent for publication: Accepted.
Conflict of interest: There is no conflict of interest.

Поступила: 24.04.2022
Переработана: 25.06.2022
Принята к печати: 11.10.2022

Originally received: 24.04.2022
Final revision: 25.06.2022
Accepted: 11.10.2022

Научная статья
УДК 617.753.3
doi: 10.25276/0235-4160-2022-4-36-44

Сравнительная оценка хирургической коррекции роговичного астигматизма торическими ИОЛ с использованием различных кератометрических данных и методов расчета

Э.В. Бойко[1, 2], С.В. Шухаев[1], Ш.Ш. Кудлахмедов[2], И.Б. Литвин[2]

[1] *НМИЦ «МНТК «Микрохирургия глаза» им. акад. С.Н. Фёдорова» Минздрава России, Санкт-Петербургский филиал, Санкт-Петербург*
[2] *Северо-Западный государственный медицинский университет им. И.И. Мечникова Минздрава России, Санкт-Петербург*

РЕФЕРАТ

Цель. Сравнить эффективность коррекции правильного роговичного астигматизма торической монофокальной ИОЛ с использованием различных кератометрических данных и методов расчета. **Материал и методы.** В исследование были включены 28 пациентов (31 глаз) с возрастной катарактой и правильным роговичным астигматизмом, которым была выполнена факоэмульсификация (n=31) с имплантацией монофокальной торической ИОЛ (EnVista Toric). В соответствии с видом расчета и выбором кератометрических данных были сформированы две группы: 1) кератометрические данные IOL-Master 500 + онлайн-калькулятор производителя; 2) кератометрические данные передней и задней поверхности роговицы (Pentacam HR) + торический калькулятор Барретта. **Результаты.** Среднее абсолютное отклонение прогнозируемого остаточного астигматизма от фактического распределилось следующим образом: 1-я группа – 0,62±0,62 дптр, 2-я группа – 0,41 ± 0,71 дптр. Значения средней абсолютной векторной и средней центроидной ошибки в диоптриях составили: 0,80±0,59 дптр и 0,06 дптр в 1-й группе, 0,48±0,65 дптр и 0,02 дптр во 2-й группе соответственно. **Заключение.** При использовании измеренного астигматизма передней и задней поверхности роговицы торический калькулятор Барретта показал лучший результат. Наиболее точный прогноз остаточного астигматизма получен с помощью калькулятора Барретта в комбинации с данными кератометрии по Pentacam (Axial\Sagittal (Front), Axial\Sagittal (Back).

Ключевые слова: *роговичный астигматизм, задний роговичный астигматизм, торическая ИОЛ (тИОЛ), центроидный анализ, кератометрия, хирургия катаракты* ■

Для цитирования: Бойко Э.В., Шухаев С.В., Кудлахмедов Ш.Ш., Литвин И.Б. Сравнительная оценка хирургической коррекции роговичного астигматизма торическими ИОЛ с использованием различных кератометрических данных и методов расчета. Офтальмохирургия. 2022;4: 36–44. doi: 10.25276/0235-4160-2022-4-36-44
Автор, ответственный за переписку: Шакир Шавкатович Кудлахмедов, shakir47@yandex.ru

ABSTRACT

Original article

Comparative evaluation of surgical correction of corneal astigmatism by toric IOL implantation using various keratometric data and calculation methods

E.V. Boiko[1, 2], S.V. Shukhaev[1], S.S. Kudlakhmedov[2], I.B. Litvin[2]

[1] *The S. Fyodorov Eye Microsurgery Federal State Institution, Saint-Petersburg, Russian Federation*
[2] *North-Western State Medical University named after I.I. Mechnikov, Saint-Petersburg, Russian Federation*

Purpose. Compare the effectiveness of regular corneal astigmatism correction with toric monofocal IOL using various keratometric data and calculation methods. **Material and methods.** The study included 28 patients (31 eyes) with age-related cataracts and regular corneal astigmatism who underwent phacoemulsification (n=31) with implantation of a monofocal toric IOL (EnVista Toric). Two groups were formed according to the type of calculation and possible options of keratometric data: 1) keratometric data of IOL-master 500 + online manufacturer's calculator; 2) keratometric data of the anterior and posterior corneal surfaces (Pentacam HR) + Barrett's toric calculator. **Results.** The mean

© Бойко Э.В., Шухаев С.В., Кудлахмедов Ш.Ш., Литвин И.Б., 2022

CC BY 4.0

absolute deviation of the predicted residual astigmatism from the actual one was distributed as follows: 1st group – 0.62±0.62 D, 2nd group – 0.41 ± 0.71 D. The values of the mean absolute vector and mean centroid error in diopters were: 0.80±0.59 D and 0.06 D in 1st group, 0.48±0.65 D and 0.02 D in 2nd group, respectively. **Conclusion.** When using the measured astigmatism of the anterior and posterior surface of the cornea, Barrett's toric calculator showed the best result. The most accurate forecast of residual astigmatism was obtained using the Barrett calculator in combination with Pentacam keratometry data (Axial\Sagittal (Front), Axial\Sagittal (Back)).

Key words: *corneal astigmatism, posterior corneal astigmatism, toric IOL, centroid analysis, keratometry, cataract surgery* ■

For quoting: Boiko E.V., Shukhaev S.V., Kudlakhmedov S.S., Litvin I.B. Comparative evaluation of surgical correction of corneal astigmatism by toric IOL implantation using various keratometric data and calculation methods. Fyodorov Journal of Ophthalmic Surgery. 2022;4: 36–44. doi: 10.25276/0235-4160-2022-4-36-44
Corresponding author: Shakir S. Kudlakhmedov, shakir47@yandex.ru

АКТУАЛЬНОСТЬ

Роговичный астигматизм является одним из факторов, снижающих остроту зрения после факоэмульсификации катаракты. Так, цилиндрический компонент свыше 1,25 дптр (D) встречается у 29% пациентов до операции по удалению катаракты и сохраняется после в случае имплантации сферической ИОЛ [1, 2]. Одним из вариантов коррекции роговичного астигматизма во время хирургии катаракты является имплантация торической ИОЛ. Первое сообщение об этом было сделано ещё в 1994 г. K. Shimizu [3], а в последующем было доказано, что применение торических ИОЛ в хирургии катаракты является высокоэффективным и безопасным способом коррекции роговичного астигматизма [4–8, 32, 33].

В то же время интраокулярная коррекция по точности все еще далека от кераторефракционной хирургии [10, 34]. Остаточный послеоперационный астигматизм слабо предсказуем и может значительно влиять на конечный функциональный результат [11]. Одной из возможных причин является сложность оценки дооперационных данных кератометрии [12, 13, 14]. Большинство современных формул расчета сфероэквивалента ИОЛ базируются на оценке оптической силы роговицы на основе кератометрического индекса 1,3375, которая представляет роговицу как единую преломляющую плоскость [9, 15] и не учитывает заднюю поверхность последней. По сходному принципу работает большинство калькуляторов торических ИОЛ [16, 17].

Торический калькулятор Барретта (https://www.apacrs.org/disclaimer.asp?info=3) позволяет использовать для расчета непосредственно измеренную заднюю поверхность роговицы. Это один из немногих калькуляторов, учитывающих измерения задней поверхности роговицы.

Точность коррекции роговичного астигматизма торическими ИОЛ требует улучшения, а именно необходимо повышение точности в оценке кератометрии и выборе наиболее точного калькулятора.

ЦЕЛЬ

Сравнить эффективность коррекции правильного роговичного астигматизма торической монофокальной ИОЛ с применением классического расчета по передней поверхности роговицы и с применением торического калькулятора Барретта.

МАТЕРИАЛ И МЕТОДЫ

Настоящее исследование выполнено в Санкт-Петербургском филиале ФГАУ «НМИЦ «МНТК «Микрохирургия глаза» им. акад. С.Н. Федорова» Минздрава России согласно нормам Хельсинкской декларации. В него были включены 28 пациентов (31 глаз) с возрастной катарактой и правильным роговичным астигматизмом, которым была выполнена факоэмульсификация (n=31) с имплантацией монофокальной торической ИОЛ в период с декабря 2018 по декабрь 2019 г. Была использована ИОЛ EnVista Toric, моноблочная гидрофобная акриловая торическая ИОЛ, которая имеет монофокальную асферическую оптику, ступенчато-сводчатую гаптику с С-образными отверстиями и имплантируется через роговичный тоннельный разрез 2,2 мм. Всем пациентам на дооперационном этапе было проведено комплексное офтальмологическое обследование. Дополнительно для расчета ИОЛ выполняли исследования на IOL-Master 500 (Carl Zeiss Mediteg AG, Германия), Verion (Alcon inc., США) и OA-2000 (Tomey, Япония). Для детальной оценки кератометрических данных всем пациентам выполняли исследование на приборе Pentacam HR (Oculus, Германия).

Критериями исключения из исследования были неправильный роговичный астигматизм, хирургические вмешательства в анамнезе, рубцы, помутнения, дистрофии роговицы, подвывих хрусталика, любые интраоперационные осложнения, значительная ротация ИОЛ относительно целевой оси в послеоперационном периоде (более 3 градусов), острота зрения в отдаленные сроки менее 0,5 по причине изменений в макулярной области.

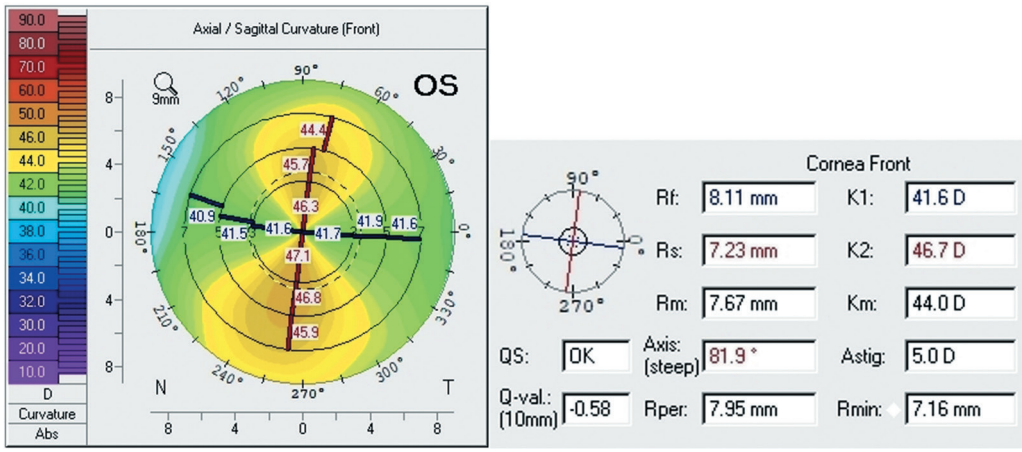

Рис. 1. Топограмма оптической силы роговицы передней поверхности в актуальной зоне для расчета в торическом калькуляторе Барретта (https://www.apacrs.org/disclaimer.asp?info=3, 2-я группа)

Fig. 1. Corneal topography of the optical power of the anterior corneal surface in the actual zone for calculation using Barrett toric calculator (https://www.apacrs.org/disclaimer.asp?info=3, 2nd group)

Для проведения сравнительной оценки хирургической коррекции роговичного астигматизма торическими ИОЛ с использованием различных кератометрических данных и методов расчета у каждого пациента расчет ИОЛ выполняли двумя способами, согласно которым были сформированы 2 группы расчета:

1) с использованием кератометрических данных с IOL-Master 500 на онлайн калькуляторе фирмы производителя (1-я группа: IOL-Master 500 + онлайн-калькулятор);

2) с использованием кератометрических данных передней и задней поверхности роговицы (Pentacam HR) на торическом калькуляторе Барретта (2-я группа: передняя +задняя поверхность по Pentacam HR + калькулятор Барретта).

Расчет торического компонента

Торический компонент ИОЛ рассчитывали с использованием онлайн-калькулятора фирмы производителя (envista.toriccalculator.com) и торического калькулятора Барретта (https://www.apacrs.org/disclaimer.asp?info=3). Торический калькулятор Барретта, в отличие от онлайн-калькулятора фирмы производителя, самостоятельно рассчитывает эффективную позицию линзы (ELP) и может учитывать фактически измеренную кривизну задней поверхности роговицы. В используемые калькуляторы вводили данные K1 и K2 (оптическая сила и ориентация оси) из двух источников. В первом варианте (1-я группа) использовались данные кератометрии IOL-Master 500, во втором – использовались данные с Pentacam HR. В качестве основных данных (2-я группа) вводили значения K1 и K2 с карты Power Distribution актуальной зоны передней поверхности роговицы (Axial\Sagittal (Front) *(рис. 1)*. Это классические кератометрические показатели, рассчитанные на основе оптического индекса 1,3375 и принятые за основу в большинстве формул расчета как сфероэквивалента, так и торического компонента ИОЛ [15].

Торический калькулятор Баррета позволяет учитывать данные задней поверхности роговицы, которые были взяты с карты Power Distribution – Axial\Sagittal (Back) *(рис. 2)*.

Техника хирургического вмешательства

Всем пациентам была выполнена классическая мануальная факоэмульсификация одним хирургом с использованием одной техники дробления ядра (Stop & Chop). Все операции выполняли с использованием наконечника BalansTip с углом среза 30°. После выполнения двух парацентезов в ПК вводили дисперсивный вискоэластик. Передний капсулорексис выполняли 23 G цанговым пинцетом с использованием системы слежения Verion. Основной разрез выполняли одноразовым металлическим кератомом 2,2 мм на 110° также с использованием Verion. Далее создавали борозду, ядро делили на 2 половины, каждая из которых методом вертикального чопа дробилась на 3 фрагмента, которые последовательно аспирировали с использованием техники «bevel down». После бимануальной аспирации кортикальных масс имплантировали ИОЛ EnVista Toric в капсульный мешок. ИОЛ ротировали в капсульном мешке и устанавливали согласно целевой оси с использованием двойного контроля – мануальной и электронной (Verion) систем разметки. На всех хирургических этапах использовали одинаковые настройки прибора.

Послеоперационное обследование и оценка результатов

В послеоперационном периоде через 3–6 месяцев оценивали ротационную стабильность ИОЛ и рефракци-

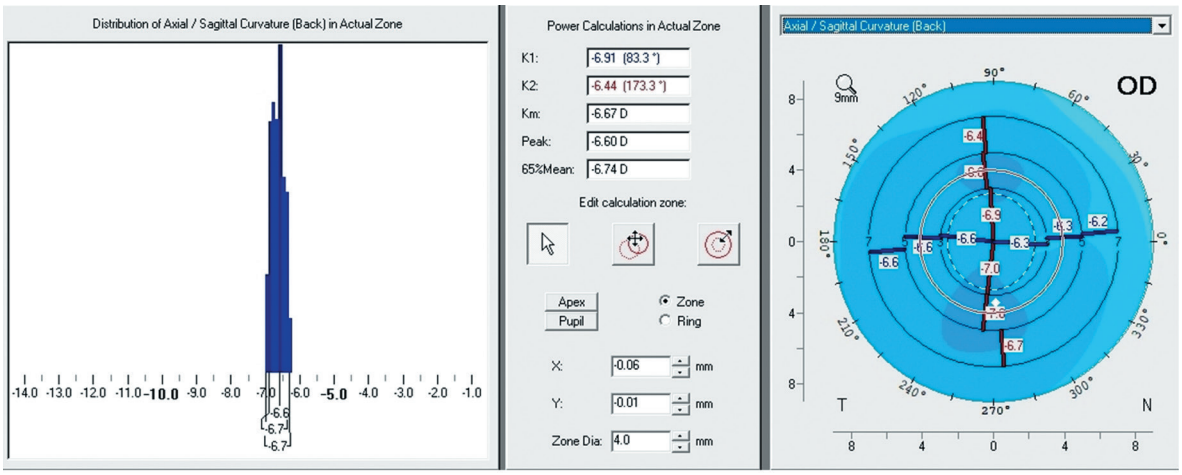

Рис. 2. Топограмма оптической силы роговицы задней поверхности в актуальной зоне для расчета в торическом калькуляторе Барретта (https://www.apacrs.org/disclaimer.asp?info=3, 2-я группа)

Fig. 2. Corneal topography of the optical power of the cornea of the posterior surface in the actual zone using Barrett toric calculator (https://www.apacrs.org/disclaimer.asp?info=3, 2nd group)

онный остаточный астигматизм, который использовался для оценки ошибки расчета торического хрусталика.

На основе данных рефракционного послеоперационного астигматизма, полученных при последней явке пациентов, высчитывали среднее абсолютное (MAE – mean absolute prediction error) и срединное абсолютное (MedAE – median absolute prediction error) отклонения (ошибки) фактической цилиндрической коррекции от расчетной. Средняя и срединная абсолютная ошибки рассчитывалась путем вычитания реального остаточного цилиндра, переведенного в плоскость роговицы от расчетного. Векторная ошибка рассчитывалась с использованием классического векторного анализа у каждого конкретного пациента, а затем вычислялась средняя и срединная векторные ошибки. Центроид расчетной ошибки (средняя центроидная ошибка) и стандартное отклонение центроида (средняя абсолютная центроидная ошибка) рассчитывалась при помощи excel-алгоритма – Astigmatism Double Angle Plot Tool [21].

Статистическая обработка материала

При оценке эффективности имплантации торических ИОЛ выполняли сравнение изменений рефракционного астигматизма с расчетным. Прогнозируемое изменение рефракционного астигматизма – это сумма векторов роговичного и ИОЛ-индуцируемого астигматизма: общий расчетный Хирургически Индуцированный Астигматизм (ХИА) = расчетный роговичный ХИА + расчетный хрусталиковый ХИА. Поскольку астигматизм – это вектор, обладающий одновременно и величиной, и ориентацией, использовали векторный анализ изменений общего рефракционного астигматизма после имплантации торической ИОЛ. В настоящем исследовании мы использовали классический векторный и центроидный метод оценки общего ХИА, описанный Adi Abulafia и соавт. [21]. Также в настоящем исследовании были использованы методы классического статистического анализа в среде «R».

Для проверки нормальности распределения количественных признаков: средняя и срединная ошибки послеоперационного рефракционного астигматизма от расчетного в абсолютных величинах, а также по векторному анализу – был применен тест Шапиро – Уилка. На уровне значимости 0,05 была отвергнута нулевая гипотеза для каждого признака (H0: случайная величина распределена нормально). Поэтому количественные признаки рассматривались в анализе как имеющие ненормальное распределение. Для сравнения значений количественных признаков в зависимых выборках был применен критерий Уилкоксона. После применения критерия в каждой подгруппе полученные значения p-value прошли процедуру коррекции на множественное тестирование (поправка Бенджамини – Хохберга), и был выбран уровень значимости 0,05 для отвержения нулевой гипотезы.

Так как количественные признаки, рассматриваемые в настоящей работе, не являются нормально распределенными, то описательная статистика в результирующих таблицах представлена в виде M(IQR), где M – медиана значений, а IQR – интерквантильный размах. Кроме того, для каждой выборки количественных признаков были посчитаны выборочное среднее (m) и выборочное стандартное отклонение (s), что указано в таблицах в виде m±s.

РЕЗУЛЬТАТЫ

В *таблице 1* отражены данные о возрасте, гендерной принадлежности, биометрические показатели и информация об имплантируемой ИОЛ.

Таблица 1

Возраст, гендерная принадлежность, биометрические показатели и информация об имплантируемой ИОЛ

Table 1

Age, gender, biometric parameters, and information about the implanted IOL

Параметр Parameter	Значение Value
Возраст (лет) Age (years)	
m±s Диапазон Range	67,5 ± 13,8 35–87
Мужской пол, n (%) Male, n (%)	8 (28,5)
Женский пол, n (%) Female, n (%)	20 (71,5)
Правый глаз, n (%) Right eye, n (%)	17 (54,8)
Левый глаз, n (%) Left eye, n (%)	14 (45,2)
Осевая длина глаза (мм) Axial length (mm)	
m±s Диапазон Range	24,55±2,30 20,71– 29,07
Глубина передней камеры (мм) Anterior chamber depth	
m±s Диапазон Range	3,12 ± 0,49 2,13–4,08
Толщина хрусталика (мм) Lens thickness (mm)	
m±s Диапазон Range	4,5 ± 0,52 3,41–5,58
Роговичный астигматизм (дптр) Corneal astigmatism (dptr)	
m±s Диапазон Range	2,99±4,57 0,80–5,5
Сферический компонент ИОЛ (сфероэквивалент в дптр) Spherical component of IOL (spheroequivalent in dptr)	
m±s Диапазон Range	18,90±6,56 6,0–29,50
Цилиндрический компонент ИОЛ (дптр) Cylindrical component of IOL (dptr)	
m±s Диапазон Range	2,65±1,43 1,0–5,75

В анализ были включены 31 глаз 28 пациентов, из них мужчин – 8 (28,5%), женщин – 20 (71,5%). Обращает на себя внимание то, что это были среднестатистические пациенты эмметропы, со средней толщиной хрусталика 4,5±0,52 мм. Средний роговичный астигматизм был равен 2,99±4,57 дптр. Ротационная стабильность ИОЛ во всех случаях не превысила 5 градусов. В *таблице 2* представлены данные о среднем прогнозируемом остаточном астигматизме, полученные путем использования различных кератометрических данных и методов расчета.

Средний прогнозируемый остаточный астигматизм распределился следующим образом: расчёт по кератометрическим показателям IOLMaster-500 в онлайн-калькуляторе производителя (1-я группа) – 0,38±0,20 дптр, расчёт по кератометрическим данным Pentacam HR и онлайн-калькулятору Барретта (2-я группа) – 0,18±0,10 дптр. При сравнении 1-й и 2-й групп между собой была выявлена статистически значимая разница в полученных результатах, расчет с использованием данных IOL-Master 500 (1-я группа) показал более высокий остаточный послеоперационный астигматизм ($p<0,05$).

В *таблице 3* представлены данные о среднем и срединном абсолютном отклонении прогнозируемого остаточного астигматизма от фактического.

Как видно из *таблицы 3*, среднее абсолютное отклонение для расчёта по кератометрическим показателям IOL-Master 500 в онлайн-калькуляторе производителя (1-я группа) составило 0,62±0,62 дптр, тогда как среднее абсолютное отклонение для расчёта по кератометрическим показателям Pentacam HR в калькуляторе Барретта (2-я группа) составило 0,41 ± 0,71 дптр, при сравнении результатов выявлена статистически значимая разница ($p<0,05$). Наименьшее среднее абсолютное и срединное отклонение прогнозируемого и фактического остаточного астигматизма было получено при использовании кератометрических данных Pentacam HR передней и задней поверхности роговицы в калькуляторе Барретта (2-я группа), а именно – 0,41±0,71 дптр. Таким образом, расчеты по кератометрическим показателям IOL-Master 500 в онлайн-калькуляторе производителя (1-я группа) были достоверно менее точными по сравнению с расчетами по кератометрическим показателям Pentacam HR в онлайн-калькуляторе Барретта (2-я группа).

В *таблице 4* представлены данные средней и срединной векторной ошибки в расчетном (прогнозируемом) и остаточном астигматизме.

Как показали полученные данные (табл. 4), в 1-й группе при расчете по кератометрическим показателям IOLMaster-500 в онлайн-калькуляторе производителя величина векторной ошибки составила 0,80±0,59 дптр, во 2-й группе (передня+задняя поверхность по Pentacam HR + калькулятор Барретта) – 0,48±0,65 дптр. При использовании кератометрических показателей Pentacam HR и онлайн-калькулятора Барретта (2-я группа) величина векторной ошибки была наименьшей. При сравнении полученных результатов между группами 1 и 2 выявлена

Таблица 2

Сравнение в группах расчета среднего абсолютного и срединного прогнозируемого остаточного астигматизма

Table 2

Comparison in the calculation groups of the average absolute and median predicted residual astigmatism

№ группы Group number	Метод расчета Calculation method	Средний абсолютный прогнозируемый остаточный астигматизм (дптр) Average absolute predicted residual astigmatism (dptr)	Срединный прогнозируемый остаточный астигматизм (дптр) Median predicted residual astigmatism (dptr)	Диапазон (дптр) Range (dptr)
Группа 1 Group 1	IOL-Master 500 + онлайн-калькулятор IOL-Master 500 + online-calculator	0,38 ± 0,20	0,36 (0,195)	0,10–0,91
Группа 2 Group 2	передняя+задняя поверхность по Pentacam HR + калькулятор Барретта Front+back surface by Pentacam HR + Barrett calculator	0,18 ± 0,10	0,17 (0,125)	0,01–0,44
p=0,000051				

Таблица 3

Сравнение в группах расчета среднего и срединного абсолютного отклонения прогнозируемого остаточного астигматизма от фактического

Table 3

Comparison in the calculation groups of the average and median absolute deviation of the predicted residual astigmatism from the actual

№ группы Group number	Метод расчета Calculation method	Среднее абсолютное отклонение (дптр) Mean absolute deviation (dptr)	Срединное отклонение (дптр) Median deviation (dptr)	Диапазон (дптр) Range (dptr)
Группа 1 Group 1	IOL-Master 500 + онлайн-калькулятор IOL-Master 500 + online-calculator	0,62 ± 0,62	0,46 (0,365)	0,07–3,59
Группа 2 Group 2	передняя+задняя поверхность по Pentacam HR + калькулятор Барретта Front+back surface by Pentacam HR + Barrett calculator	0,41 ± 0,71	0,25 (0,3)	0,01–4,06
p=0,001				

статистически значимая разница (p<0,05). Данные векторной ошибки в расчетном (прогнозируемом) и остаточном астигматизме *(табл. 4)* согласуются с данными среднего абсолютного отклонения прогноза фактического и остаточного астигматизма *(табл. 3)*.

На *рисунке 3* изображена диаграмма, которая отражает информацию о послеоперационном рефракционном астигматизме.

Как видно из *рисунка 3*, величина послеоперационного рефракционного астигматизма составила 0,03 ± 1,04 дптр.

На *рисунке 4* представлены диаграммы центроидной послеоперационной ошибки прогнозируемого (расчетного) астигматизма.

Как видно из диаграммы расчета по кератометрическим показателям IOL-Master 500 в онлайн-калькуляторе производителя *(рис. 4а)*, средняя центроидная ошибка прогноза составила 0,06 ± 1,01 дптр, при расчете по кератометрическим показателям Pentacam HR и онлайн-калькулятора Барретта *(рис. 4б)* – средняя центроидная ошибка составила 0,02 ± 0,82 дптр. Проводя сравнение центроидных анализов прогнозируемого остаточного астигматизма, следует отметить, что при использовании кератометрических данных Pentacam HR передней и задней поверхности в актуальной зоне и расчете торичности ИОЛ по калькулятору Барретта (группа 2), мы получаем наименьший центроид (0,02 дптр) и наименьшую

Таблица 4

Сравнение в группах расчета средней и срединной векторной ошибки в расчетном (прогнозируемом) и остаточном астигматизме

Table 4

Comparison in the calculation groups of the mean and median vector error in the calculated (predicted) and residual astigmatism

№ группы Group number	Метод расчета Calculation method	Средняя векторная ошибка (дптр) Average vector error (dptr)	Срединная векторная ошибка (дптр) Median vector error (dptr)	Диапазон (дптр) Range (dptr)
Группа 1 Group 1	IOL-Master 500 + онлайн-калькулятор IOL-Master 500 + online-calculator	0,80 ± 0,59	0,66 (0,515)	0,14–3,24
Группа 2 Group 2	передняя+задняя поверхность по Pentacam HR + калькулятор Барретта Front+back surface by Pentacam HR + Barrett calculator	0,48 ± 0,65	0,36 (0,47)	0,01–3,66
p=0,0002				

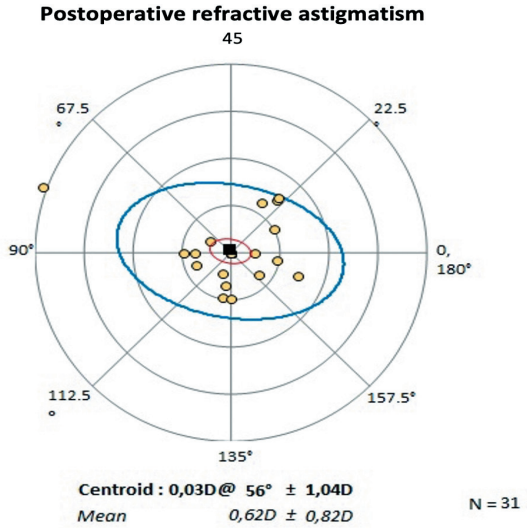

Рис. 3. Результаты центроидного анализа послеоперационного рефракционного астигматизма в двух группах расчета

Fig. 3. Results of centroid analysis of postoperative refractive astigmatism in two calculation groups

среднюю абсолютную ошибку (0,48±0,66 дптр) показателей расчетного остаточного астигматизма, а следовательно, наименьший, более точный, прогнозируемый остаточный послеоперационный астигматизм *(рис. 4)*.

ОБСУЖДЕНИЕ

Классическая оценка данных кератометрии основана на использовании кератометрического индекса 1.3375. При этом роговица представляется как единая преломляющая поверхность, имеющая определенный радиус и две среды, разделенные этой поверхностью. Подобный подход показал достаточно высокую точность расчета сфероэквивалента на интактных роговицах [34], однако продемонстрировал серьезные ошибки при расчете на роговицах после рефракционных вмешательств и при расчете цилиндрического компонента [22, 9, 16]. В подавляющем большинстве случаев задний роговичный астигматизм обратный и, в отличие от переднего, он не меняется с возрастом [23].

В 1-й группе настоящего исследования выполняли расчет торической ИОЛ без учета задней поверхности роговицы, который продемонстрировал относительно высокую среднюю абсолютную ошибку расчетного и фактического астигматизма (0,62 дптр), среднюю векторную (0,8 дптр), центроидную (0,06 дптр) и среднюю абсолютную центроидную ошибку (0,81 дптр), что соответствует ряду ранее выполненных работ [9, 22].

По данным Koch и соавт. измерения только передней поверхности роговицы недооценивают общий роговичный астигматизм на 0,22 дптр [24]. Классический подход с измерением только передней поверхности (кератометрический астигматизм) по сравнению с общим роговичным астигматизмом переоценивает прямой астигматизм на 0,22 дптр, недооценивает обратный на 0,21 дптр и косой на 0,13 дптр [25].

Детальная оценка заднего роговичного астигматизма привела к предложению эмпирически рассчитанных поправочных коэффициентов или формул, учитывающих влияние задней поверхности роговицы на общий роговичный астигматизм [26, 19, 20]. Graham Barrett предложил свою математическую модель расчета торического компонента ИОЛ, основанную на эмпирических данных оценки различных дооперационных параметров [17], но

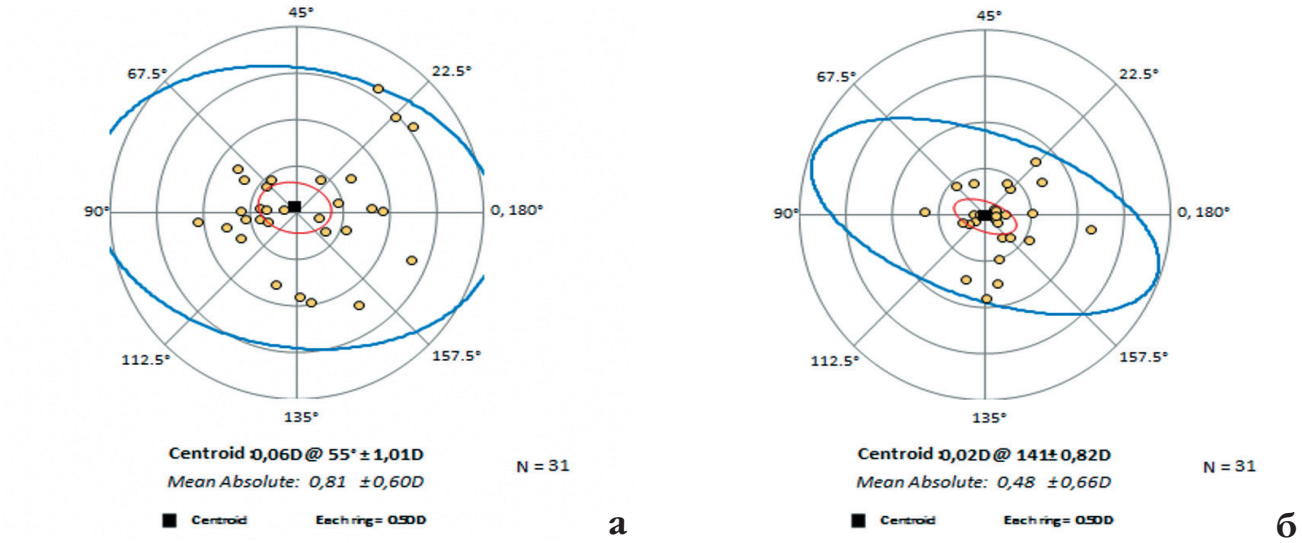

Рис. 4. Средняя центроидная ошибка (Centroid) и средняя абсолютная (MAE) центроидная ошибка прогноза остаточного астигматизма для сравниваемых групп расчета: а) группа 1 (IOL-Master 500 + онлайн-калькулятор); б) группа 2 (передняя+задняя поверхность по Pentacam + калькулятор Барретта)

Fig. 4. The average centroid error (Centroid) and the average absolute (MAE) centroid error of the prediction of residual astigmatism for the compared calculation groups: a) group 1 (IOL-Master 500 + online calculator); б) group 2 (front+back surface by Pentacam + Barrett calculator)

в последней версии торического калькулятора Барретта появилась возможность использования непосредственно измеренной задней поверхности роговицы.

Во 2-й группе для расчета использовали торический калькулятор Барретта с возможностью учета измеренных значений оптической силы задней поверхности роговицы (https://www.apacrs.org/disclaimer.asp?info=3). Торический калькулятор Барретта при введении данных только передней поверхности роговицы, рассчитанных на основе индекса 1.3375, использует эмпирическую поправку Барретта (алгоритм Барретта), которая применяется также в торическом калькуляторе Алкон (https://www.myalcon-toriccalc.com/#/calculator) и в большинстве исследований определяется как торический калькулятор Барретта [29]. В онлайн-калькуляторе Барретта (https://www.apacrs.org/disclaimer.asp?info=3) при внесении измеренных данных задней поверхности роговицы, очевидно, используется сумма векторов передней и задней поверхности, что потенциально позволяет повысить точность расчета торичности ИОЛ. В настоящем исследовании при использовании калькулятора Барретта все способы послеоперационной оценки показали достоверно меньшую ошибку расчета по сравнению с онлайн-калькулятором с использованием только передней поверхности роговицы. В работе Tiago Ferreira и соавт. [18] выполнено сравнение номограмм, учитывающих математическую модель задней поверхности роговицы (номограмма Baylor, формула Abulafia-Koch, коэффициент Goggin), торического калькулятора Холладея и калькуляторов, основанных на принципе трассировки лучей и использующих непосредственно измеренную заднюю поверхность (PhacoOptics). Центроидная ошибка была наименьшей при использовании калькулятора Барретта (0,17 дптр) и нового Алкон онлайн-калькулятора, основанного на алгоритме Барретта (0,19 дптр), все остальные расчеты давали достоверно большую ошибку, включая систему трассировки лучей. В настоящем исследовании мы использовали калькулятор Барретта, учитывающий измеренную, а не эмпирически рассчитанную заднюю поверхность роговицы, и получили меньшую центроидную ошибку (0,02 дптр) по сравнению с онлайн-калькулятором (0,06 дптр), в котором при расчете были использованы данные классической кератометрии с IOL-Master 500.

Ограничениями настоящего исследования является относительно небольшая выборка пациентов, использование для сравнения небольшого количества методов расчета и отсутствие в исследовании торических ИОЛ других производителей.

ЗАКЛЮЧЕНИЕ

Средняя центроидная ошибка расчета торической ИОЛ выше при использовании показателей только передней поверхности роговицы (0,06 дптр) в сравнении с вариантом расчета, учитывающим измеренную заднюю поверхность роговицы (0,02 дптр).

Использование различных методов оценки точности расчета торической ИОЛ показало достоверно более точный расчет на торическом калькуляторе Барретта с учетом измеренной задней поверхности роговицы, по сравнению с расчетом на онлайн-калькуляторе производителя и использованием только передней поверхности роговицы.

ЛИТЕРАТУРА/REFERENCES

1. Hoffmann PC, Hutz WW. Analysis of biometry and prevalence data for corneal astigmatism in 23,239 eyes. J Cataract Refract Surg. 2010;36(9):1479–1485.
2. Ferrer-Blasco T, Monte s-Mico R, Peixoto-de-Matos SC, Gonzalez-Meijome JM, Cervino A. Prevalence of corneal astigmatism before cataract surgery. J Cataract Refract Surg. 2009;35(1): 70–75.
3. Shimizu K, Misawa A, Suzuki Y. Toric intraocular lenses: correcting astigmatism while controlling axis shift. J Cataract Refract Surg. 1994;20(5): 523–526.
4. Малюгин Б.Э. Хирургия катаракты и интраокулярная коррекция на современном этапе развития офтальмохирургии. Вестник офтальмологии. 2014;130(6): 80–88. [Malyugin BE. Cataract surgery and intraocular correction at the present stage of ophthalmic surgery development. The Russian Annals of Ophthalmology. 2014;130(6): 80–88. (In Russ.)]
5. Трубилин В.Н., Ильинская И.А. Метод интраокулярной коррекции астигматизма. Методические рекомендации ФМБА. М.;2012. [Trubilin VN, Ilyinskaya IA. Method of intraocular correction of astigmatism. Methodological recommendations of the FMBA. Moscow;2012. (In Russ.)]
6. Федяшев Г.А. Коррекция астигматизма торическими интраокулярными линзами у пациентов, оперирующихся по поводу катаракты. Обзор литературы. Офтальмология. 2013;10(2): 8–12. [Fedyashev GA. Correction of astigmatism with toric intraocular lenses in patients undergoing cataract surgery. Literature review. Ophthalmology in Russia. 2013;10(2): 8–12. (In Russ.)]
7. Alió JL, Agdeppa MC, Pongo VC, et al. Microincision cataract surgery with toric intraocular lens implantation for correcting moderate and high astigmatism: pilot study. J Cataract Refract Surg. 2010;36(1): 44–52.
8. Visser N, Bauer NJC, Nuijts RMMA. Toric intraocular lenses: Historicaloverview, patient selection, IOL calculation, surgical techniques, clinical outcomes, and complications. J Cataract Refract Surg. 2013;39: 624–637.
9. Savini G, Næser K. An analysis of the factors influencing the residual refractive astigmatism after cataract surgery with toric intraocular lenses. Invest Ophthalmol Vis Sci. 2015;56(2): 827–835. doi: 10.1167/iovs.14-15903
10. Alio JL, Plaza-Puche AB, Férnandez-Buenaga R, Pikkel J, Maldonado M. Multifocal intraocular lenses: An overview. Surv Ophthalmol. 2017;62(5): 611–634. doi: 10.1016/j.survophthal.2017.03.005
11. Seth SA, Bansal RK, Ichhpujani P, Seth NG. Comparative evaluation of two toric intraocular lenses for correcting astigmatism in patients undergoing phacoemulsification. Indian J Ophthalmol. 2018;66(10): 1423–1428. doi: 10.4103/ijo.IJO_73_18
12. Karunaratne N. Comparison of the Pentacam equivalent keratometry reading and IOL Master keratometry measurement in intraocular lens power calculations. Clin Exp Ophthalmol. 2013;41(9): 825–834. doi: 10.1111/ceo.12124
13. Savini G, Barboni P, Carbonelli M, Hoffer KJ. Comparison of methods to measure corneal power for intraocular lens power calculation using a rotating Scheimpflug camera. J Cataract Refract Surg. 2013;39(4): 598–604. doi: 10.1016/j.jcrs.2012.11.022
14. Kirgiz A, Atalay K, Kaldirim H, Cabuk KS, Akdemir MO, Taskapili M. Scheimpflug camera combined with placido-disk corneal topography and optical biometry for intraocular lens power calculation. Int Ophthalmol. 2017;37(4): 781–786. doi: 10.1007/s10792-016-0330-4
15. Olsen T. Calculation of intraocular lens power: a review. Acta Ophthalmol Scand. 2007;85(5): 472–485.
16. Ninomiya Y, Minami K, Miyata K, Eguchi S, Sato R, Okamoto F, Oshika T. Toric intraocular lenses in eyes with with-the-rule, against-the-rule, and oblique astigmatism: One-year results. J Cataract Refract Surg. 2016;42(10): 1431–1440. doi: 10.1016/j.jcrs.2016.07.034
17. Abulafia A, Barrett GD, Kleinmann G, Ofir S, Levy A, Marcovich AL, Michaeli A, Koch DD, Wang L, Assia EI. Prediction of refractive outcomes with toric intraocular lens implantation. J Cataract Refract Surg. 2015;41(5): 936–944. doi: 10.1016/j.jcrs.2014.08.036
18. Ferreira TB, Ribeiro P, Ribeiro FJ, O'Neill JG. Comparison of astigmatic prediction errors associated with new calculation methods for toric intraocular lenses. J Cataract Refract Surg. 2017;43(3): 340–347. doi: 10.1016/j.jcrs.2016.12.031
19. Koch DD, Jenkins RB, Weikert MP, Yeu E, Wang L. Correcting astigmatism with toric intraocular lenses: effect of posterior corneal astigmatism. J Cataract Refract Surg. 2013;39(12): 1803–1809. doi: 10.1016/j.jcrs.2013.06.027
20. Goggin M, Zamora-Alejo K, Esterman A, van Zyl L. Adjustment of anterior corneal astigmatism values to incorporate the likely effect of posterior corneal curvature for toric intraocular lens calculation. J Refract Surg. 2015;31(2): 98–102. doi: 10.3928/1081597X-20150122-04
21. Abulafia A, Koch DD, Holladay JT, Wang L, Hill W. Pursuing perfection in intraocular lens calculations: IV. Rethinking astigmatism analysis for intraocular lens-based surgery: Suggested terminology, analysis, and standards for outcome reports. J Cataract Refract Surg. 2018;44(10): 1169–1174. doi: 10.1016/j.jcrs.2018.07.027
22. Ho JD, Tsai CY, Liou SW. Accuracy of corneal astigmatism estimation by neglecting the posterior corneal surface measurement. Am J Ophthalmol. 2009;147(5): 788–795, 795.e1–2. doi: 10.1016/j.ajo.2008.12.020
23. Tonn B, Klaproth OK, Kohnen T. Anterior surface-based keratometry compared with Scheimpflug tomography-based total corneal astigmatism. Invest Ophthalmol Vis Sci. 2014;56(1): 291–298. doi: 10.1167/iovs.14-15659
24. Koch DD, Ali SF, Weikert MP, Shirayama M, Jenkins R, Wang L. Contribution of posterior corneal astigmatism to total corneal astigmatism. J Cataract Refract Surg. 2012;38(12): 2080–2087. doi: 10.1016/j.jcrs.2012.08.036
25. Savini G, Versaci F, Vestri G, Ducoli P, Næser K. Influence of posterior corneal astigmatism on total corneal astigmatism in eyes with moderate to high astigmatism. J Cataract Refract Surg. 2014;40(10): 1645–1653. doi: 10.1016/j.jcrs.2014.01.046
26. Abulafia A, Koch DD, Wang L, Hill WE, Assia EI, Franchina M, Barrett GD. New regression formula for toric intraocular lens calculations. J Cataract Refract Surg. 2016;42(5): 663–671. doi: 10.1016/j.jcrs.2016.02.038
27. Preussner PR, Hoffmann P, Wahl J. Impact of posterior corneal surface on toric intraocular lens (IOL) calculation. Curr Eye Res. 2015;40(8): 809–814. doi: 10.3109/02713683.2014.959708
28. Reitblat O, Levy A, Kleinmann G, Abulafia A, Assia EI. Effect of posterior corneal astigmatism on power calculation and alignment of toric intraocular lenses: Comparison of methodologies. J Cataract Refract Surg. 2016;42(2): 217–225. doi: 10.1016/j.jcrs.2015.11.036.
29. Abulafia A, Hill WE, Franchina M, Barrett GD. Comparison of methods to predict residual astigmatism after intraocular lens implantation. J Refract Surg. 2015;31(10): 699–707. doi: 10.3928/1081597X-20150928-03
30. Davison JA, Potvin R. Refractive cylinder outcomes after calculating toric intraocular lens cylinder power using total corneal refractive power. Clin Ophthalmol. 2015;9: 1511–1517. doi: 10.2147/OPTH.S88693
31. Ribeiro FJ, Ferreira TB, Relha C, Esteves C, Gaspar S. Predictability of different calculators in the minimization of postoperative astigmatism after implantation of a toric intraocular lens. Clin Ophthalmol. 2019;13: 1649–1656. doi: 10.2147/OPTH.S213132
32. Шантурова М.А., Сенченко Н.Я. Имплантация торических ИОЛ – эффективный, предсказуемый способ коррекции роговичного астигматизма. Acta Biomed Sci. 2011;6(82): 113–115. [Shanturova MA, Senchenko NYa. Implantation of toric IOLs is an effective, predictable way to correct corneal astigmatism. Acta Biomed Sci. 2011;6(82): 113–115. (In Russ.)]
33. Беликова Е.И. Применение мультифокальных торических ИОЛ ACRYSOF IQ RESTOR TORIC для коррекции пресбиопии и роговичного астигматизма. Современная оптометрия. 2011;6(46): 24–27. [Belikova EI. Application of multifocal toric IOLS ACRYSOF IQ RESTOR TORIC for correction of presbyopia and corneal astigmatism. Modern optometry. 2011;6(46): 24–27. (In Russ.)]
34. Шухаев С.В., Кириллова О.В., Загорулько А.М. Сравнительная оценка попадания в рефракцию цели у трех монофокальных гибких интраокулярных линз. Офтальмохирургия. 2018;1: 53–58. [Shukhaev SV, Kirillova OV, Zagorulko AM. Comparative evaluation of target refraction in three monofocal flexible intraocular lenses. Fyodorov Journal of Ophthalmic Surgery. 2018;1: 53–58. (In Russ.)]

Информация об авторах
Эрнест Витальевич Бойко, д.м.н., профессор, boiko111@list.ru, https://orcid.org/0000-0002-7413-7478
Сергей Викторович Шухаев, к.м.н., врач-офтальмолог, shukhaevsv@gmail.com, https://orcid.org/0000-0001-7047-615X
Шакир Шавкатович Кудлахмедов, врач-офтальмолог, shakir47@yandex.ru, https://orcid.org/0000-0001-6047-3828
Ирина Богдановна Литвин, к.м.н., врач-офтальмолог, eyedoctor09@mail.ru, https://orcid.org/0000-0002-1549-3341

Information about the authors
Ernest V. Boiko, Doctor of Science in Medicine, Professor, boiko111@list.ru, https://orcid.org/0000-0002-7413-7478
Sergei V. Shukhaev, PhD in Medicine, Ophthalmologist, shukhaevsv@gmail.com, https://orcid.org/0000-0001-7047-615X
Shakir Sh. Kudlakhmedov, Ophthalmologist, shakir47@yandex.ru, https://orcid.org/0000-0001-6047-3828
Irina B. Litvin, PhD in Medicine, Ophthalmologist, eyedoctor09@mail.ru, https://orcid.org/0000-0002-1549-3341

Вклад авторов в работу:
Э.В. Бойко: существенный вклад в концепцию и дизайн исследования, написание текста, редактирование, окончательное утверждение версии, подлежащей публикации.
С.В. Шухаев: существенный вклад в концепцию и дизайн исследования, сбор, анализ и обработка материала, написание текста.
Ш.Ш. Кудлахмедов: сбор, анализ и обработка материала, написание текста.
И.Б. Литвин: сбор, анализ и обработка материала, написание текста.

Authors' contribution:
E.V. Boiko: significant contribution to the concept and design of the work, collection, analysis and processing of material, writing, editing, final approval of the version to be published.
S.V. Shukhaev: significant contribution to the concept and design of the work, collection, analysis and processing of material, writing.
Sh.Sh. Kudlakhmedov: collection, analysis and processing of material, writing.
I.B. Litvin: collection, analysis and processing of material, writing.

Финансирование: Авторы не получали конкретный грант на это исследование от какого-либо финансирующего агентства в государственном, коммерческом и некоммерческом секторах.
Согласие пациента на публикацию: Письменного согласия на публикацию этого материала получено не было. Он не содержит никакой личной идентифицирующей информации.
Конфликт интересов: Отсутствует.

Funding: The authors have not declared a specific grant for this research from any funding agency in the public, commercial or not-for-profit sectors.
Patient consent for publication: No written consent was obtained for the publication of this material. It does not contain any personally identifying information.
Conflict of interest: There is no conflict of interest.

Поступила: 27.05.2022
Переработана: 30.06.2022
Принята к печати: 15.08.2022

Originally received: 27.05.2022
Final revision: 30.06.2022
Accepted: 15.08.2022

Офтальмохирургия. 2022;4: 45–50.
Fyodorov Journal of Ophthalmic Surgery. 2022;4: 45–50.

Научная статья
УДК 577.25:617.7
doi: 10.25276/0235-4160-2022-4-45-50

Нейротрофические факторы у пациентов с первичной открытоугольной глаукомой и возрастной катарактой. Сообщение 3. Глиальный нейротрофический фактор

А.А. Трошина[1], А.А. Шпак[1], А.Б. Гехт[2], Т.А. Дружкова[2], Н.В. Гуляева[3]

[1]*НМИЦ «МНТК «Микрохирургия глаза» им. акад. С.Н. Федорова» Минздрава России, Москва*
[2]*Научно-практический психоневрологический центр имени З.П. Соловьева Департамента здравоохранения г. Москвы, Москва*
[3]*Институт высшей нервной деятельности и нейрофизиологии РАН, Москва*

РЕФЕРАТ

Цель. Изучить содержание глиального нейротрофического фактора (ГНТФ) во влаге передней камеры (ВПК), слезной жидкости (СЖ) и сыворотке крови (СК) у пациентов с первичной открытоугольной глаукомой (ПОУГ) и возрастной катарактой. **Материал и методы.** Проведено комплексное обследование группы пациентов с ПОУГ в сочетании с возрастной катарактой. В качестве группы сравнения были взяты обследованные ранее пациенты с возрастной катарактой. Изучено содержание ГНТФ в СЖ, ВПК и СК. Забор стимулированной СЖ проводили пипеточным дозатором в день перед операцией, ВПК и СК – во время операции факоэмульсификации катаракты с имплантацией интраокулярной линзы. Концентрацию ГНТФ в указанных биологических жидкостях определяли методом иммуноферментного анализа. **Результаты.** В начальных стадиях ПОУГ (1–2-я стадия по классификации Mills с соавт., 2006) отмечалось резкое снижение уровня ГНТФ во всех изученных биологических жидкостях, особенно выраженное во ВПК и СЖ – примерно в 2 раза (P<0,001); снижение в СК составляло в среднем менее 20% (P<0,05). В 3–4-й стадиях показатели ГНТФ последовательно повышались, при этом уровень ГНТФ в СЖ и ВПК оставался достоверно сниженным в сравнении с пациентами без глаукомы. Была выявлена обратная корреляция содержания ГНТФ в СЖ и СК с периметрическим индексом VFI, а также прямая корреляция уровней ГНТФ в СК и ВПК. **Заключение.** У пациентов с ПОУГ выявлено существенное снижение содержания ГНТФ во ВПК, СЖ и СК в начальных стадиях заболевания и несколько менее выраженное во ВПК и СЖ в последующих стадиях. По мере развития заболевания наблюдается постепенное повышение концентрации ГНТФ во ВПК и СЖ, тем не менее уровень ГНТФ в данных средах остается достоверно сниженным относительно пациентов без глаукомы. Установлена обратная корреляция содержания ГНТФ в СЖ и СК с периметрическим индексом VFI, а также прямая корреляция уровней ГНТФ в СК и ВПК.

Ключевые слова: *глиальный нейротрофический фактор, первичная открытоугольная глаукома, возрастная катаракта, слезная жидкость, влага передней камеры, сыворотка крови* ■

Для цитирования: Трошина А.А., Шпак А.А., Гехт А.Б., Дружкова Т.А., Гуляева Н.В. Нейротрофические факторы у пациентов с первичной открытоугольной глаукомой и возрастной катарактой. Сообщение 3. Глиальный нейротрофический фактор. Офтальмохирургия. 2022;4: 45–50. doi: 10.25276/0235-4160-2022-4-45-50
Автор, ответственный за переписку: Анна Алексеевна Трошина, anna.troshina221B@yandex.ru

ABSTRACT

Original article

Neurotrophic factors in patients with primary open-angle glaucoma and age-related cataract. Part 3. Glial-derived neurotrophic factor

A.A. Troshina[1], A.A. Shpak[1], A.B. Guekht[2], T.A. Druzhkova[2], N.V. Gulyaeva[3]

[1] *The S. Fyodorov Eye Microsurgery Federal State Institution, Moscow, Russian Federation*
[2] *Moscow Research and Clinical Center for Neuropsychiatry of the Healthcare Department of Moscow, Moscow, Russian Federation*
[3] *Institute of Higher Nervous Activity and Neurophysiology, Russian Academy of Sciences, Moscow, Russian Federation*

Purpose. To evaluate content of glial-derived neurotrophic factor (GDNF) in the aqueous humor (AH), lacrimal fluid (LF), and blood serum (BS) in patients with primary open-angle glaucoma (POAG) and age-related cataract. **Material and methods.** A comprehensive examination

© Трошина А.А., Шпак А.А., Гехт А.Б., Дружкова Т.А., Гуляева Н.В., 2022

CC BY 4.0

of a group of patients with POAG in combination with age-related cataract was carried out. As a comparison group, previously examined patients with age-related cataract were taken. The content of GDNF in the LF, AH and BS was studied in all patients. Collection of stimulated LF was performed with a pipette dispenser on the day preceding surgery; the AH and BS were sampled during the phacoemulsification of a cataract. The concentration of GDNF was measured using an enzyme immunoassay. **Results.** At the early stages of POAG (stages 1–2 according to classification by Mills et al, 2006) there was a significant decrease in the level of GDNF in all studied biological fluids, especially pronounced in the AH and LF – about 2 times (P <0.001); the decrease of GDNF in the BS was less than 20% (P <0.05). In stages 3-4, the GDNF levels consistently increased; the levels of GDNF in the LF and AH remained significantly reduced in comparison with patients without glaucoma. An inverse correlation with the perimetric index VFI was found for the content of GDNF in LF and BS; a direct correlation was found between the GDNF levels in BS and AH. **Conclusion.** In patients with POAG, a significant decrease of GDNF content in the LF, AH and BS was revealed, especially in the early stages of the disease. In subsequent stages, reduction of GDNF levels in the AH and LF was consistently less significant. With the disease progression, there is a gradual increase in the concentration of GDNF in the AH and LF; nevertheless, the level of GDNF in these fluids remains significantly reduced compared to patients without glaucoma. An inverse correlation with the perimetric index VFI was found for the content of GDNF in LF and BS, as well as a direct correlation of GDNF levels in the BS and AH.

Key words: *glial-derived neurotrophic factor, primary open-angle glaucoma, age-related cataract, lacrimal fluid, aqueous humor, blood serum* ■

For quoting: Troshina A.A., Shpak A.A., Guekht A.B., Druzhkova T.A., Gulyaeva N.V. Neurotrophic factors in patients with primary open-angle glaucoma and age-related cataract. Part 3. Glial-derived neurotrophic factor. Fyodorov Journal of Ophthalmic Surgery. 2022;4: 45–50.
doi: 10.25276/0235-4160-2022-4-45-50
Corresponding author: Anna A. Troshina, anna.troshina221B@yandex.ru

АКТУАЛЬНОСТЬ

В настоящее время все большее внимание привлекают исследования нейротрофических факторов как возможных терапевтических агентов в лечении нейродегенеративных заболеваний.

Глаукома, являясь ведущей причиной необратимой слепоты во всем мире, на данный момент рассматривается как многофакторное нейродегенеративное заболевание, характеризующееся прогрессирующей дегенерацией ганглиозных клеток сетчатки [1, 2, 3].

Глиальный нейротрофический фактор (ГНТФ) – один из большого числа нейротрофинов, оказывает влияние на сохранение жизнедеятельности нейронов как центральной, так и периферической нервной системы [4, 5].

Немало исследований ГНТФ было проведено у пациентов с неврологической патологией, в частности, при некоторых нейродегенеративных заболеваниях: болезни Паркинсона, Альцгеймера и др. [6, 7, 8, 9]

Вместе с тем в офтальмологии ГНТФ изучался преимущественно на экспериментальных моделях, на которых была установлена нейропротекторная роль данного нейротрофина в отношении поврежденных ганглиозных клеток сетчатки [10, 11, 12, 13].

Что касается клинических исследований, в литературе представлены крайне немногочисленные данные о содержании ГНТФ в глазу человека: был установлен факт наличия ГНТФ в слезной жидкости (СЖ) [14], а также обнаружены рецепторы ГНТФ во влаге передней камеры (ВПК) [15]. Отсутствуют данные об уровне ГНТФ у пациентов с глаукомой.

ЦЕЛЬ

Изучение содержания ГНТФ в СЖ, ВПК и сыворотке крови (СК) пациентов с первичной открытоугольной глаукомой (ПОУГ) и возрастной катарактой.

МАТЕРИАЛ И МЕТОДЫ

Была выполнена комплексная клинико-лабораторная диагностика 30 пациентов (30 глаз) с ПОУГ, сочетающейся с возрастной катарактой (основная группа). В качестве группы сравнения были взяты 47 пациентов с возрастной катарактой (47 глаз), составившие материал опубликованной ранее статьи [16]. Набор пациентов основной, так же, как и ранее группы сравнения, осуществляли сплошным методом, у каждого испытуемого в анализ включали только один глаз. Критериями включения были возраст старше 55 лет, длина переднезадней оси глаза (ПЗО) менее 26 мм, истинное внутриглазное давление в период обследования не выше 21 мм рт. ст. Критериями исключения служили серьезная сопутствующая соматическая и офтальмологическая патология, рефракционные нарушения высоких степеней, офтальмологические вмешательства в последние 3 мес.

Диагноз ПОУГ устанавливали по результатам комплексного обследования, включавшего наряду с традиционными методами компьютерную периметрию на приборе Humphrey Field Analyzer II (Carl Zeiss Meditec Inc.) и спектральную оптическую когерентную томографию на аппарате Cirrus HD-OCT 5000 (Carl Zeiss Meditec Inc.).

Стадию ПОУГ определяли по данным исследования центрального поля зрения по программе «24-2 SITA Standard» согласно классификации Mills и соавт. [17], в которой далеко зашедшая стадия разделяется на две с выделением стадии тяжелой глаукомы. При выраженном помутнении хрусталика углубленное исследование проводили после операции.

Всем пациентам была выполнена факоэмульсификация катаракты с имплантацией интраокулярной линзы по стандартной методике; интра- и послеоперационные осложнения отсутствовали.

Забор стимулированной СЖ производили в объеме 100–200 мкл из нижнего конъюнктивального свода с помощью пипеточного дозатора в день перед операцией, ВПК и СК – во время операции. Определение концентрации ГНТФ в изучаемых биологических жидкостях выполняли методом твердофазного иммуноферментного анализа с помощью тест-систем Quantikine Elisa (RayBiotech, США) на автоматическом анализаторе ChemWell 2910 (Awareness Technology Inc., США).

Статистическую обработку проводили с использованием программ Excel (Microsoft) и Statistica 13 (TIBCO Software Inc.). Для оценки нормальности распределения использовали критерий Колмогорова – Смирнова. Показатели пациентов имели нормальное распределение и приведены в формате M±σ, где M – среднее арифметическое, σ – среднеквадратическое отклонение. Сравнение количественных признаков в двух группах выполняли с применением t-критерия Стьюдента для независимых выборок, в трех группах – методом однофакторного дисперсионного анализа с последующим попарным сравнением с использованием критерия Тьюки для коррекции эффекта множественных сравнений. Соотношения между концентрациями ГНТФ в изучаемых биологических жидкостях и периметрическим индексом VFI оценивали путем корреляционного анализа по Пирсону. Статистически значимым считали уровень P<0,05.

РЕЗУЛЬТАТЫ

Средний возраст больных ПОУГ составил 73,9±7,0 года (от 57 до 89 лет), из них 9 мужчин и 21 женщина, что не отличалось от данных группы сравнения (средний возраст 74,0±7,4 года, от 57 до 88 лет, из них 17 мужчин и 30 женщин). Длина ПЗО в обеих группах также не различалась: 23,05±0,85 (21,43–25,01) мм у пациентов с ПОУГ против 23,37±0,76 (21,9–25,1) мм в группе сравнения. У 5 больных была установлена 1-я стадия, у 8 – 2-я, у 5 – 3-я и у 12 – 4-я стадия ПОУГ.

Было выполнено сравнение содержания ГНТФ в различных биологических жидкостях у пациентов с катарактой без и в сочетании с ПОУГ *(табл.)*. В *таблице* представлены также изменения изученных показателей в зависимости от стадии глаукоматозного процесса. Ввиду небольшого объема материала были объединены пациенты с 1–2-й и 3–4-й стадиями заболевания.

Как видно из *таблицы*, в основной группе отмечалось существенное снижение концентрации ГНТФ во всех изучаемых биологических жидкостях. Наиболее резкое снижение ГНТФ было выявлено в СЖ и ВПК; в СК концентрация ГНТФ была снижена только у больных с ПОУГ 1–2-й стадии.

Наибольший интерес представляет динамика показателей ГНТФ у больных с ПОУГ по мере утяжеления заболевания. Особенно выраженное снижение уровня ГНТФ во всех изученных биологических жидкостях отмечалось в начальных стадиях ПОУГ. При этом наиболее резкое снижение – примерно в 2 раза – демонстрировали средние уровни ГНТФ в СЖ и ВПК, снижение в СК составляло в среднем менее 20%. В последующих стадиях все показатели несколько повышались по отношению к начальным стадиям ПОУГ (достоверно только для СК), при этом уровень ГНТФ в СЖ и ВПК оставался достоверно сниженным в сравнении с пациентами без глаукомы.

Выявленные особенности изменений содержания ГНТФ в изучаемых биологических жидкостях подтверждались также их отрицательной корреляцией с периметрическим индексом VFI: для СЖ коэффициент корреляции Пирсона r=-0,4653 (P=0,010), для СК r=-0,399 (P=0,029) *(рис.)*. Для уровня ГНТФ во ВПК была выявлена только недостоверная тенденция к отрицательной корреляции (r=-0,289, P=0,122).

Методом корреляционного анализа у больных ПОУГ выявлена также достоверная корреляция уровней ГНТФ в СК и ВПК: r=0,468 (P=0,009), корреляций с концентрацией фактора в СЖ обнаружено не было.

ОБСУЖДЕНИЕ

В настоящей работе впервые представлены данные об изменениях содержания ГНТФ в СЖ, ВПК и СК у больных ПОУГ, сочетанной с возрастной катарактой, на различных стадиях заболевания. Ранее при сравнении больных с катарактой и здоровых испытуемых авторами настоящей статьи было установлено, что возрастная катаракта не оказывает существенного влияния на концентрации в СЖ и СК двух других нейротрофинов: цилиарного нейротрофического фактора (ЦНТФ) [18] и нейротрофического фактора головного мозга (НФГМ) [19], что предположительно связано с отсутствием выраженных воспалительных и иммунных изменений при данной патологии. Учитывая эти результаты, для ГНТФ сравнение его содержания в СЖ и СК у больных с катарактой и здоровых лиц не проводилось.

В рамках данного исследования было впервые установлено, что у пациентов с ПОУГ в начальных стадиях (1–2-я стадии по классификации Mills и соавт., 2006) отмечается наиболее выраженное снижение концентра-

Таблица

Концентрация глиального нейротрофического фактора (ГНТФ) в изучаемых биологических жидкостях (пг/мл) у больных с катарактой без и в сочетании с ПОУГ, M±σ (Мин-Макс)

Table

Concentration of Glial-derived neurotrophic factor (GDNF) in the studied biological fluids (pg/ml) in patients with cataract, without and in combination with POAG, M±σ (Min-Max)

№	Группа Group	СЖ LF	ВПК AH	СК BS
1	Основная группа Main group ПОУГ 1–2* POAG 1–2* (n=13)	176,1±99,2 (60,5–385,0)	40,0±25,7 (4,4–77,4)	164,9±42,5 (106,4–230,4)
2	Основная группа Main group ПОУГ 3–4* POAG 3–4* (n=17)	257,7±90,5 (141,4–487,2)	51,1±34,7 (4,4–106,6)	216,6±55,3 (149,6–316,6)
3	Группа сравнения Comparison group (n=47)	343,6±133,7** (172,8–683,0)	88,9±46,9 (2,0–212,5)	201,1±44,6 (103,2–287,2)
	P***	<0,000	<0,000	0,012
	P1–3	<0,000	0,001	0,042
	P2–3	0,037	0,006	–
	P1–2	–	–	0,010

Примечания: * Стадии ПОУГ определялись согласно классификации Mills с соавт., 2006 [17].
** Для СЖ в группе сравнения n=46.
*** Однофакторный дисперсионный анализ.
СЖ – слезная жидкость; ВПК – влага передней камеры; СК – сыворотка крови.

Notes: * POAG stages were determined according to the classification of Mills et al., 2006 [17].
** For LF in the control group n=46.
*** ANOVA.
LF – lacrimal fluid; AH – aqueous humor; BS – blood serum.

ции ГНТФ во всех изученных биологических жидкостях, особенно в СЖ и ВПК. В более продвинутых 3–4-й стадиях заболевания уровни ГНТФ в СЖ и ВПК несколько (недостоверно) повышаются, не достигая нормальных значений. Достоверно увеличивается и нормализуется только содержание ГНТФ в СК.

По данным, полученным ранее авторами настоящей статьи, сходную динамику демонстрировал другой нейротрофин, НФГМ, содержание которого в изученных биологических жидкостях максимально снижалось в начальной стадии ПОУГ, а затем повышалось, не достигая нормальных значений [19].

Сложно судить, является ли выявленное снижение уровня ГНТФ и НФГМ в начальных стадиях ПОУГ одной из причин или следствием возникновения заболевания. В любом случае можно утверждать, что нейротрофические факторы и, в частности ГНТФ, являются важными звеньями патогенеза ПОУГ и требуют дальнейшего углубленного изучения.

Повышение уровней ГНТФ и НФГМ в более продвинутых стадиях ПОУГ, вероятно, может быть обусловлено наличием компенсаторных механизмов восстановления, которые начинают действовать только на поздних стадиях нейродегенерации. Существование подобных механизмов было предположено в исследованиях, оценивающих уровни нейротрофинов в сыворотке крови пациентов с болезнью Альцгеймера [19, 21, 21, 22].

Более того, в недавнем исследовании Sharif и соавт. [24] была установлена достоверная корреляция между уровнем ГНТФ в сыворотке крови и тяжестью дегенеративного процесса при болезни Альцгеймера, а также когнитивными нарушениями.

Следует отметить несомненную нейропротекторную роль ГНТФ в отношении поврежденных ганглиозных клеток сетчатки, что было подтверждено рядом экспериментальных работ [10, 11, 12, 13]. Так, в работе Flaschbarth и соавт. [12] было установлено, что введение стволовых клеток, секретирующих ГНТФ и ЦНТФ, увели-

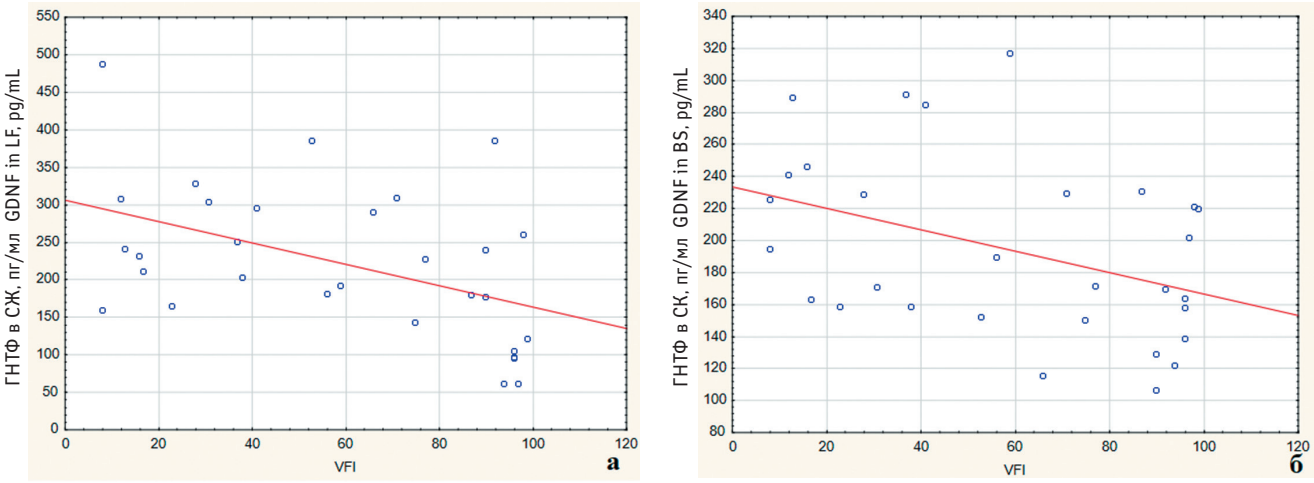

Рис. Зависимость содержания глиального нейротрофического фактора (ГНТФ) в слезной жидкости (СЖ) (а) и сыворотке крови (СК) (б) от периметрического индекса VFI у больных основной группы

Fig. The dependence of glial-derived neurotrophic factor (GDNF) in the lacrimal fluid (LF) (a) and blood serum (BS) (б) on the perimetric index VFI in patients of the main group

чивает выживаемость ганглиозных клеток сетчатки после аксотомии. Аналогичный эффект был отмечен в работе Dulz и соавт. [13].

Все больше исследований направлено на изучение вопросов доставки ГНТФ к структурам заднего отрезка глаза: в нескольких работах рассматривалась возможность его применения в форме биодеградируемых микросфер, вводимых путем интравитреальной инъекции [11, 25]. Garsia-Carabello и соавт. [26] было продемонстрировано, что подобная методика обеспечивает пролонгированное нейропротекторное действие в отношении ганглиозных клеток сетчатки на моделях глаукомы. Таким образом, результаты экспериментальных работ позволяют предположить, что ГНТФ обладает высоким терапевтическим потенциалом в отношении заболеваний заднего отрезка глаза.

Изменения уровней ГНТФ в изученных биологических жидкостях по мере развития глаукомы, установленные в настоящем исследовании, вероятно, являются отражением прогрессирующего нейродегенеративного процесса, который сопровождает течение ПОУГ. Изучение ГНТФ у пациентов с глаукомой представляет большой интерес и в дальнейшем может оказаться полезным в разработке новых терапевтических стратегий лечения данного заболевания, в частности, путем использования ГНТФ в целях нейропротекции. Необходимы также дальнейшие исследования для оценки роли ГНТФ в качестве потенциального биомаркера глаукомы.

Настоящая работа имеет ряд ограничений. Для исследования использовали стимулированную СЖ, что, вероятно, могло оказать влияние на уровень ГНТФ. Забор ВПК и СК проводили во время хирургического вмешательства, в связи с чем нельзя исключить влияние стресса, а также предоперационной медикаментозной подготовки и анестезиологического пособия на содержание ГНТФ в исследуемых жидкостях. Относительно небольшое количество пациентов с ПОУГ не позволило более детально изучить изменения уровней ГНТФ по стадиям ПОУГ, что будет сделано по мере дальнейшего накопления материала.

ЗАКЛЮЧЕНИЕ

У пациентов с ПОУГ выявлено существенное снижение содержания ГНТФ во ВПК, СЖ и СК, в 1–2-й стадиях заболевания (по классификации Mills и соавт., 2006) и несколько менее выраженное во ВПК и СЖ в 3–4-й стадиях. По мере развития заболевания наблюдается постепенное повышение концентрации ГНТФ во ВПК и СЖ, тем не менее уровень ГНТФ в данных средах остается достоверно сниженным относительно пациентов без глаукомы. Установлена обратная корреляция содержания ГНТФ в СЖ и СК с периметрическим индексом VFI, а также прямая корреляция уровней ГНТФ в СК и ВПК. Выявленные закономерности могут способствовать разработкам новых подходов в диагностике и лечении ПОУГ, основанных на изучении роли нейротрофических факторов в патогенезе заболевания.

ЛИТЕРАТУРА/REFERENCES

1. Quigley HA, Broman AT. The number of people with glaucoma worldwide in 2010 and 2020. Br J Ophthalmol. 2006; 90(3): 262–267. doi: 10.1136/bjo.2005.081224
2. Quigley HA. Neuronal death in glaucoma. Prog Retin Eye Res. 1999; 18(1): 39–57 doi: 10.1016/s1350-9462(98)00014-7
3. Weinreb R. Primary open-angle glaucoma. Lancet. 2004; 363(9422): 1711–1720. doi: 10.1016/S0140-6736(04)16257-0

4. Гомазков О.А. Старение мозга и нейротрофическая терапия. М.: Издательство «ИКАР»; 2011. [Gomazkov OA. Brain aging and neurotrophic therapy. M.: Izdatel'stvo «IKAR»; 2011. (In Russ.)]
5. Buj-Bello A, Buchman VL, Horton A, Rosenthal A, Davies AM. GDNF is an age-specific survival factor for sensory and autonomic neurons. Neuron. 1995; 15(4): 821–828. doi: 10.1016/0896-6273(95)90173-6
6. Allen S, Watson JJ, Shoemark DK, Barua NU, Patel NK. GDNF, NGF and BDNF as therapeutic options for neurodegeneration. Pharmacol Ther. 2013; 138 (2): 155–175. doi: 10.1016/j.pharmthera.2013.01.004
7. Chen ZY, He ZY, He C, Lu CL, Wu XF. Human glial cell-line- derived neurotrophic factor: a structure-function analysis. Biochem Biophys Res Commun. 2000; 268(3): 692–696. doi: 10.1006/bbrc.2000.2196
8. Garbayo E, Ansorena E, Lanciego JL, Blanco-Prieto MJ, Aymeric MS. Long-term neuroprotection and neurorestoration by glial cell-derived neurotrophic factor microspheres for the treatment of Parkinson's Disease. Mov Disord. 2011;26(10): 1943–1947. doi: 10.1002/mds.23793
9. Siegel GJ, Chauhan, NB. Neurotrophic factors in Alzheimer's and Parkinson's disease brain. Brain Res Rev. 2000; 33(2–3): 199–227. doi: 10.1016/s0165-0173(00)00030-8
10. Hauck SM, Kinkl N, Deeg CA, Swiatek-de Lange M, Schoffmann S, Ueffing M. GDNF family ligands trigger indirect neuroprotective signaling in retinal glial cells. Mol Cell Biol. 2006;26(7): 2746–2757. doi: 10.1128/MCB.26.7.2746-2757.2006
11. Xiao JH, Zhang MN. Neuroprotection of retinal ganglion cells with GDNF-Loaded biodegradable microspheres in experimental glaucoma. Int J Ophthalmol. 2010; 3(3): 189–191. doi: 10.3980/j.issn.2222-3959.2010.03.01
12. Flachsbarth K, Jankowiak W, Kruszewski K, Helbing S, Bartsch S, Bartsch U. Pronounced synergistic neuroprotective effect of GDNF and CNTF on axotomized retinal ganglion cells in the adult mouse. Exp Eye Res. 2018;176: 258–265. doi: 10.1016/j.exer.2018.09.006
13. Dulz S, Bassal M, Flachsbarth K, Riecken K, Fehse B, Schlichting S, Bartsch S, Bartsch U. Intravitreal co-administration of GDNF and CNTF confers synergistic and long-lasting protection against injury-induced cell death of retinal ganglion cells in mice. Cells. 2020;9(9): 2082. doi: 10.3390/cells9092082
14. Sack RA, Conradi L, Krumholz D, Beaton A, Sathe S, Morris C. Membrane array characterization of 80 chemokines, cytokines, and growth factors in open- and closed-eye tears: angiogenin and other defense system constituents. Invest Ophthalmol Vis Sci. 2005;46(4): 1228–1238. doi: 10.1167/iovs.04-0760
15. Chowdhury UR, Madden BJ, Charlesworth MC, Fautsch MP. Proteome analysis of human aqueous humor. Invest Ophthalmol Vis Sci. 2010;51(10): 4921–4931. doi: 10.1167/iovs.10-5531
16. Шпак А.А., Гехт А.Б., Дружкова Т.А., Трошина А.А., Гуляева Н.В. Глиальный нейротрофический фактор у пациентов с возрастной катарактой. Офтальмохирургия. 2022;3: 8–12. [Shpak AA, Guekht AB, Druzhkova TA, Troshina AA, Gulyaeva NV. Glial cell line-derived neurotrophic factor in patients with age-related cataract. Fyodorov Journal of Ophthalmic Surgery. 2022;3: 8–12. (In Russ.)]
17. Mills RP, Budenz DL, Lee PP et al. Categorizing the stage of glaucoma from prediagnosis to end-stage disease. Am J Ophthalmol. 2006; 141(1): 24–30. doi: 10.1016/j.ajo.2005.07.044
18. Шпак А.А., Гехт А.Б., Дружкова Т.А., Козлова К.И., Гуляева Н.В. Нейротрофические факторы у пациентов с первичной открытоугольной глаукомой и возрастной катарактой. Сообщение 1. Цилиарный нейротрофический фактор. Офтальмохирургия. 2018;3: 41–45. [Shpak AA, Guekht AB, Druzhkova TA, Kozlova KI, Gulyaeva NV. Neurotrophic factors in patients with primary open-angle glaucoma and age-related cataract. Part 1. Ciliary neurotrophic factor. Fyodorov Journal of Ophthalmic Surgery. 2018;3: 41–45. (In Russ.)]. doi: 10.25276/0235-4160-2018-3-41-45
19. Шпак А.А., Гехт А.Б., Дружкова Т.А., Козлова К.И., Гуляева Н.В. Нейротрофические факторы у пациентов с первичной открытоугольной глаукомой и возрастной катарактой. Сообщение 2. Нейротрофический фактор головного мозга. Офтальмохирургия. 2018; 4: 46–51. [Shpak AA, Guekht AB, Druzhkova TA, Kozlova KI, Gulyaeva NV. Neurotrophic factors in patients with primary open-angle glaucoma and age-related cataract. Part 2. Brain-derived neurotrophic factor. Fyodorov Journal of Ophthalmic Surgery. 2018; 4: 46–51. (In Russ.)] doi: 10.25276/0235-4160-2018-4-46-51
20. Laske C, Stransky E, Leyhe T, Eschweiler GW, Wittorf A, Richartz E et al. Stage-dependent BDNF serum concentrations in Alzheimer's disease. J Neural Transm (Vienna). 2006;113(9): 1217–1224. doi: 10.1007/s00702-005-0397-y
21. Faria MC, Goncalves GS, Rocha NP, Moraes EN, Bicalho MA, Gualberto Cintra MT et al. Increased plasma levels of BDNF and inflammatory markers in Alzheimer's disease. J Psychiatr Res. 2014;53: 166–172. doi: 10.1016/j.jpsychires.2014.01.019
22. Angelucci F, Spalletta G, di Iulio F, Ciaramella A, Salani F, Colantoni L et al. Alzheimer's disease (AD) and Mild Cognitive Impairment (MCI) patients are characterized by increased BDNF serum levels. Curr Alzheimer Res. 2010;7(1): 15–20. doi: 10.2174/156720510790274473
23. Durany N, Michel T, Kurt J, Cruz-Sanchez FF, Cervas-Navarro J, Riederer P. Brain-derived neurotrophic factor and neurotrophin-3 levels in Alzheimer's disease brains. Int J Dev Neurosci. 2000;18(8): 807–813.
24. Sharif M, Noroozian M, Hashemian F. Do serum GDNF levels correlate with severity of Alzheimer's disease? Neurol Sci. 2020; doi: 10.1007/s10072-020-04909-1
25. Checa-Casalengua P, Jiang C, Bravo-Osuna I, Tucker BA, Molina-Martinez IT, Young MJ, Herrero-Vanrell R. Retinal ganglion cells survival in a glaucoma model by GDNF/Vit E PLGA microspheres prepared according to a novel microencapsulation procedure. J Control Release. 2011;156(1): 92–100. doi: 10.1016/j.jconrel.2011.06.023
26. Garcia-Caballero C, Prieto-Calvo E, Checa-Casalengua P, Garcia-Martin E, Polo-Llorens V, Garcia-Feijoo J, Molina-Martinez IT, Bravo-Osuna I, Herrero-Vanrell R. Six-month delivery of GDNF from PLGA/Vit E biodegradable microspheres after intravitreal injection in rabbits. Eur J Pharm Sci. 2017;103: 19–26. doi: 10.1016/j.ejps.2017.02.037

Информация об авторах
Анна Алексеевна Трошина, аспирант, anna.troshina221B@yandex.ru, https://orcid.org/0000-0002-0218-5139
Александр Анатольевич Шпак, д.м.н., профессор, a_shpak@inbox.ru, https://orcid.org/0000-0003-0273-3307
Алла Борисовна Гехт, д.м.н., профессор, https://orcid.org/0000-0002-1170-6127
Татьяна Александровна Дружкова, к.б.н., https://orcid.org/0000-0002-5031-1187
Наталья Валерьевна Гуляева, д.б.н., профессор, https://orcid.org/0000-0002-5380-7954

Information about the authors
Anna A. Troshina, PhD student, anna.troshina221B@yandex.ru, https://orcid.org/0000-0002-0218-5139
Alexander A. Shpak, Doctor of Sciences in Medicine, Professor, a_shpak@inbox.ru, https://orcid.org/0000-0003-0273-3307
Alla B. Guekht, Doctor of Sciences in Medicine, Professor, https://orcid.org/0000-0002-1170-6127
Tat'yana A. Druzhkova, PhD in Biology, https://orcid.org/0000-0002-5031-1187
Natal'ya V. Gulyaeva, Doctor of Sciences in Biology, Professor, https://orcid.org/0000-0002-5380-7954

Вклад авторов в работу:
А.А. Трошина: существенный вклад в концепцию и дизайн работы, сбор, анализ и обработка материала, написание текста.
А.А. Шпак: существенный вклад в концепцию и дизайн работы, статистическая обработка данных, написание текста, окончательное утверждение версии, подлежащей публикации.
А.Б. Гехт: существенный вклад в концепцию и дизайн работы, сбор, анализ и обработка материала, редактирование, окончательное утверждение версии, подлежащей публикации.
Т.А. Дружкова: существенный вклад в концепцию и дизайн работы, сбор, анализ и обработка материала, редактирование.
Н.В. Гуляева: существенный вклад в концепцию и дизайн работы, сбор, анализ и обработка материала, редактирование, окончательное утверждение версии, подлежащей публикации.

Authors' contribution:
A.A. Troshina: significant contribution to the concept and design of the work, collection, analysis and processing of material, writing.
A.A. Shpak: significant contribution to the concept and design of the work, collection, analysis and processing of material, writing, final approval of the version to be published.
A.B. Guekht: significant contribution to the concept and design of the work, collection, analysis and processing of material, editing, final approval of the version to be published.
T.A. Druzhkova: significant contribution to the concept and design of the work, collection, analysis and processing of material, editing.
N.V. Gulyaeva: significant contribution to the concept and design of the work, collection, analysis and processing of material, editing, final approval of the version to be published.

Финансирование: Авторы не получали конкретный грант на это исследование от какого-либо финансирующего агентства в государственном, коммерческом и некоммерческом секторах.
Согласие пациента на публикацию: Письменного согласия на публикацию этого материала получено не было. Он не содержит никакой личной идентифицирующей информации.
Конфликт интересов: Отсутствует.

Funding: The authors have not declared a specific grant for this research from any funding agency in the public, commercial or not-for-profit sectors.
Patient consent for publication: No written consent was obtained for the publication of this material. It does not contain any personally identifying information.
Conflict of interest: There is no conflict of interest.

Поступила: 27.05.2022
Переработана: 30.09.2022
Принята к печати: 25.10.2022

Originally received: 27.05.2022
Final revision: 30.09.2022
Accepted: 25.10.2022

Офтальмохирургия. 2022;4: 51–55.
Fyodorov Journal of Ophthalmic Surgery. 2022;4: 51–55.

Научная статья
УДК 617.36-001.5-089
doi: 10.25276/0235-4160-2022-4-51-55

Двухпортовая витрэктомия в лечении пациентов с макулярными разрывами

И.А. Фролычев[1,2], Д.В. Борисова[1], Н.А. Поздеева[1,2]
[1]*НМИЦ «МНТК «Микрохирургия глаза» им. акад. С.Н. Федорова, Чебоксарский филиал, Чебоксары*
[2]*Институт усовершенствования врачей Минздрава Чувашии, Чебоксары*

РЕФЕРАТ

Цель. Анализ первых клинико-функциональных результатов лечения пациентов с макулярными разрывами методом двухпортовой витрэктомии. **Материал и методы.** Проведен анализ лечения 15 пациентов с диагнозом «макулярный разрыв», прооперированных методом двухпортовой витрэктомии. По классификации Gass у 7 пациентов диагностирован макулярный разрыв 3-й стадии, у 8 пациентов – 4-й стадии. Всем пациентам выполнена микроинвазивная витрэктомия по разработанной методике. В начале операции проведена установка двух портов – один для инфузионной канюли со встроенным осветителем (шандельер), второй – для витреотома. Далее удалена эпиретинальная мембрана (ЭРМ) (при наличии) и внутренняя пограничная мембрана (ВПМ), в конце операции использована обогащенная тромбоцитами плазма (PRP). Интра- и послеоперационные нежелательные явления не зарегистрированы. **Результаты.** Максимальный срок наблюдения пациентов после проведенного лечения составил 3 месяца. Во всех случаях достигнут анатомический результат – полное закрытие макулярного разрыва по данным оптической когерентной томографии (ОКТ). Средние результаты МКОЗ через 3 месяца после лечения составили 0,32±0,08. Во всех случаях достигнуто улучшение зрительных функций (p=0,035). **Заключение.** Метод двухпортовой витрэктомии в лечении макулярных разрывов позволяет добиться хорошего анатомического результата, улучшения зрительных функций, минимизировав при этом хирургическую травму.

Ключевые слова: *макулярный разрыв, обогащенная тромбоцитами плазма, двухпортовая витрэктомия* ■

Для цитирования: Фролычев И.А., Борисова Д.В., Поздеева Н.А. Двухпортовая витрэктомия в лечении пациентов с макулярными разрывами. Офтальмохирургия. 2022;4: 51–55. doi: 10.25276/0235-4160-2022-4-51-55
Автор, ответственный за переписку: Дарья Владимировна Борисова, darya.sychyova.94@mail.ru

ABSTRACT

Original article

Two-port vitrectomy in the treatment of patients with macular hole

I.A. Frolychev[1, 2], D.V. Borisova[1], N.A. Pozdeyeva[1, 2]
[1] *S. Fyodorov Eye Microsurgery Federal State Institution, Cheboksary branch, Russian Federation*
[2] *Postgraduate Doctors' Training Institute, Cheboksary, Russian Federation*

Purpose. Analysis of the first clinical and functional results of treatment of patients with macular holes using the two-port vitrectomy. **Material and methods.** An analysis of treatment of 15 patients with a diagnosis of macular hole, operated by the method of two-port vitrectomy, was carried out. According to the Gass classification, 7 patients were diagnosed with stage 3 macular hole, and 8 patients with stage 4. All patients underwent microinvasive vitrectomy according to the developed technique. At the beginning of the operation, two ports were installed – one for the infusion cannula with a built-in illuminator (chandelier), the second for the vitreotome. Next, the epiretinal membrane (ERM) (if any) and the internal limiting membrane (ILM) were removed, and platelet-rich plasma (PRP) was used at the end of the operation. Intra- and postoperative complications were not registered. **Results.** The maximum period of observation of patients after treatment was 3 months. In all cases, an anatomical result was achieved – complete closure of the macular hole according to optical coherence tomography (OCT). Mean BCVA results 3 months after treatment were 0.32±0.08. In all cases, improvement in visual functions was achieved (p=0.035). **Conclusion.** The method of two-port vitrectomy in the treatment of macular holes allows to achieve a good anatomical result, improve visual functions, while minimizing surgical trauma.

Key words: *macular hole, platelet-rich plasma, two-port vitrectomy* ■

For quoting: Frolychev I.A., Borisova D.V., Pozdeyeva N.A. Two-port vitrectomy in the treatment of patients with macular hole. Fyodorov Journal of Ophthalmic Surgery. 2022;4: 51–55. doi: 10.25276/0235-4160-2022-4-51-55
Corresponding author: Dar'ya V. Borisova, darya.sychyova.94@mail.ru

© Фролычев И.А., Борисова Д.В., Поздеева Н.А., 2022

CC BY 4.0

АКТУАЛЬНОСТЬ

С каждым годом пациенты предъявляют все больше требований к быстрому восстановлению после операции, укорочению сроков реабилитации и временной нетрудоспособности. Совершенствование методик хирургического лечения, хирургия «малых разрезов» уменьшает степень послеоперационной травмы, время восстановления после операций и повышает комфорт пациента. Благодаря низкой степени травматизации тканей, быстрому функциональному восстановлению «макулярную» хирургию все чаще проводят амбулаторно. В мире офтальмохирургии малые доступы имеют большое значение. Открытие малоинвазивного доступа через плоскую часть цилиарного тела изменило подходы, показания к лечению и снизило количество осложнений после витреоретинальной хирургии [1].

Важным этапом становления витреоретинальной хирургии в 1970-е гг. стало открытие закрытой витрэктомии через доступ pars plana и применением однопортовой системы 17 Ga [1]. Эта разработка стала настоящим открытием после привычной в те годы методики Дэвида Каснера – витрэктомии «открытое небо», которая требовала ушивания роговичного разреза практически на протяжении 300 градусов [2]. Современные очертания методика приобрела в 1974 г., после введения в хирургическую практику Конором О'Мейли и Ральфом Хайнцем трехпортовой витрэктомии со специальными портами 20 Ga для удаления стекловидного тела с помощью витрэктора, инфузионной подачей для поддержания ВГД и системой освещения заднего отрезка [3]. На современном этапе использование системы троакар-канюля калибром 25–27 Ga сделало возможной бесшовную витреоретинальную хирургию, что дополнительно повышает комфорт пациента в послеоперационном периоде [4, 5, 6].

Системы для витрэктомии также претерпели существенные изменения. В конце 90-х гг. прошлого столетия использовали витреотом с пневматическим режущим механизмом с пружинным приводом и частотой до 2500 резов в минуту. На современном этапе широко используют витреотомы со средней частотой резов 5000–7500/мин, а также дополнительные ножи двойного реза с частотой до 15000/мин, что позволяет значительно сокращать время операции и практически нивелировать нежелательные интраоперационные явления [7].

Помимо всего, релевантным вопросом витреоретинальной хирургии является снижение рисков фототоксического эффекта для сетчатки. Фототоксическое повреждение сетчатки связано с мощностью, продолжительностью воздействия и близостью действующего источника света. Особенно интенсивное повреждение вызывает действие коротких волн (400–500 нм) и ультрафиолетовых лучей (<400 нм) [8]. Повреждение сетчатки, вызванное светом, обусловлено несколькими механизмами: фотомеханическим, фототермическим и фотохимическим.

Фотомеханическое повреждение при воздействии интенсивного импульсного лазерного излучения вызывает испарение, фрагментацию и разрушение ткани сетчатки. Термическое повреждение возникает, когда температура ткани повышается более чем на 10 °C, что приводит к денатурации белка, потере третичной структуры макромолекул и разжижению клеточных мембран. Фотохимический эффект возникает, когда фотоны высокой энергии разрывают химические связи молекул, вызывая образование свободных радикалов и повышая тем самым уровень окислительного стресса [9].

Развитие и степень ретинальной фототоксичности зависит от времени использования и яркости освещения и расстояния между источником света и сетчаткой [10]. Поэтому обоснованным является применение осветителей-шандельеров. В настоящее время используют одно- и двухволоконные системы освещения, предоставляющие стационарную, широкоугольную и равномерную эндоиллюминацию для визуализации заднего отрезка глаза. В некоторых моделях наконечник осветителя помещен в инфузионную канюлю, что уменьшает количество используемых склеральных портов [11, 12]. Также использование шандельера облегчает задачу хирургу при пролиферативной ретинопатии ввиду удобства и возможности перехода на бимануальную технику, например, при разделении и удалении многослойных и интимноспаянных ретинальных пролифераций [13].

Хромовитрэктомия заняла прочное место в хирургии витреомакулярного интерфейса. Использование витальных красителей позволяет визуализировать полупрозрачные мембраны, благодаря чему мембранопилинг становится более контролируемой и безопасной процедурой [14]. К красителям предъявляются отдельные требования. Он должен быть безопасным и не оказывать токсический эффект, легко наноситься и удаляться, достаточно окрашивать необходимые ткани. В настоящее время этим критериям отвечают триамцинолона ацетонид, трипановый синий, бриллиантовый синий, индоцианин-зеленый [15, 16].

Альтернативным методом визуализации ретинальных структур является интраоперационный оптический когерентный томограф. Интраоперационный ОСТ, интегрированный в микроскоп, дополняет клиническую картину в режиме реального времени, благодаря этому учитываются все патоморфологические изменения структур заднего отрезка [17]. Популярность данные системы визуализации получили при операциях на витреомакулярном интерфейсе: при макулярных разрывах и эпиретинальных мембранах они позволяют контролируемо удалять ЭРМ и ВПМ без ятрогенных повреждений [18].

Достижениями современного этапа развития витреоретинальной хирургии можно считать усовершенствование инструментов и приборов для витрэктомии, разработку новых иллюминационных систем, уменьшение

калибра разрезов и инструментов, применение средств, улучшающих идентификацию полупрозрачных структур витреума и сетчатки, сопровождение хирургии системами морфологической визуализации [19]. Несмотря на многообразие существующих и разрабатываемых дополнительных технологий для витреоретинальной хирургии, «золотым» стандартом по настоящее время является трехпортовая витрэктомия с мембранопилингом. Для достижения принципа микроинвазивности в хирургии мы предлагаем методику двухпортовой витрэктомии для лечения пациентов с макулярными разрывами [20].

ЦЕЛЬ

Целью исследования стал анализ клинико-функциональных результатов лечения пациентов с макулярным разрывом методом двухпортовой витрэктомии.

МАТЕРИАЛ И МЕТОДЫ

В Чебоксарском филиале ФГАУ «НМИЦ «МНТК «Микрохирургия глаза» им. акад. С.Н. Федорова разработана технология двухпортовой витрэктомии для лечения патологии витреомакулярного интерфейса. Техника операции включала установку двух портов (один для ирригационной канюли, совмещенной с осветителем, второй – для витреотома), проведение витрэктомии с мембранопилингом, введение в область дефекта PRP и воздушную тампонаду витреальной полости.

Техника операции

В области плоской части цилиарного тела в 3,5–4 мм от лимба устанавливали два порта – в верхне-наружном или верхне-внутреннем квадранте для работы витректором и пинцетом и нижне-наружном или нижне-внутреннем квадранте для ирригационной канюли с встроенным ртутным или ксенон-ртутным осветителем (шандельером). Непосредственно перед установкой порта конъюнктиву собирали в складку, порт устанавливали под углом, формируя в слоях склеры тоннель для возможности бесшовной герметизации. Проводили витрэктомию с отделением задней гиалоидной мембраны от поверхности сетчатки и диска зрительного нерва. Далее вводили в витреальную полость витальный краситель (0,15% раствор трипанового синего) для прокрашивания ЭРМ и ВПМ (экспозиция красителя 20–30 секунд). Остатки красителя удаляли витреотомом.

Далее с помощью пинцета подцепляли эпиретинальную мембрану над малокалиберным сосудом и удаляли с макулярной области. Проводили повторное прокрашивание для контроля удаления ЭРМ и окрашивание ВПМ. ВПМ удаляли на протяжении 3–4 диаметров диска зрительного нерва. В конце операции проводили замену раствора BSS на воздух, остатки жидкости удаляли с помощью канюли. В область ретинального дефекта наносили 0,05мл PRP, экспозиция составляла 5 минут для оседания тромбоцитов и формирования «пленки» [20]. Склеральные порты удаляли без шовной герметизации. Операцию завершали обработкой 5% раствором повидон-йода и субконъюнктивальной инъекцией дексаметазона и антибиотика. Все операции выполнял один хирург.

По разработанной хирургической технологии были пролечены пациенты с диагнозом сенильный (идиопатический) макулярный разрыв. Хирургическое лечение получили 15 пациентов, из них 9 женщин и 6 мужчин. Средний возраст составил 63±6,4 года. Всем пациентам до операции проводилось диагностическое обследование, включающее визометрию, офтальмотонометрию, оптическую когерентную томографию и лазерную тиндалеметрию (Flace Cell Meter).

Средняя максимально коррегированная острота зрения (МКОЗ) до операции составила 0,11±0,07. Внутриглазное давление было измерено с помощью тонометрии по Маклакову и в среднем составляло 20±1,8 мм рт.ст.

Оптическая когерентная томография (ОСТ) выполнялась на томографе Cirrus HD-OCT 5000 (Carl Zeiss Meditec, США). Для определения вида дефекта в фовеа, степени изменения витреомакулярного интерфейса и вовлеченности в процесс задней гиалоидной мембраны был использован линейный режим сканирования Radial Lines. По данным ОСТ 7 пациентов имели макулярный разрыв 3-й стадии, у 8 пациентов макулярный дефект соответствовал 4-й стадии по I.D. Gass. Средний размер дефекта составил 436±208 мкм.

Помимо стандартного диагностического обследования для контроля воспалительной реакции была выполнена лазерная тиндалеметрия (FCM) с определением потока белка. Обследование проведено на приборе FC-2000 (Kowa, Япония). Дооперационные данные потока белка в передней камере и составили 6,02±4 ф/мс.

Интраоперационный период у всех пациентов протекал без особенностей. В послеоперационном периоде серьезных незапланированных явлений не обнаружено. У одного пациента на 1-е сутки после операции была небольшая гипотония (16 мм.рт.ст.), компенсированная медикаментозно.

На следующие сутки после операции все пациенты получали инстилляции антибиотика, глюкокортикостероида и нестероидного противовоспалительного препарата, субконъюнктивально инъекцию цефтазидима 0,1% 0,2 мл с дексаметазоном 0,4% 0,3 мл. Инстилляции противовоспалительных препаратов продолжали в течение 1 месяца, антибактериального препарата – 2 недели.

Статистическую обработку данных проводили в программе Statistica 10. Ввиду малой выборки использованы непараметрические методы статистики (медиана, критерий Уилкоксона).

РЕЗУЛЬТАТЫ

Наблюдение пациентов проводили в сроки 1, 3 месяца после проведенного хирургического лечения. Все пациенты проходили диагностическое обследование, включавшее визометрию, офтальмотонометрию, тиндалеметрию, ОСТ, биомикроскопию и офтальмоскопию.

При первом визите через 1 месяц после проведенного лечения пациенты отмечали субъективно уменьшение искажений предметов. Все пациенты отмечали улучшение остроты зрения и уменьшение «пятна» в центральной зоне поля зрения. Во всех случаях удалось достигнуть полного закрытия макулярного разрыва по данным ОСТ. По данным визометрии определено статистически значимое улучшение зрительных функций (p=0,04). Средние результаты МКОЗ через 1 месяца после лечения составили 0,18±0,07. Внутриглазное давление находилось в пределах нормальных значений 19,9±1,6 мм.рт.ст. и не отличалось от дооперационных значений (p=0,06). Поток белка в передней камере был несколько повышен 7,6±2,5ф/мс. Однако статистической разницы с дооперационными данными не было (p=0,08), что характеризует полное восстановление гематоофтальмического барьера.

После 3 месяцев пациенты отмечали улучшение остроты зрения. Средние результаты МКОЗ через 3 месяца после операции составили 0,32±0,08 (p=0,035). Показатели внутриглазного давления соответствовали нормотензии – 18,1±1,3 мм.рт.ст. По данным оптической когерентной томографии картина макулярного интерфейса была стабильна – отсутствие дефекта центральной зоны. Поток белка в передней камере был близок к дооперационным значениям и составлял 6±1,5 ф/мс (p=0,88).

ОБСУЖДЕНИЕ

На современном этапе развития витреоретинальной хирургии благодаря современным достижениям хирург может уменьшить сроки реабилитации пациента. К этому располагает использование значительного спектра различных хирургических технологий и методов: двух- или трехпортовое витреоретинальное вмешательство (27G), использование современных эндоиллюминационных систем, техника частичной витрэктомии с удалением мембран или мембранопилинг с сохранением стекловидного тела; применение витальных красителей, закрытие макулярного отверстия с использованием PRP и ACP [14, 17, 18, 19].

Преимуществом разработанной хирургической технологии является уменьшение количества проколов склеры и уменьшение фототоксического эффекта осветителя на сетчатку за счет использования ртутного и ксенон-ртутного осветителя с максимальным отдалением его от макулярной области.

Подтверждением быстрого восстановления сетчатки после двухпортовой микроинвазивной витрэктомии являются полученные функциональные данные, однако в связи с небольшим количеством наблюдений требуются дальнейшие исследования и наблюдения.

ЗАКЛЮЧЕНИЕ

Метод двухпортовой витрэктомии в лечении макулярных разрывов позволяет добиться хороших анатомических и функциональных результатов, минимизировав при этом хирургическую травму.

Данная технология может найти свое дальнейшее применение в лечении пациентов с сочетанной патологией витреомакулярного интерфейса и возрастной макулярной дегенерации, дегенерациях сетчатки при высокой миопии, наследственных ретинальных патологиях.

ЛИТЕРАТУРА/REFERENCES

1. Machemer R, Buettner H, Norton E, Parel JM. Vitrectomy: a pars plana approach. Trans Am Acad Ophthalmol Otolaryngol. 1972;75(4): 813–820. doi: 10.1016/S0002-7154(71)30199-1
2. Blodi ChF, Kasner D, and the Road to Pars Plana Vitrectomy. Ophthalmol Eye Dis. 2016;8(Suppl 1): 1–4. doi: 10.4137/OED.S40424
3. O'Malley C, Heintz RM. Vitrectomy with an alternative instrument system. Ann Ophthalmol. 1975;7(4): 585–588.
4. Fujii GY, De Juan E Jr, Humayun MS, Pieramici DJ, Chang TS, Awh C, Ng E, Barnes A, Wu SL, Sommerville DN. A new 25-gauge instrument system for transconjunctival sutureless vitrectomy surgery. Ophthalmology. 2002;109(10): 1807–1812. doi: 10.1016/s0161-6420(02)01179-x
5. Oshima Y, Wakabayashi T, Sato T, Ohji M, Tano Y. A 27-gauge instrument system for transconjunctival sutureless microincision vitrectomy surgery. Ophthalmology. 2010; 117(1): 93–102.e2. doi: 10.1016/j.ophtha.2009.06.043
6. Spirn MJ. Pars plana vitrectomy. Am Acad Ophatlmol. 2021. Available from: https://eyewiki.org/Pars_Plana_Vitrectomy [Accessed 13th January 2022]
7. Charles S. The history of vitrectomy: innovation and evolution. Retina Today. 2008. Available from: https://retinatoday.com/articles/2008-sept/0908_05-php [Accessed 13th January 2022]
8. Coppola M, Cicinelli M, et al. Importance of light filters in modern vitreoretinal surgery: an update of the literature. Ophthalmic Res. 2017;58: 189–193. doi: 10.1159/000475760
9. Charles S. Illumination and phototoxicity issues in vitreoretinal surgery. Retina. 2008;28: 1–4. doi: 10.1097/IAE.0b013e318156e015
10. Yonekawa Y, Abbey A, Shah A. Endoilluminator phototoxic maculopathy associated with combined ICG-assisted epiretinal membrane and internal limiting membrane peeling. Clin Ophthalmol. 2014;2014(8): 2501–2506. doi: 10.2147/OPTH.S75592
11. Komur B. Advances in vitreoretinal surgery. In: Alireza Ziaei (ed.). Frontiers in Ophthalmology and Ocular Imaging. IntechOpen, 2019. doi: 10.5772/intechopen.83019. Available from: https://www.intechopen.com/chapters/65546 [Accessed 13th January 2022]
12. Oshima Yu. Chandelier endoillumination in vitreoretinal surgery. Retina Today. 2013. Available from: https://retinatoday.com/articles/2013-jan/chandelier-endoillumination-in-vitreoretinal-surgery [Accessed 13th January 2022]
13. Aykut V, Esen F, Oguz H. A novel, low-cost and practical illumination approach for bimanual vitrectomy. North Clin Istanb. 2020;7(3): 275–279. doi: 10.14744/nci.2020.21704
14. Bracha P, Ciulla TA, Baumal CR. Vital dyes in vitreomacular surgery. Ophthalmic Surg Lasers Imaging Retina. 2018;49(10): 788–798. doi: 10.3928/23258160-20181002-07
15. Rodrigues EB, Maia M, Meyer CH, Penha FM, Dib E, Farah ME. Vital dyes for chromovitrectomy. Curr Opin Ophthalmol. 2007;18(3): 179–187. doi: 10.1097/ICU.0b013e32811080b5
16. 16. Maia M, Farah ME, Rodrigues EB, et al. Subretinal brilliant blue G migration during internal limiting membrane peeling. Br J Ophthalmol. 2009;93(12): 1687. doi: 10.1136/bjo.2008.151597
17. Talcott KE, Justis P. Ehlers. Intraoperative OCT. In: Albert and Jakobiec's principles and practice of ophthalmology. 2020. p. 1–14. doi: 10.1007/978-3-319-90495-5
18. Golas L, Skondra D, et al. Update on intra-operative OCT. Microscope integration makes real-time visualization of the tissue and tissue-instrument interactions possible. In: Ophthalmology management. 2017; 21: 50–53.
19. PingLai H. Endoscopic vitreoretinal surgery: review of current applications and future trends. Surv Ophthalmolog. 2020;66: 198–212. doi: 10.1016/j.survophthal.2020.11.004

20. Заявка на патент РФ на изобретение № 2021127597/21.09.2021. Поздеева Н.А., Фролычев И.А., Борисова Д.В. Способ хирургического лечения заболеваний витреомакулярного интерфейса. [Patent RUS application № 2021127597/21.09.2021. Pozdeeva NA, Frolychev IA, Borisova DV. A method of surgical treatment of diseases of the vitreomacular interface. (In Russ.)]

Информация об авторах
Иван Александрович Фролычев, к.м.н., ivan-f@yandex.ru, https://orcid.org/0000-0002-2876-1755
Надежда Александровна Поздеева, д.м.н., npozdeeva@mail.ru, https://orcid.org/0000-0003-3637-3645
Дарья Владимировна Борисова, врач-офтальмолог, darya.sychyova.94@mail.ru, https://orcid.org/0000-0002-7335-5633

Information about the authors
Ivan A. Frolychev, PhD in Medicine, ivan-f@yandex.ru, https://orcid.org/0000-0002-2876-1755
Nadezhda A. Pozdeeva, Doctor of Sciences in Medicine, npozdeeva@mail.ru, https://orcid.org/0000-0003-3637-3645
Dar'ya V. Borisova, Ophthalmologist, darya.sychyova.94@mail.ru, https://orcid.org/0000-0002-7335-5633

Вклад авторов в работу:
И.А. Фролычев: существенный вклад в концепцию и дизайн работы, сбор, анализ и обработка материала, статистическая обработка данных, написание текста.
Н.А. Поздеева: существенный вклад в концепцию и дизайн работы, редактирование, окончательное утверждение версии, подлежащей публикации.
Д.В. Борисова: сбор, анализ и обработка материала, написание текста.

Authors' contribution:
I.A. Frolychev: significant contribution to the concept and design of the work, collection, analysis and processing of material, statistical data processing, writing.
N.A. Pozdeyeva: significant contribution to the concept and design of the work, editing, final approval of the version to be published.
D.V. Borisova: collection, analysis and processing of material, writing.

Финансирование: Авторы не получали конкретный грант на это исследование от какого-либо финансирующего агентства в государственном, коммерческом и некоммерческом секторах.
Согласие пациента на публикацию: Письменного согласия на публикацию этого материала получено не было. Он не содержит никакой личной идентифицирующей информации.
Конфликт интересов: Отсутствует.

Funding: The authors have not declared a specific grant for this research from any funding agency in the public, commercial or not-for-profit sectors.
Patient consent for publication: No written consent was obtained for the publication of this material. It does not contain any personally identifying information.
Conflict of interest: There is no conflict of interest.

Поступила: 22.01.2022
Переработана: 25.04.2022
Принята к печати: 15.11.2022

Originally received: 22.01.2022
Final revision: 25.04.2022
Accepted: 15.11.2022

Офтальмохирургия. 2022;4: 56–64.
Fyodorov Journal of Ophthalmic Surgery. 2022;4: 56–64.

Научная статья
УДК 617.713-007.64
doi: 10.25276/0235-4160-2022-4-56-64

Разработка метода получения суспензии эндотелиальных клеток роговицы человека и её последующей трансплантации в эксперименте ex vivo

Б.Э. Малюгин[1, 2], С.А. Борзенок[1, 2], Д.С. Островский[1], О.П. Антонова[1], М.Х. Хубецова[1], Н.Р. Цикаришвили[1]

[1]*НМИЦ «МНТК «Микрохирургия глаза» им. акад. С.Н. Федорова» Минздрава России, Москва*
[2]*Московский государственный медико-стоматологический университет им. А.И. Евдокимова, Москва*

РЕФЕРАТ

Цель. Разработать способ получения суспензии нативных эндотелиальных клеток роговицы человека. **Материал и методы.** Для получения суспензии нативных эндотелиальных клеток использовали 20 корнеосклеральных дисков, выделенных из энуклеированных глаз экспериментальных животных (свиньи), и 28 кадаверных корнеосклеральных дисков, выделенных от доноров-трупов (человека). В ходе работы для получения культуры клеток были использованы следующие способы выделения: механический, энзимный, а также предложенные в ходе эксперимента модифицированные варианты указанных способов. **Результаты.** Выявлено, что механический и модифицированный механический способы выделения позволяют получить более 95% эндотелиальных клеток роговицы. Применение энзимного способа дало низкие результаты, которые не превышали 15% выделенных клеток эндотелия, что объяснялось отсутствием прямого механического воздействия по отделению клеток от Десцеметовой мембраны (ДМ). Статистически достоверной разницы в группах свиных и человеческих роговиц выделения суспензии эндотелиальных клеток механическим и энзимным способом выявлено не было. Модифицированный энзимный способ на человеческих роговицах обеспечил 100% выделение эндотелиальных клеток роговицы с ДМ. При анализе чистоты суспензии было выявлено, что механический и модифицированный механический способы выделения не исключают попадания крупных сторонних частиц. В образцах, полученных энзимным способом данные частицы отсутствовали. При сравнении модифицированных способов выделения суспензии эндотелиальных клеток было выявлено их статистически достоверное различие, в частности, более низкие показатели загрязнения сторонними частицами отмечены при модифицированном энзимном способе. **Заключение.** Проведенное экспериментальное исследование является первым этапом разработки эффективного и безопасного способа получения суспензии эндотелиальных клеток для их последующего культивирования или применения в клинической практике для замещения дефектов эндотелиального слоя, например у пациентов с буллезной кератопатией.

Ключевые слова: *эндотелиальные клетки, культивирование, трансплантация роговицы, эндотелиальная кератопластика, хирургическая техника, клеточные линии* ■

Для цитирования: Малюгин Б.Э., Борзенок С.А., Островский Д.С., Антонова О.П., Хубецова М.Х., Цикаришвили Н.Р. Разработка метода получения суспензии эндотелиальных клеток роговицы человека и её последующей трансплантации в эксперименте ex vivo. Офтальмохирургия. 2022;4: 56–64. doi: 10.25276/0235-4160-2022-4-56-64
Автор, ответственный за переписку: Нино Романовна Цикаришвили, nino1996nino@mail.ru

ABSTRACT

Original article

Development of a method for obtaining a suspension of human corneal endothelial cells and its subsequent transplantation in an ex vivo experiment

B.E. Malyugin[1, 2], S.A. Borzenok[1, 2], D.S. Ostrovskiy[1], O.P. Antonova[1], M.H. Hubetsova[1], N.R. Tsikarishvili[1]

[1]*S. Fyodorov Eye Microsurgery Federal State Institution, Moscow, Russian Federation*
[2]*A.I. Yevdokimov Moscow State University of Medicine and Dentistry Moscow, Russian Federation*

Purpose. Development of method for obtaining a suspension of native human corneal endothelial cells. **Material and methods.** To obtain a suspension of native endothelial cells, 20 corneoscleral discs isolated from the enucleated eyes of experimental animals (pigs) and 28 cadaveric corneoscleral discs isolated from cadaveric donors (human) were used. In the course of the work, the following isolation methods were used to obtain a cell culture: mechanical, enzymatic, as well as modified versions of these methods proposed during the experiment. **Results.** It was

© Малюгин Б.Э., Борзенок С.А., Островский Д.С., Антонова О.П., Хубецова М.Х., Цикаришвили Н.Р., 2022

CC BY 4.0

revealed that mechanical and modified mechanical methods of isolation make it possible to obtain more than 95% of corneal endothelial cells. The use of the enzyme method gave low results, which did not exceed 15% of the isolated endothelial cells, which was explained by the absence of direct mechanical action to separate the cells from the Descemet's membrane (DM). There was no statistically significant difference in the groups of porcine and human corneas for mechanical and enzymatic isolation. The modified enzyme method on human corneas provided 100% isolation of corneal endothelial cells with DM. When analyzing the purity of the suspension, it was found that mechanical and modified mechanical extraction methods do not exclude the ingress of large particles. In the samples obtained by the enzymatic method, these particles were absent. At Comparison of the modified methods for isolating the suspension of endothelial cells revealed their statistically significant difference, in particular, lower rates of contamination with foreign particles were noted with the modified enzyme method. **Conclusion.** The conducted experimental study is the first stage in the development of an effective and safe method for obtaining suspensions of endothelial cells, for their subsequent cultivation or use in clinical practice to replace defects in the endothelial layer, for example, in patients with bullous keratopathy.

Key words: *endothelial cells, cultivation, corneal transplantation, endothelial keratoplasty, surgical technique, cell lines* ■

For quoting: Malyugin B.E., Borzenok S.A., Ostrovskiy D.S., Antonova O.P., Hubetsova M.H., Tsikarishvili N.R. Development of a method for obtaining a suspension of human corneal endothelial cells and its subsequent transplantation in an ex vivo experiment. Fyodorov Journal of Ophthalmic Surgery. 2022;4: 56–64. doi: 10.25276/0235-4160-2022-4-56-64
Corresponding author: Nino R. Tsikarishvili, nino1996nino@mail.ru

АКТУАЛЬНОСТЬ

Патология эндотелиального слоя роговицы различного генеза, включая как первичную генетически детерминированную эндотелиальную дистрофию роговицы Фукса, так и вторичную буллёзную кератопатию, является одной из основных и наиболее часто встречающейся патологией роговицы, требующей проведения оптической кератопластики [1]. Единственным вариантом лечения данных пациентов до сих пор остаётся только выполнение трансплантации роговицы, с заменой всей роговицы или ее части на донорскую. В практике офтальмохирургов у пациентов с эндотелиальной недостаточностью роговицы по-прежнему преобладает метод сквозной кератопластики. Однако стоит также отметить, что в последние 2 десятилетия активно внедряется в клиническую практику более патогенетически обоснованная методика селективной замены эндотелия, а именно задняя послойная кератопластика (ЗПК) [2]. В ходе ЗПК у реципиента удаляется дефектный монослой эндотелия с подлежащей Десцеметовой мембраной (ДМ), после чего на подготовленное ложе трансплантируется предварительно заготовленный донорский послойный трансплантат, состоящий из слоя стромы роговицы, ДМ и эндотелиальных клеток [3]. Толщина заднего послойного трансплантата в среднем составляет 120 мкм. Данная технология имеет массу преимуществ в сравнении со сквозной кератопластикой, одним из основных является исключение необходимости проведения операции по типу «открытого неба», когда глазное яблоко реципиента полностью разгерметизировано. Соответственно, минимизируется вероятность сопряженных с этим операционных осложнений. Также при ЗПК трансплантируется меньшее количество донорской ткани, что, в свою очередь, снижает риск развития реакции отторжения.

Дальнейшие разработки метода ЗПК привели к её усовершенствованию и созданию метода эндотелиальной кератопластики (ЭК), при которой трансплантируется изолированная ДМ с монослоем эндотелия без стромального слоя роговицы донора (ТЭДМ) [4]. Метод ТЭДМ имеет ряд существенных преимуществ в сравнении с ЗПК, а именно: трансплантируется еще меньший объём донорской ткани, получается более предсказуемый оптический результат операции по причине минимального влияния тончайшего трансплантата (порядка 20 мкм) на послеоперационную рефракцию, улучшаются оптические свойства зоны интерфейса (между подлежащей стромой реципиента и адаптированной трансплантированной ДМ донора). Несмотря на высокую технологичность и результативность метода ТЭДМ, она несет ряд специфических интра- и послеоперационных осложнений: повреждение ДМ в ходе заготовки трансплантата (при отсепаровке от стромы роговицы донора), скручивание мембраны в передней камере глаза реципиента после имплантации, возможность инверсной фиксации трансплантата (эндотелием к строме реципиента), отслойка мембраны в послеоперационном периоде [5].

В связи с вышесказанным существуют предпосылки для дальнейшего усовершенствования ЭК, при этом одним из путей является трансплантация суспензии эндотелиальных клеток непосредственно в переднюю камеру глаза реципиента. В случае культивирования эндотелиальных клеток донора имеется потенциал существенного увеличения пула клеток, пригодных для трансплантации. Это даст возможность использования одного донора на несколько пациентов. Данный факт может стать решением проблемы дефицита донорского материала, пригодного для проведения ЭК. Еще одним преимуществом технологии имплантации суспензии эндотелиальных клеток реципиенту является возможность использования донорских роговиц с исходно низкой плотностью эндотелиальных клеток. Подобный донорский материал чаще всего отбраковывается, однако он может быть использован для реабилитации пациентов с дисфункцией эндотелия при условии разработки эффективной технологии имплантации суспензии эндотелиальных клеток.

К настоящему моменту опубликованы лишь две работы по клиническому применению культивированных клеток эндотелия роговицы человека [6, 7]. Стоит отметить, что опытную группу составили пациенты с буллезной кератопатией. Данные работы базировались на серии доклинических исследований, а также на экспериментах с кадаверными глазами (модель ex vivo). Kinoshita с соавт. вводили клетки посредством инъекции в совокупности с ингибитором ROCK-киназы в концентрации 1 × 106 кл/мл. В то время как Parikumar с соавт. использовали нанокомпозитный гель в виде листка с культивированными клетками на его поверхности в концентрации 5 × 105 кл/мл.

На данный момент на территории Российской Федерации использование культивированных клеточных продуктов регламентируется Федеральным законом №180 «О биомедицинских клеточных продуктах», что ограничивает использование полученных зарубежными коллективами результатов, ввиду применения ими фетальной бычьей сыворотки, используемой при культивировании эндотелиальных клеток [8]. Стоит отметить, что на сегодняшний день нет данных по разработке протокола получения и культивирования эндотелиальных клеток без использования ксеногенных продуктов. Однако применение суспензии нативных (некультивированных) клеток эндотелия роговицы позволяет легитимно использовать данный метод, не входя в противоречие с действующим законодательством. Данный вид трансплантации может рассматриваться как один из вариантов селективной эндотелиальной кератопластики.

Таким образом, в аспекте вышеизложенного, комплекс вопросов, связанный с трансплантацией нативных клеток эндотелия роговицы в современных условиях на территории Российской Федерации, является крайне актуальным, но не изученным. Трансплантация эндотелиальных клеток роговицы в виде их суспензии имеет потенциал кардинально изменить подход к лечению эндотелиальных патологий роговицы с возможностью быстрого восстановления зрения и уменьшения потребности в донорском материале.

ЦЕЛЬ

Разработать способ получения суспензии нативных эндотелиальных клеток из кадаверных роговиц человека.

МАТЕРИАЛ И МЕТОДЫ

Для разработки способа получения суспензии нативных эндотелиальных клеток использовали 20 корнеосклеральных дисков, выделенных из энуклеированных глаз экспериментальных животных (свиньи), и 28 кадаверных корнеосклеральных дисков, выделенных от доноров-трупов человека. Средний возраст доноров составил 56±16 лет, срок от момента смерти до ввода в эксперимент не превышал 7 суток. Для получения культуры клеток были использованы следующие способы выделения: механический, энзимный, а также предложенные в ходе эксперимента модифицированные варианты указанных способов.

Механический способ выделения

Механический способ выделения отрабатывали на 10 корнеосклеральных дисках экспериментальных животных (свиньи) и 3 корнеосклеральных дисках кадаверных глаз. Выделение эндотелиальных клеток проводили путём механического смыва с эндотелиальной поверхности корнеосклерального лоскута (роговица с 3,0 мм ободком склеры) потоком жидкости. Смыв осуществляли с использованием 5 мл раствора для хранения роговицы (ТУ №9398-013-29039336-2008, ООО «НЭП Микрохирургия глаза», Москва) канюлей 30G. Для определения эффективности метода после смывов проводили окрашивание ДМ роговицы раствором трипанового синего (0,15%, Membraneblue-DUAL, Нидерланды).

Энзимный способ выделения

Энзимный способ выделения отрабатывали на 10 корнеосклеральных дисках экспериментальных животных и 3 корнеосклеральных дисках кадаверных глаз. Выделение клеток с корнеосклерального лоскута проводили путем инстилляции раствора фермента объемом 1 мл (время воздействия определялось по рекомендациям производителя) на эндотелиальную поверхность роговицы. Использовали следующие ферменты: раствор Трипсин-Версен (ПанЭко; Россия), раствор Аккутазы (Thermo scientific, США), представляющий собой протеолитический и коллагенолитический фермент, и рекомбинантный фермент неживотного происхождения TrypLE (Invitrogen, США) пригодный для клинических и трансляционных исследований.

Далее осуществляли атравматичную аспирацию полученной суспензии при помощи канюли 27G. Для деактивации фермента в полученную суспензию клеток добавляли раствор для хранения роговицы с последующим центрифугированием для удаления оставшегося фермента. Для определения эффективности метода эндотелиальную поверхность корнеосклерального диска окрашивали раствором трипанового синего.

Модифицированный механический способ выделения

Модифицированный механический способ выделения отрабатывали на 8 кадаверных корнеосклеральных дисках. Данный способ включал в себя иссечение роговичного диска диаметром 12 мм трепаном, для исключения попадания посторонних клеточных компонентов в суспензию. Далее производили смыв эндотелиальных клеток 5 мл раствора для хранения роговицы канюлей 30G.

Модифицированный энзимный способ выделения

Модифицированный энзимный способ выполняли путём предварительного выкраивания изолированной

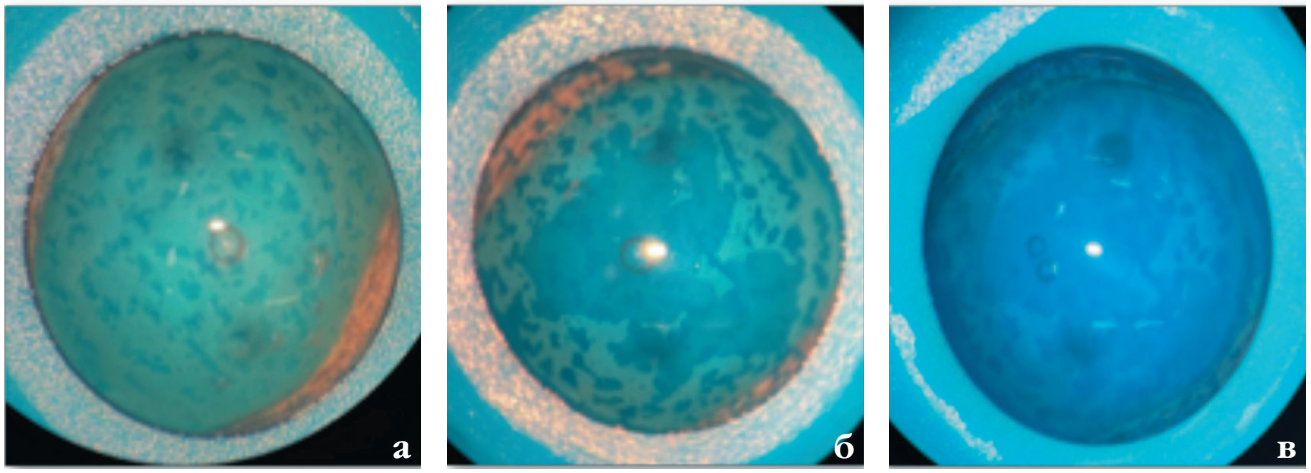

Рис. 1. Результаты применения механического способа выделения (фото роговиц свиньи после смывов и окрашивания трипановым синим): а) после 1-го смыва; б) после 2-го смыва; в) после 3-го смыва. Световая макроскопия ув. 10х

Fig. 1. The results of applying the mechanical method of isolation (photo of pig corneas after flashing and staining with trypan blue): a) after 1st flash; б) after 2nd flash; в) after 3rd flash. Light macroscopy magn. 10X

десцеметовой мембраны (ДМ) с эндотелием на 12 кадаверных роговицах. ДМ переносили в пробирку типа Эппендорф, добавляли 0,3 мл TrypLE (Invitrogen, США) и помещали в термошейкер 300 rpm, 370С, в течение 5 мин. Инактивация проводилась 10-кратным разбавлением полученной суспензии раствором для хранения роговицы, с последующим центрифугированием в течение 5 мин, 900 rpm, 37°С.

Определение чистоты получаемой суспензии

Из полученных образцов забирали 100 мкл раствора, предварительно взбалтывали на вортексе Biosan (Biosan, Латвия) и переносили в пробирку для проточного цитофлуориметра Cyto Flex (Beckman Coulter, США). Анализ чистоты получаемых образцов проводили по соотношению размеров и количества частиц.

Определение жизнеспособности полученной суспензии

Для определения жизнеспособности клеточных суспензий, полученных указанными способами, проводили окрашивание клеток флуоресцентным набором Live and Dead (Abcam, Великобритания), с последующим анализом на лазерном сканирующем конфокальном микроскопе Olympus FV 10i (Olympus, Япония). А также оценивали способность полученной клеточной суспензии к адгезии. Для этого полученные клеточные суспензии культивировали в питательной среде, содержащей DMEM/F12 (Invitrogen, США), 2%FBS (Invitrogen, США), 1% раствор антибиотиков (Invitrogen, США), 1% GlutaMAX (Invitrogen, США), в культуральных 24-х луночных планшетах (Corning, США). Культивирование проводилось в течение 7-ми дней, при стандартных условиях.

Анализ изображений и статистическая обработка материала

Полученные изображения были обработаны с помощью программного обеспечения (ПО) ImageJ (National institutes of health and the Laboratory for Optical and Computational Instrumentation, University of Wisconsin, США). Статистическую обработку полученных в ходе эксперимента данных осуществляли на персональном компьютере с ПО Prisma 8.0. Для оценки полученных данных использовали методы параметрической и непараметрической описательной статистики с определением средней арифметической величины (M) и стандартного отклонения (±σ). Статистическую значимость различий между группами оценивали с использованием дисперсионного анализа (ANOVA). Различия сравниваемых показателей принимали достоверными при уровне значимости $p<0,05$.

РЕЗУЛЬТАТЫ

Механический способ выделения

Для определения эффективности механического способа выделения эндотелиальных клеток роговицы после каждого смыва производили окрашивание трипановым синим. Полученный результат фотографировали с последующей обработкой в ПО ImageJ, с расчетом процента площади, окрашенной трипановым синим. Было выявлено, что применение 3-х смывов 5 мл раствора для хранения роговицы является наиболее оптимальным (*рис. 1, табл.*). Статистически значимых различий между свиными роговицами и кадаверными роговицами выявлено не было.

Таблица 1

Площадь ДМ без эндотелиальных клеток роговицы, %

Table 1

Descemet's membrane area without corneal endothelial cells, %

	1-й смыв 1st flush	2-й смыв 2nd flush	3-й смыв 3rd flush
Свиная роговица Porcine cornea	17% +\-5%	57%+\- 12%	96%+\-4%
Кадаверная роговица Cadaveric cornea	21% +\-6%	60%+\- 15%	97%+\-2%

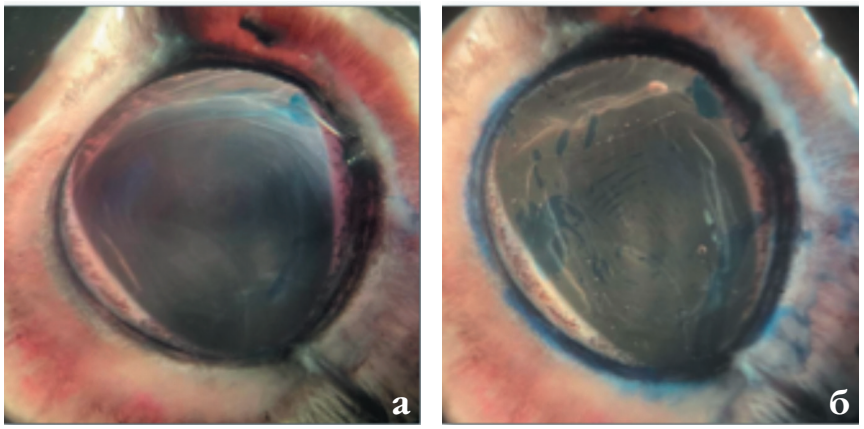

Рис. 2. Результаты применения энзимного способа выделения: фото роговиц свиньи до обработки TrypLE (а) и после обработки TrypLE (б). Световая макроскопия ув. 10х

Fig. 2. Results of the enzymatic isolation method: photographs of porcine corneas before TrypLE treatment (a) and after TrypLE treatment (б). Light macroscopy magn. 10x

Энзимный способ выделения

Полученные данные показали, что наибольший результат был в группе с применением рекомбинантного фермента TrypLE (при окраске трипановым синим площадь составила 15% ± 4%) *(рис. 2)*, при применении Аккутазы и раствора трипсин-Версена площадь ДМ без эндотелиальных клеток составило 7% ± 3 и 10% ±4 соответственно. Столь низкие результаты были получены вследствие отсутствия прямого механического воздействия. Статистически достоверных различий между свиными роговицами и кадаверными получено не было.

Модифицированный механический способ

Было показано, что при данном способе выделения эффективность метода не меняется и остается на том же уровне, как и при механическом способе выделения *(рис. 3)*. Однако отмечалась сложность работы с образцом вследствие отсутствия склерального кольца как более безопасного участка ткани для фиксации материала пинцетом при обработке.

Модифицированный энзимный способ

Данный способ выделения включает одновременное энзимно-механическое воздействии на ДМ и эндотелиальные клетки, а также возможность контроля под световым микроскопом остаточных клеток на ДМ, что обеспечивает полное удаление эндотелиальных клеток с ДМ.

Определение чистоты получаемой суспензии

При анализе чистоты суспензии было выявлено, что механический и модифицированный механический способ выделения не исключают попадания крупных посторонних частиц *(рис. 4)*. Однако стоит подчеркнуть, что в модифицированном способе отсутствовали пигментные клетки, которые скорее всего попадали в суспензию из трабекулярной сети и из радужки (остатков цилиарного тела). При сравнительном анализе чистоты суспензии на проточном цитофлуориметре было показано достоверное различие (p=0,01) между механическими способами выделения *(рис. 5)*.

При анализе чистоты суспензий, полученных энзимными способами, было выявлено, что в растворе отсутствовали крупные частицы. При модифицированном энзимном способе также отмечали отсутствие клеточных структур различной морфологии, отличающихся от эндотелиальных клеток роговицы *(рис. 6)*. При сравнительном анализе на проточном цитофлуориметре также было показано статистически достоверное различие (p=0,01) между способами выделения *(рис. 7)*.



Рис. 3. Результаты применения модифицированного механического способа (фото кадаверных роговиц после смывов и окрашивания трипановым синим): а) после 1-го смыва; б) после 2-го смыва, в) после 3-го смыва. Световая макроскопия ув. 10х

Fig. 3. Results of applying the modified mechanical method (photo of cadaveric corneas after flushing and staining with trypan blue): a) after the 1st flush; б) after the 2nd flush; в) after the 3rd flush. Light macroscopy 10x

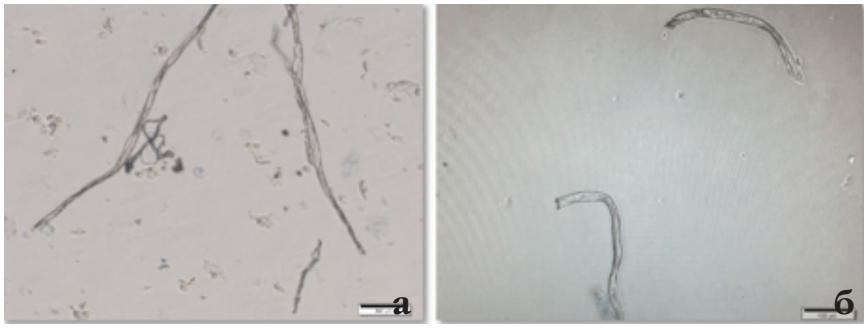

Рис. 4. Чистота суспензии эндотелиальных клеток: а) механический способ выделения; б) модифицированный механический способ выделения. Световая фазового-контрастная микроскопия ув. 100х

Fig 4. Purity of suspension of endothelial cells: a) mechanical method of isolation; б) modified mechanical method of isolation. Light phase-contrast microscopy 100x

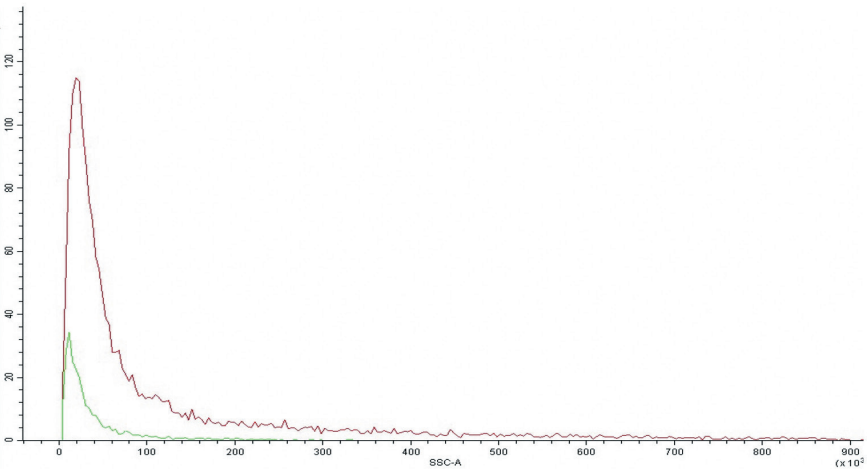

Рис. 5. Чистота суспензии эндотелиальных клеток: красный график – механический способ выделения; зеленый график – модифицированный механический способ выделения. Ось ординат показывает количество частиц; по оси абсцисс – размер частиц. Проточная цитометрия

Fig. 5. Purity of endothelial cell suspension: red graph – mechanical isolation method; the green graph is a modified mechanical extraction method. The y-axis shows the number of particles; the abscissa is the particle size. Flow cytometry

При сравнении модифицированных способов выделения суспензии эндотелиальных клеток было выявлено статистически достоверное различие ($p<0,05$). Более низкие результаты загрязнения различными частицами были показаны при модифицированном энзимном способе *(рис. 8)*.

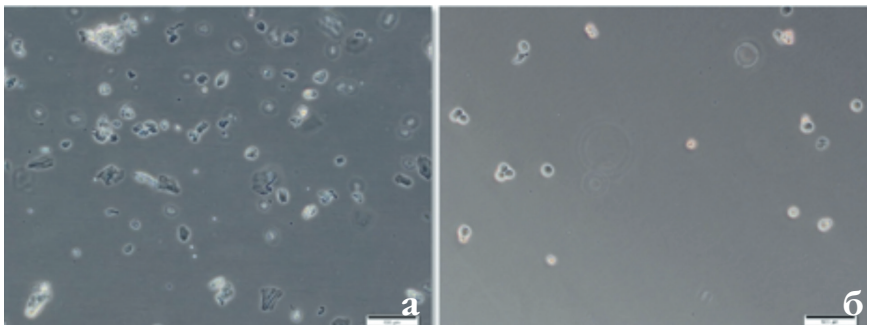

Рис. 6. Чистота суспензии эндотелиальных клеток: а) энзимный способ выделения; б) модифицированный энзимный способ выделения. Световая фазового-контрастная микроскопия ув. 100х

Fig. 6. Purity of endothelial cell suspension: a) enzymatic isolation method; б) modified enzymatic isolation method. Light phase-contrast microscopy 100x

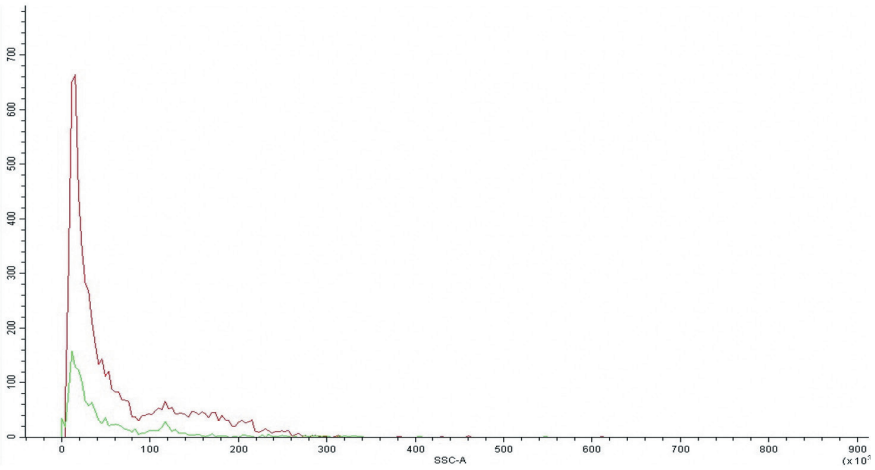

Рис. 7. Чистота суспензии эндотелиальных клеток: красная линия – энзимный способ выделения; зеленая линия – модифицированный энзимный способ выделения. Ось ординат показывает количество частиц; ось абсцисс – размер частиц. Проточная цитометрия

Fig. 7. Purity of endothelial cell suspension: red line – enzymatic isolation method; the green line is the modified enzymatic isolation method. The y-axis shows the number of particles; abscissa – particle size. Flow cytometry

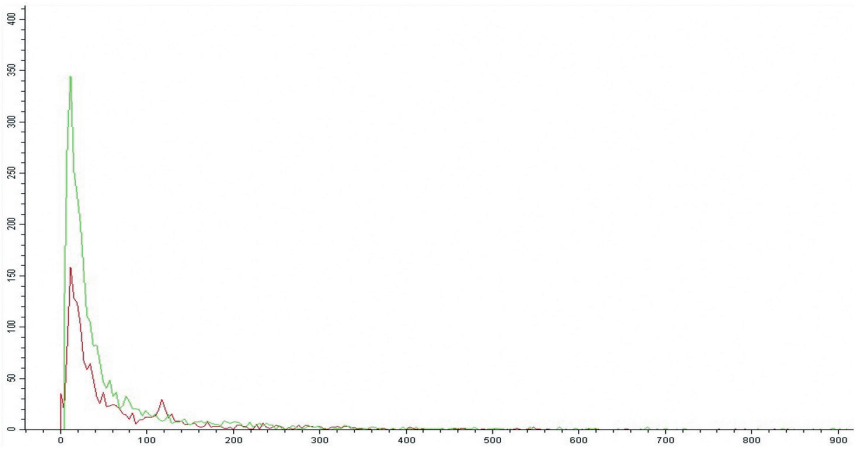

Рис. 8. Чистота суспензии эндотелиальных клеток: красная линия – модифицированный механический способ выделения; зеленая линия – модифицированный энзимный способ выделения. Ось ординат показывает количество частиц; ось абсцисс – размер частиц. Проточная цитометрия

Fig. 8. Purity of endothelial cell suspension: red line – modified mechanical isolation method; the green line is the modified enzymatic isolation method. The y-axis shows the number of particles; abscissa axis – particle size. Flow cytometry

Определение жизнеспособности получаенных суспензии

При определении степени адгезии культивированных клеточных суспензий достоверных различий выявлено не было. Однако в группах механического способа выделения в основном отмечали адгезию крупных конгломератов клеток *(рис. 9)*, тогда как при энзимном способе отмечали адгезию лишь единичных клеток *(рис. 10)*. Жизнеспособность эндотелиальных клеток в суспензиях, полученных модифицированными способами, не отличалась *(рис. 11)*.

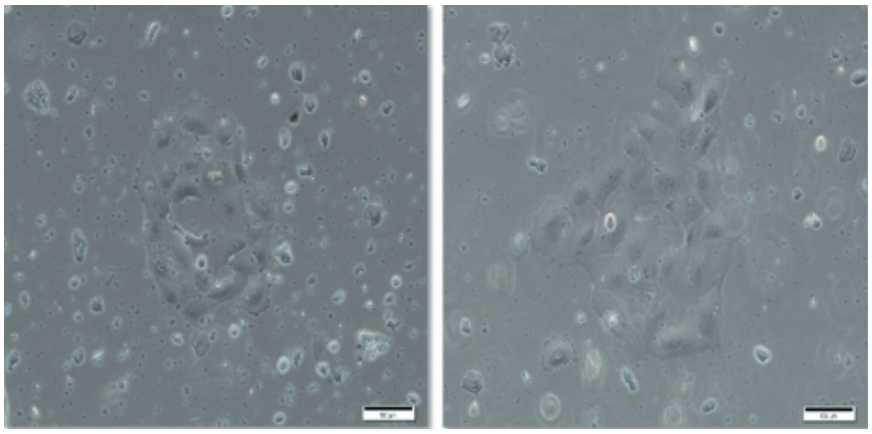

Рис. 9. Морфология эндотелиальных клеток человека: а) механический способ выделения; б) модифицированый механический способ выделения. Световая фазово-контрастная микроскопия ув. 100х

Fig. 9. Morphology of human endothelial cells: a) mechanical method of isolation; б) modified mechanical method of isolation. Light phase-contrast microscopy 100x

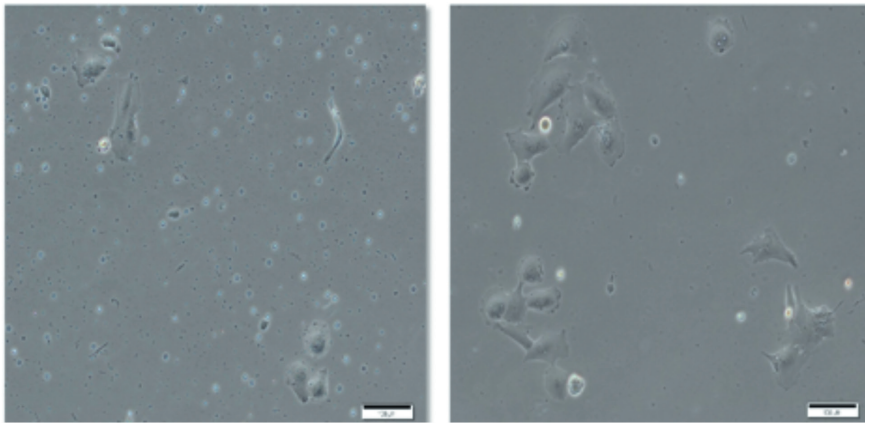

Рис. 10. Морфология эндотелиальных клеток человека: а) энзимный способ выделения; б) модифицированный энзимный способ выделения. Световая фазового-контрастная микроскопия ув. 100х

Fig. 10. Morphology of human endothelial cells: a) enzymatic isolation method; б) modified enzymatic isolation method. Light phase-contrast microscopy 100x

ЗАКЛЮЧЕНИЕ

Проведенное экспериментальное исследование является первым этапом к созданию метода имплантации суспензии эндотелиальных клеток для лечения пациентов с патологией эндотелиального слоя роговицы. В настоящий момент мы определили вариант, наиболее подходящий для дальнейшего применения, – модифицированный энзимный метод, который позволил получить наибольшее количество жизнеспособных клеток при наименьшем проценте загрязнения суспензии посторонними частицами. В дальнейшем мы планируем эксперименты, основной целью которых будет достижение максимально возможного количества некультивированных жизнеспособных изолированных эндотелиальных клеток в полученной суспензии. Также запланирована разработка методов и инструментария для имплантации полученной суспензии в переднюю камеру глаза.

Учитывая факт отсутствия в доступной нам литературе сведений по аналогичным разработкам и применению способов лечения патологии эндотелиального слоя роговицы с использованием некультивированных эндотелиальных клеток, находящихся в виде суспензии, а не фиксированных к поверхности ДМ, мы не можем провести сравнительный анализ результатов нашего эксперимента. Стоит отметить, что положительные клинические результаты, полученные группами зарубежных учёных, при использовании культивированных эндотелиальных клеток, являются предпосылкой широкого распространения данной технологии для клеточной эндотелиальной кератопластики.

Следует подчеркнуть, что развитие технологий не может проводиться в отрыве от контекста нормативно-правовых аспектов национального регулирования конкретного государства. В связи с чем задачей сообщества российских учёных является работа над созданием новых перспективных технологий, дающих возможность их использования на территории РФ. Разработка комплексного алгоритма лечения пациентов, имеющих различную этиологию и стадии эндотелиальной дисфункции роговицы, представляется нам крайне актуальной задачей отечественной офтальмологии.

Впервые предложены четыре способа получения суспензии эндотелиальных клеток роговицы. Показано,

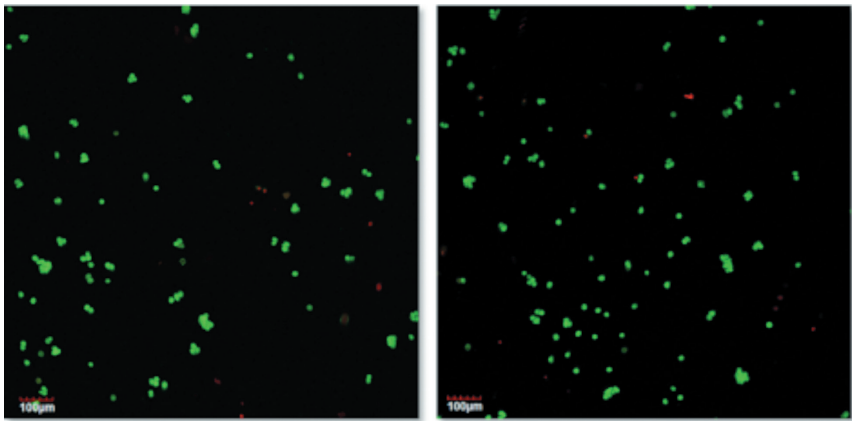

Рис. 11. Определение жизнеспособности полученной суспензии эндотелиальных клеток: а) модифицированный механический способ; б) модифицированный энзимный способ. Лазерная сканирующая конфокальная микроскопия, живые клетки (зелёные), мертвые клетки (красные) ув. 100х

Fig. 11. Determination of the viability of the obtained suspension of endothelial cells a) modified mechanical method; б) modified enzymatic method. Laser scanning confocal microscopy, live cells (green) dead cells (red) 100x

что применение модифицированного энзимного способа выделения эндотелиальных клеток роговицы позволяет получить суспензию клеток с минимальным включением различных частиц, максимальным выходом эндотелиальных клеток и сохранением их жизнеспособности.

ЛИТЕРАТУРА/REFERENCES

1. Weiss JS1, Moller HU, Aldave AJ, Seitz B, Bredrup C, Kivelä T, Munier FL, Rapuano CJ, Nischal KK, Kim EK, Sutphin J, Busin M, Labbé A, Kenyon KR, Kinoshita S, Lisch W. IC3D classification of corneal dystrophies. Ed.2nd. Cornea. 2015;34(2): 117–159.
2. Gorovoy MS. Descemet-stripping automated endothelial keratoplasty. Cornea .2006;25(8): 886–889. doi: 10.1097/01.ico.0000214224.90743.01
3. Малюгин Б.Э., Шилова Н.Ф., Антонова О.П., Анисимова Н.С., Шормаз И.Н. Сравнительный анализ клинико-функциональных результатов задней послойной кератопластики с использованием фемтосекундного лазера и микрокератома. Офтальмохирургия. 2019;(1): 20–26. [Malyugin BE, Shilova NF, Antonova OP, Anisimova NS, Shormaz IN. Comparative analysis of clinical and functional results of posterior layered keratoplasty using femtosecond laser and microkeratome. Fyodorov Journal of Ophthalmic Surgery. 2019;(1): 20–26. (In Russ.)] doi: 10.25276/0235-4160-2019-1-20-26
4. Melles GR, Ong TS, Ververs B, van der Wees J. Descemet membrane endothelial keratoplasty (DMEK). Cornea. 2006;25(8): 987–990. doi: 10.1097/01.ico.0000248385.16896.34
5. Малюгин Б.Э., Шилова Н.Ф., Анисимова Н.С., Антонова О.П. Трансплантация эндотелия и Десцеметовой мембраны. Вестник офтальмологии. 2019;135(1): 98–103. [Maliugin BE, Shilova NF, Anisimova NS, Antonova OP. Transplantation of endothelium and Descemet's membrane. The Russian Annals of Ophthalmology. 2019;135(1): 98103. (In Russ.)]. doi: 10.17116/oftalma201913501198
6. Parikumar P, Haraguchi K, Senthilkumar R, Abraham SJ. Human corneal endothelial cell transplantation using nanocomposite gel sheet in bullous keratopathy. Am J Stem Cells. 2018;7(1): 18–24.
7. Kinoshita S, Koizumi N, Ueno M, et al. Injection of cultured cells with a ROCK inhibitor for bullous keratopathy. N Engl J Med. 2018;378(11): 995–1003. doi: 10.1056/NEJMoa1712770
8. Федеральный закон от 23 июня 2016 г. № 180-ФЗ «О биомедицинских клеточных продуктах». Доступно по: https://minzdrav.gov.ru/ministry/61/23/stranitsa-967/federalnyy-zakon-ot-23-iyunya-2016-g-180-fz-o-biomeditsinskih-kletochnyh-produktah [Ссылка активна на 14.11.2022]. [Federal Law No. 180-FZ of June 23, 2016 «On Biomedical Cell Products». Available from: https://minzdrav.gov.ru/ministry/61/23/stranitsa-967/federalnyy-zakon-ot-23-iyunya-2016-g-180-fz-o-biomeditsinskih-kletochnyh-produktah [Accessed 14th November 2022] (In Russ.)]

Информация об авторах
Борис Эдуардович Малюгин, д.м.н., профессор, boris.malyugin@gmail.com, https://orcid.org/0000-0001-5666-3493
Сергей Анатольевич Борзенок, д.м.н., профессор, mdborzenok@yandex.ru, https://orcid.org/0000-0001-9160-6240
Дмитрий Сергеевич Островский, к.б.н., научный сотрудник, dmitriy.ostrovskiy@gmail.com, https://orcid.org/0000-0002-2817-7102
Ольга Павловна Антонова, к.м.н, antonova.mntk@gmail.com, https://orcid.org/0000-0002-7414-0511
Мадина Хетаговна Хубецова, к.м.н., porporina@inbox.ru, https://orcid.org/0000-0002-6378-8750
Нино Романовна Цикаришвили, ординатор, nino1996nino@mail.ru, https://orcid.org/0000-0003-4084-7794

Information about the authors
Boris E. Malyugin, PhD, Doctor of Sciences in Medicine, Professor, boris.malyugin@gmail.com, https://orcid.org/0000-0001-5666-3493
Sergey A. Borzenok, Doctor of Science (Medicine), Professor, mdborzenok@yandex.ru, https://orcid.org/0000-0001-9160-6240
Dmitriy S. Ostrovskiy, PhD in Biological Sciences, researcher, dmitriy.ostrovskiy@gmail.com, https://orcid.org/0000-0002-2817-7102
Olga P. Antonova, PhD in Medical Sciences, antonova.mntk@gmail.com, https://orcid.org/0000-0002-7414-0511
Madina K. Khubetsova, PhD in Medical Sciences, porporina@inbox.ru, https://orcid.org/0000-0002-6378-8750
Nino R. Tsikarishvili, Resident, nino1996nino@mail.ru, https://orcid.org/0000-0003-4084-7794

Вклад авторов в работу:
Б.Э. Малюгин: существенный вклад в концепцию и дизайн работы, окончательное утверждение версии, подлежащей публикации.
С.А. Борзенок: существенный вклад в концепцию и дизайн работы, окончательное утверждение версии, подлежащей публикации.
Д.С. Островский: существенный вклад в концепцию и дизайн работы, сбор, анализ и обработка материала, написание текста.
О.П. Антонова: сбор, анализ и обработка материала, написание текста.
М.Х. Хубецова: сбор, анализ и обработка материала, редактирование.
Н.Р. Цикаришвили: редактирование.

Authors' contribution:
B.E. Malyugin: significant contribution to the concept and design of the work, final approval of the version to be published.
S.A. Borzenok: significant contribution to the concept and design of the work, final approval of the version to be published.
D.S. Ostrovskiy: significant contribution to the concept and design of the work, collection, analysis, and processing of material, writing.
O.P. Antonova: collection, analysis, and processing of material, writing.
M.K. Khubetsova: collection, analysis, and processing of material, editing.
N.R. Tsikarishvili: editing.

Финансирование: Авторы получили грант в конкурсе «Проведение фундаментальных научных исследований и поисковых научных исследований малыми отдельными научными группами» (2021). Название гранта «Разработка метода получения суспензии эндотелиальных клеток роговицы человека и ее последующей трансплантации в эксперименте ex vivo». Номер: 22-25-00356
Согласие пациента на публикацию: Письменного согласия на публикацию этого материала получено не было. Он не содержит никакой личной идентифицирующей информации.
Конфликт интересов: Отсутствует.

Funding: The authors received a grant in the competition «Conducting fundamental scientific research and exploratory scientific research by small individual scientific groups» (2021). The name of the grant is «Development of a method for obtaining a suspension of human corneal endothelial cells and its subsequent transplantation in an ex vivo experiment». Number: 22-25-00356
Patient consent for publication: No written consent was obtained for the publication of this material. It does not contain any personally identifying information.
Conflict of interest: There is no conflict of interest.

Поступила: 09.11.2022
Переработана: 14.11.2022
Принята к печати: 16.11.2022

Originally received: 09.11.2022
Final revision: 14.11.2022
Accepted: 16.11.2022

ЕКАТЕРИНБУРГСКИЙ ЦЕНТР
МНТК «МИКРОХИРУРГИЯ ГЛАЗА»
СОЗВЕЗДИЕ ПРОФЕССИОНАЛОВ

WETLAB

6-17 марта, 3-14 апреля 2023

КУРСЫ «СОВРЕМЕННЫЕ АСПЕКТЫ ХИРУРГИИ КАТАРАКТЫ. ФАКОЭМУЛЬСИФИКАЦИЯ», 72 ч
в учебно-симуляционном центре Екатеринбургского центра МНТК «Микрохирургия глаза»

Обучение проводится в рамках совместной деятельности АО «Екатеринбургский центр МНТК «Микрохирургия глаза» и ФГБОУ ВО «Уральский государственный медицинский университет» МЗ РФ по реализации дополнительных профессиональных образовательных программ.

После прохождения полного курса обучения и успешной итоговой аттестации курсантам выдается документ о повышении квалификации установленного образца с внесением сведений об образовании в Федеральную информационную систему «Федеральный реестр сведений о документах об образовании и/или о квалификации, документах об обучении».

Обучение в Wetlab – это уникальная возможность в кратчайшие сроки освоить современную технологию хирургии катаракты, приобрести профессиональные навыки без тревоги за пациента. Теорию и практику в учебном центре преподают лучшие специалисты ЕЦ МНТК «Микрохирургия глаза» и УГМУ.

ОТПРАВИТЬ ЗАЯВКУ

Отправить заявку можно через сайт Центра www.eyeclinic.ru
Раздел Специалистам – Учебно-симуляционный центр – WETLAB

Екатеринбургский центр МНТК «Микрохирургия глаза»
620149, Россия, г. Екатеринбург, ул. Академика Бардина, 4а
e-mail: wetlab_mntk@mail.ru

Лицензия на образовательную деятельность 90ЛО1 0009411 (рег. № 2348) от 19.08.2016
ФГБУ ВО «УГМУ» МЗ РФ.

Офтальмохирургия. 2022;4: 66–73.
Fyodorov Journal of Ophthalmic Surgery. 2022;4: 66–73.

Научная статья
УДК 617.7-007.681
doi: 10.25276/0235-4160-2022-4-66-73

Перспективы применения наночастиц Ag(10%):InP/ZnS MPA в лечении дрожжевых кератомикозов

В.О. Пономарев[1], В.Н. Казайкин[1], С.В. Дежуров[2], С.М. Розанова[3], М.В. Кырф[3], В.Л. Тимофеев[1]

[1] *Екатеринбургский центр МНТК «Микрохирургия глаза», Екатеринбург*
[2] *Научно-исследовательский институт прикладной акустики, Дубна*
[3] *Клинико-диагностический центр, Екатеринбург*

РЕФЕРАТ

Актуальность. Резистентные грибковые кератиты (кератомикозы) – это большая проблема в современной офтальмологии. Ограниченный арсенал лекарственных средств и низкая эффективность хирургического лечения зачастую приводят к чрезвычайно низким анатомическим и функциональным результатам. Одним из альтернативных подходов к ведению грибковых кератитов может служить применение наночастиц – в монотерапии или в качестве катализатора – для более эффективного воздействия нативного лекарственного средства. В качестве наночастиц выступают квантовые точки (КТ). Под действием света видимой области спектра КТ способны к участию в реакциях окисления-восстановления и моделируемому образованию активных форм кислорода (АФК) путем изменения электронных взаимодействий с атомами окружения. **Цель.** Синтез КТ, потенциально активных в отношении грибковой микрофлоры, изучение способности данного типа КТ и аналогов к выработке АФК и анализе их фунгицидной активности в отношении дрожжевой микрофлоры in vitro. **Материал и методы.** В исследовании определялась эффективность раствора КТ в подавлении роста колоний резистентных видов грибов рода Candida spp (C. albicans, C. glabrata, C. tropicalis, C. Parapsilosis) in vitro. Использовались КТ Ag(10%):InP/ZnS MPA в виде нативного раствора (10%) и в разведении 1:100 (0,1%). **Результаты.** Удалось выявить полное подавление видимого роста грибов рода Candida spp. в зоне, обработанной КТ, вне зависимости от концентрации. Диаметр зоны задержки роста (ЗЗР) во всех случаях превышал 24 мм, что соответствовало высокой степени чувствительности. **Заключение.** Синтезированные КТ Ag(10%):InP/ZnS MPA показали высокую антиинфекционную активность в отношении резистентной дрожжевой микробиоты Candida spp. в лабораторных условиях, играющих одну из первостепенных ролей в течении кератомикозов. Необходимо рассматривать КТ Ag(10%):InP/ZnS MPA как одну из альтернатив/дополнительных средств для лечения резистентных офтальмомикозов, в частности кератомикозов, после ограниченных клинических испытаний в различных вариациях.

Ключевые слова: *грибковый кератит, дрожжевые грибы, квантовые точки, наночастицы* ■

Для цитирования: Пономарев В.О., Казайкин В.Н., Дежуров С.В., Розанова С.М., Кырф М.В., Тимофеев В.Л. Перспективы применения наночастиц Ag(10%):InP/ZnS MPA в лечении дрожжевых кератомикозов. Офтальмохирургия. 2022;4: 66–73. doi: 10.25276/0235-4160-2022-4-66-73
Автор, ответственный за переписку: Владимир Леонидович Тимофеев, vltimof92@gmail.com

ABSTRACT

Original article

Perspectives of Ag(10%):InP/ZnS MPA nanoparticles application in the treatment of yeast keratomycosis

V.O. Ponomarev[1], V.N. Kazaikin[1], S.V. Dezhurov[2], S.M. Rozanova[3], M.V. Kyrf[3], V.L. Timofeev[1]

[1]*Ekaterinburg Center IRTC «Eye Microsurgery» Ekaterinburg, Russian Federation*
[2]*Applied Acoustic Research Institute, Dubna, Russian Federation*
[3]*Clinical and Diagnostic Center, Ekaterinburg, Russian Federation*

Relevance. Resistant fungal keratitis (keratomycosis) is a big current problem in ophthalmology. The limited arsenal of drugs and the low efficiency of surgical treatment often leads to extremely low anatomical and functional results. One of the alternative approaches to the management of fungal keratitis can be the use of nanoparticles, in monotherapy, or as a catalyst for a more effective effect of a native drug. Quantum dots (QDs) act as nanoparticles. Under the action of light in the visible region of the spectrum, QDs are capable of participating in

© Пономарев В.О., Казайкин В.Н., Дежуров С.В., Розанова С.М., Кырф М.В., Тимофеев В.Л., 2022

CC BY 4.0

redox reactions and the simulated formation of reactive oxygen species (ROS) by changing the electronic interactions with the surrounding atoms. **Purpose.** Synthesis of QDs potentially active against fungal microflora, study of the ability of this type of QDs and analogues to produce ROS and analysis of their fungicidal activity against yeast microflora in vitro. **Material and methods.** The study determined the effectiveness of the QDs solution in suppressing the growth of colonies of resistant species of fungi of the genus Candida spp (C. albicans, C. glabrata, C. tropicalis, C. Parapsilosis) in vitro. QDs Ag(10%):InP/ZnS MPA were used in the form of a native solution (10%) and at a dilution of 1:100 (0.1%). **Results.** It was possible to reveal the complete suppression of the visible growth of Candida spp. in the area treated with QDs, regardless of concentration. The diameter of the growth inhibition zone (GIZ) in all cases exceeded 24 mm, which corresponded to a high degree of sensitivity. **Conclusion.** The synthesized Ag(10%):InP/ZnS MPA QDs showed high anti-infective activity against the resistant yeast microbiota Candida spp. in laboratory conditions, playing one of the primary roles in the course of keratomycosis. It is necessary to consider QDs Ag(10%):InP/ZnS MPA as one of the alternative/additional agents for the treatment of resistant ophthalmomycosis, in particular keratomycosis, after limited clinical trials in various variations.

Key words: *fungal keratitis, yeast fungi, quantum dots, nanoparticles* ■

For quoting: Ponomarev V.O., Kazaikin V.N., Dezhurov S.V., Rozanova S.M., Kyrf M.V., Timofeev V.L. Perspectives of Ag(10%):InP/ZnS MPA nanoparticles application in the treatment of yeast keratomycosis. Fyodorov Journal of Ophthalmic Surgery. 2022;3: 66–73.
doi: 10.25276/0235-4160-2022-4-66-73
Corresponding author: Vladimir L. Timofeev, vltimof92@gmail.com

АКТУАЛЬНОСТЬ

Грибковые паразитические поражения глаза и его придаточного аппарата принято называть окуломикозами (лат. oculus – «глаз»; лат. mycoses; греч. mykes – «гриб»). При этом практически любая анатомическая область может быть вовлечена в инфекционный процесс и проявляться в виде микозов век, слезных органов, конъюнктивы, роговицы, сосудистой оболочки (грибковый увеит), а также эндофтальмита. Такая широкая вариабельность поражений напрямую коррелирует с фактом практически повсеместного распространения «царства Грибов» в живой природе и их обитании на поверхности человеческого тела как симбионтов и комменсалов с бактериальной популяцией [1].

В свою очередь инфекционные поражения роговицы являются одной из ведущих причин слепоты и слабовидения, с частотой встречаемости до 800 случаев на 100 000 населения в год (0,8 %), при этом грибковые поражения и микст-инфекции в структуре данных поражений занимают лидирующие позиции, обходя бактериальные, вирусные и паразитарные инвазии, по некоторым данным [2–4].

Сложности ведения данной группы пациентов ассоциируются с рядом негативных факторов, а именно: склонностью грибковых поражений к более глубокому инфицированию роговичной ткани (поражение задних отделов стромы), трудностями лабораторной диагностики (сложность забора материала и длительный период роста и идентификации возбудителя), рецидивирующим характером течения инфекции (неконтролируемый захват тканей с тенденцией к вовлечению склеры, переходу к эндофтальмиту/ панофтальмиту). Более того, ситуацию отягощает ограниченный арсенал терапевтических средств и низкая эффективность хирургического лечения, что ведет к чрезвычайно низким анатомическим и функциональным результатам [5–9].

Неоспоримым является факт регионального детерминизма и зависимости от климатических условий в структуре возбудителей грибковых кератитов [10]. Дрожжеподобные грибы рода Candida spp. чаще наблюдаются в регионах с умеренным климатом (62,3%), низкой вовлеченностью населения в сельскохозяйственные работы и высоким уровнем жизни населения; также предрасполагающими факторами считаются заболевания глазной поверхности (например, недостаточная секреция слезы, отсутствие смыкания век), наличие признаков поливариантной иммуносупрессии, предшествующие оперативные вмешательства, ношение мягких контактных линз. В свою очередь, мицелиальные грибы, особенно Fusarium spp. и Aspergillus spp., доминируют в регионах с тропическим климатом, высоким уровнем занятости населения в полевых работах, у лиц мужского пола, с эпизодами травматизации эпителия роговицы объектами растительного или животного происхождения [11–13]. Соответственно, акцент на дрожжеподобную микрофлору представляет особый интерес для офтальмологов РФ.

Современный опыт применения различных препаратов для лечения грибковых кератитов показывает, что дозировки и способы введения не стандартизированы, разнородные группы средств не сертифицированы и в некоторых случаях обладают токсическим потенциалом, препараты демонстрируют низкую фунгицидную активность, в силу низкой проникающей способности в ткани глаза и высокой химиорезистентности возбудителей инфекции [14].

Одним из альтернативных подходов к ведению грибковых кератитов может служить применение наночастиц – в монотерапии или в качестве катализатора – для более эффективного воздействия нативного лекарственного средства (н-р антибиотика/антимикотика). В качестве наночастиц выступают квантовые точки (КТ), которые представляют собой синтезированные химическим методом нанообъекты диаметром 2–10 нм, состоящие из групп полупроводников периодической системы хими-

ческих элементов. Под действием света видимой области спектра КТ способны к участию в реакциях окисления-восстановления и моделируемому образованию активных форм кислорода (АФК) путем изменения электронных взаимодействий с атомами окружения, механизм данных взаимодействий подробно описан в работах [15–23]. За счет этих процессов возможно нарушение в работе всей электронно-транспортной цепи инфекционного агента с увеличением его чувствительности к активному веществу. Более того, сверхмалые размеры КТ позволяют им с легкостью проникать в структуры объекта.

ЦЕЛЬ

Синтез КТ, потенциально активных в отношении грибковой микрофлоры, изучение способности данного типа КТ и аналогов к выработке АФК и анализ их фунгицидной активности в отношении дрожжевой микрофлоры in vitro, которая играет одну из ключевых ролей в развитии инфекционного процесса в РФ по данным вышеописанной эпидимиологии.

МАТЕРИАЛ И МЕТОДЫ

Синтез КТ

Техническое задание для НИИ «Прикладная акустика» (научно-производственная база разработки КТ широкого диапазона) (г. Дубна) было сформировано на основании следующих характеристик: синтезируемые КТ прежде всего должны содержать не менее 1% серебра в своем составе, на основании рандомизированных исследований [24] для возможности потенциального фунгицидного эффекта; иметь размер не более 5 нм (2–3 оболочки) для обеспечения прохождения через клеточную мембрану возбудителя инфекции и обладать реактогенностью; в составе КТ не должны присутствовать полупроводники, обладающие возможными токсическими свойствами во время полураспада молекулы [25]; в качестве растворителя должна использоваться вода, для потенциальной возможности эпибульбарного использования квантовый выход флуоресценции не должен превышать 0,5%, являясь индикатором образования АФК (квантовый выход, равный 1, стремится к образованию фотона в ответ на каждый поглощенный, что нивелирует участие свободных электронов на внешнем энергетическом уровне КТ в окислительно-восстановительных реакциях).

Используемые реактивы для синтеза КТ: октадецен (Fluka, 90%), селен (Merck, 99%), теллур (Aldrich, 99,8%), олеиламин (90 %, Sigma), метанол (HPLC), триоктилфосфин (Sigma, 90%), ацетат цинка (Sigma, 99%), трис-(диэтиламино)фосфин (Aldrich, 97%), 3-меркаптопропионовая кислота (Enamine, 95%).

Спектры поглощения образцов измеряли на спектрофотометре UV-Vis-NIR Cary 5000 (с шагом 1 нм). Спектры фотолюминесценции измеряли на спектрофлуориметре HORIBA Fluorolog-3. Синтез проводили в соответствии с методикой [26]. Солюбилизацию в водную фазу проводили с использованием 3-меркаптопропионовой кислоты. Модификацию и очистку образцов проводили по методике [27]. Полученные растворы экспортировались заказчику в условиях стерильности.

Способность КТ к образованию АФК

В качестве маркера формирования АФК, обладающего восстановительными свойствами, был использован цитохром С (CytC). Простота его использования и спектрометрический метод детекции восстановленной формы CytC был описан ранее E. Yaghini и соавт. [28]. Используемые материалы: КТ CdSe/ZnS-PEG, InP/ZnS-MPA, AgInP/ZnS-MPA, (Acros, 99%), Натрия борогидрид, (Scharlau, 95%), Цитохром С, (CytC, ООО «Самсон-Мед»). Фотовосстановление CytC проводили в буфере PbS с pH 11,5 (при меньшем pH наблюдалось восстановление CytC в темноте в случае индиевых КТ). Предварительно готовили 2,5 мл дисперсии КТ CdSeZnS с концентрацией 80 нМ (0,12% масс). Образец помещали в кювету и записывали базовую линию. Далее, избегая прямого попадания света на образец, вносили CytC до концентрации 15 мкМ. Записывали спектр поглощения образца. Затем образец в кювете облучали светодиодной лампой 1 мин и снова записывали спектр. Операции повторяли до достижения общего времени облучения 5 мин. Аналогично исследовали дисперсии КТ AgInP/ZnS и InP/ZnS с концентрациями 0,03% и 0,042% масс соответственно, при этом фиксировались равные оптические плотности дисперсий для всех образцов на длине волны облучения (450 нм). Равные оптические плотности образцов на длине волны облучения подразумевают одинаковое количество поглощенных образцом фотонов в единицу времени. Степень восстановления CytC отслеживали по возникновению характерного пика на 550 нм. Рассчитывали относительное значение оптической плотности данного пика как A(пика)=A(550нм) – A(565нм), где оптическая плотность A на 565нм соответствует значению локального минимума восстановленной формы CytC. Строили зависимость A(пика) от времени облучения *(рис. 4)*. Для корректного сравнения начальных скоростей фотореакции, начальные скорости восстановления, полученные в эксперименте, нормировали на молярный коэффициент экстинкции восстановленной формы CytC на 550 нм (28000 1/см×М).

Исследование антиинфекционных свойств in vitro

На базе ГАУЗ СО «Клинико-диагностический центр» (г. Екатеринбург) из клинического материала было выделено 9 изолятов идентифицированных как грибы рода Candida, в т.ч. C. albicans, C. glabrata, C. tropicalis, C. parapsilosis. C.albicans доминировала по численности.

Вся совокупность микобиоты проявляла свойства множественной устойчивости к фунгицидным препаратам, в частности к Амфотерицину-Б *(табл. 2)*. Для эксперимента использовали плотную питательную среду Мюллер-Хинтона, содержащую 2% глюкозу. Для приготовления инокулюма использовали суточные культуры исследуемых Candida spp. Мутность инокулюма соответствовала 0,5 McFarland (1x106 – 5x106 клеток/мл). Посев инокулюма проводили не позднее, чем через 15 мин с момента его приготовления. Стерильный хлопковый тампон погружали в инокулюм, затем избыток инокулюма удаляли, отжав тампон о стенки пробирки. Инокуляцию в чашку Петри, со средой Мюллер-Хинтона с глюкозой, проводили штриховыми движениями в трех направлениях, поворачивая чашку Петри на 60°. Не позднее чем через 15 мин после инокуляции на поверхность питательной среды наносили 2 точки растворов: нативный раствор КТ (10%) и разведенные КТ 1:100 (0,1%) дистиллированной водой, объёмом 0,5 мкл. Инкубировали при температуре 35±20С 18–24 часа. После окончания инкубации чашки помещали кверху дном на темную матовую поверхность так, чтобы свет падал на них под углом в 45° (учет в отраженном свете). Диаметр зон задержки роста (ЗЗР) измеряли с точностью до 1 мм. При измерении зон задержки роста ориентировались на зону полного подавления видимого роста. В качестве источника возбуждения использовался свет видимой области спектра.

Статистическая обработка данных

Параметрические критерии различий рассчитывались путем сравнения величин выборочных дисперсий рядов наблюдений (выборок) объема n_1 по F-критерию Фишера ($F_{ЭМП}$) по формуле:

$$F_{ЭМП} = \frac{S_{\bar{x}}^2}{S_{\bar{y}}^2},$$

где $S_{\bar{x}}^2 = \frac{1}{n_1}\sum_{i=1}^{n_1}(x_i - \bar{x})^2$; $S_{\bar{y}}^2 = \frac{1}{n_1}\sum_{i=1}^{n_1}(y_i - \bar{y})^2$.

Сравниваемые выборки распределены по нормальному закону.

РЕЗУЛЬТАТЫ

Результаты синтеза КТ

Паспортные данные, технические и спектральные характеристики синтезированных КТ представлены на *рисунках 1–3*.

Из представленных данных видно, что КТ в соответствии с техническим заданием представляют собой 10% водную дисперсию с квантовым выходом 0,1%, определяющим потенциальную способность к выработке АФК. КТ содержат в своем составе биологически инертные полупроводники, имеют широкий спектр поглощения, который определяет их активность в видимой области спектра. Спектр флуоресценции в свою очередь смещен в инфракрасную область, минимизируя возбуждение фоторецепторов. Поверхность КТ функционализирована 3-меркаптопропионовой кислотой, для повышения их физической стабильности при взаимодействии с биологическим окружением.

Характеристика *Feature*	Значение *Value*
Форма поставки *Delivery form*	Дисперсия *Dispersion*
Концентрация *Concentration*	10%
Объем *Volume*	5 мл *5 ml*
Растворитель *Solvent*	Вода *Water*
Свойства поверхности *Surface properties*	3-меркаптопропионовая кислота, противоион тетраметиламмоний *3-mercaptopropionic acid, tetramethylammonium counterion*
Квантовый выход *Quantum yield*	0.1%
Длина волны флуоресценции *Fluorescence wavelength*	795 нм *795 nm*
Ширина пика на полувысоте *Peak width at half maximum*	132 нм *132 nm*
Срок хранения *Shelf life*	12 месяцев *12 months*
Условия хранения *Storage conditions*	В плотно закрытой таре, при +4С, в темном месте, влажность 20-80% *In a tightly closed container, at +4C, in a dark place, humidity 20-80%*

Рис. 1. Технические характеристики КТ Ag(10%):InP/ZnS MPA

Fig. 1. Technical characteristics of CT Ag(10%):InP/ZnS MPA

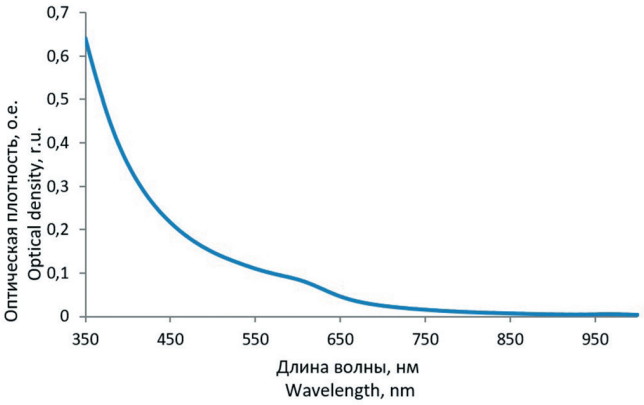

Рис. 2. Спектр поглощения КТ Ag(10%):InP/ZnS MPA

Fig. 2. Absorption spectrum of QDs Ag(10%):InP/ZnS MPA

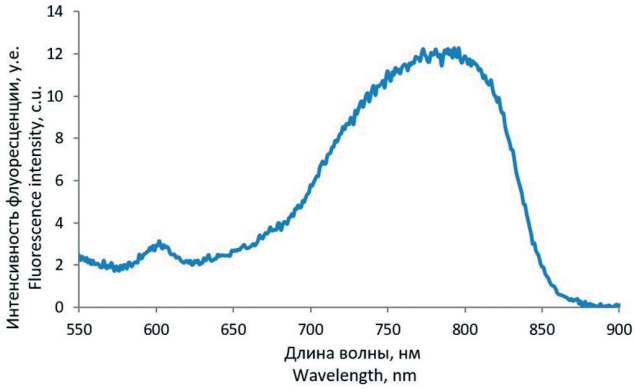

Рис. 3. Спектр флуоресценции КТ Ag(10%):InP/ZnS МРА

Fig. 3. Fluorescence spectrum of QDs Ag(10%):InP/ZnS MPA

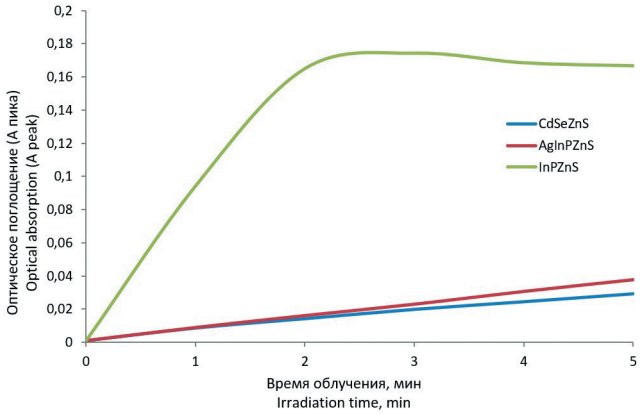

Рис. 4. Кинетика восстановления CytC. Нормировка по оптической плотности КТ на длине волны облучения (450нм)

Fig. 4. CytC recovery kinetics. Normalization by the optical density of QDs at the irradiation wavelength (450 nm)

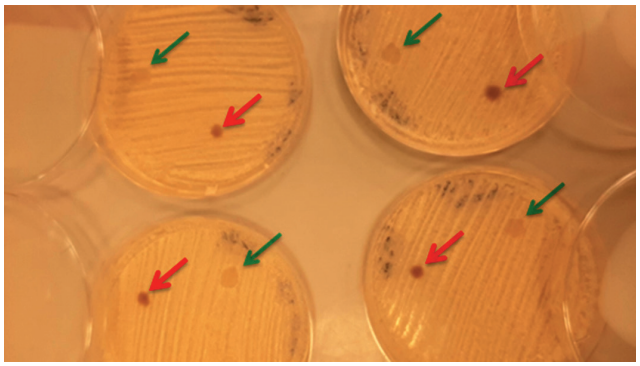

Рис. 4. Формирование ЗЗР C. Albicans (1–4). Зеленая стрелка – 10% раствор КТ, красная стрелка – 0,1% раствор КТ

Fig. 4. Formation of GIZ C. Albicans (1–4). Green arrow – 10% QD solution, red arrow – 0.1% QD solution

Исходя из данных [34] разработанные КТ могут конкурировать с современными аналогами в данной области исследований.

Результаты исследования выработки АФК

На *рисунке 4* показано, что наибольшими скоростями генерации всех АФК отличаются КТ InP/ZnS. Предположительно данный результат связан с фотофизическими свойствами ядра InP, которое при достаточной пассивации (были использованы InP/ZnS с относительно толстой ZnS оболочкой, более 3нм) сульфидом цинка, обладает наилучшим разделением заряда в возбужденном состоянии КТ и его передаче во внешнюю среду. КТ AgInPZnS в целом обладают на 92% тем же составом ядра, что и InP/ZnS, но существенно меньшей толщиной оболочки ZnS. Видимо, поэтому в данном случае вероятность реакций с образованием АФК всех типов с их поверхностью крайне высока. По факту, при непродолжительном облучении они буквально растворяются (крайне низкая фотостабильность). Это, очевидно, приводит к снижению видимой скорости генерации АФК относительно недопированных InP/ZnS с толстой защитной оболочкой. В этом свете поведение кадмиевых КТ логично вписывается в предложенную теорию. Именно в этом случае окисление материала полупроводника затруднено (CdSe/ZnS наиболее фотостабильные КТ), что дает высокую генерацию АФК.

Результаты исследования антиинфекционных свойств in vitro

В ходе исследования удалось выявить полное подавление видимого роста грибов рода Candida spp. в зоне обработанной КТ, вне зависимости от их концентрации. Диаметр ЗЗР во всех случаях превышал 24 мм, что соответствовало высокой степени чувствительности *(табл. 1, рис. 4–5)*.

Результаты статистической обработки данных

Во всех случаях исследуемые величины попали в зону значимости (Fэпм = 5,38±1,32), что соответствует по оси значимости значениям P ≤0,01 *(табл. 1, 2)*.

ОБСУЖДЕНИЕ

Полученные результаты позволяют предположить перспективность эпибульбарного использования нативного раствора КТ в разведении в качестве средств лечения резистентных грибковых кератомикозов, после проведения исследований по острой и хронической цитотоксичности. Рассматривается комбинированный механизм воздействия на патогенную флору: запуск процессов опосредованного АФК окисления во внутриклеточных кластерах, с нарушением окислительно-восстановительных процессов внутри органелл гриба, и непосредственное фунгицидное действие молекул серебра,

Таблица 1

Диаметр ЗЗР у возбудителей при различных концентрациях КТ (P ≤0,01)

Table 1

Diamter of GIZ in different concentrations of QDs (P ≤0.01)

Возбудитель Pathogen	C. parapsilosis	C. glabrata	C. tropicalis	C. albicans (1)	
ЗЗР (мм)/конц. (10%–0,1%) ZDG (mm)/conc. (10%– 0.1%)	26–26	26–26	27–27	25–25	
Возбудитель Pathogen	C. albicans (2)	C. albicans (3)	C. albicans (4)	C. albicans (5)	C. albicans (6)
ЗЗР (мм)/конц. (10%–0.1%) GIZ (mm)/conc. (10%–0.1%)	25–25	28–28	26–26	25–25	26–26

Таблица 2

Диаметр ЗЗР у возбудителей на Амфотерицин-Б (P ≤0,01)

Table 2

Diamter of GIZ in Amphotorecin B (P ≤0.01)

Возбудитель Pathogen	C. parapsilosis	C. glabrata	C. tropicalis	C. albicans (1)	
ЗЗР (мм) Амфотерицин – Б GIZ (mm) Amphotericin B	7±1	11±1	6±1	6±1	
Возбудитель Pathogen	C. albicans (2)	C. albicans (3)	C. albicans (4)	C. albicans (5)	C. albicans (6)
ЗЗР (мм) Амфотерицин-Б GIZ (mm) Amphotericin B	8±1	8±1	7±1	7±1	8±1

теоретическое обоснование которых описано в [29–33] и заключается в изменении электростатических взаимодействий в клетке возбудителя, нарушении работы клеточной стенки, а также в нарушении работы транспортных белков, переносящих питательные вещества из внево внутриклеточное пространство.

Также необходимо исследовать вопросы комбинированного воздействия растворов КТ в различных концентрациях в сочетании с известными эпибульбарными антимикотиками, для развития аддитивного эффекта (последовательная или конъюгатная терапия), после исследования вопросов физического и химического взаимодействия анализируемых химических субстратов.

ЗАКЛЮЧЕНИЕ

Синтезированные КТ Ag(10%):InP/ZnS MPA показали высокую антиинфекционную активность в отношении резистентной дрожжевой микробиоты Candida spp. в ла-

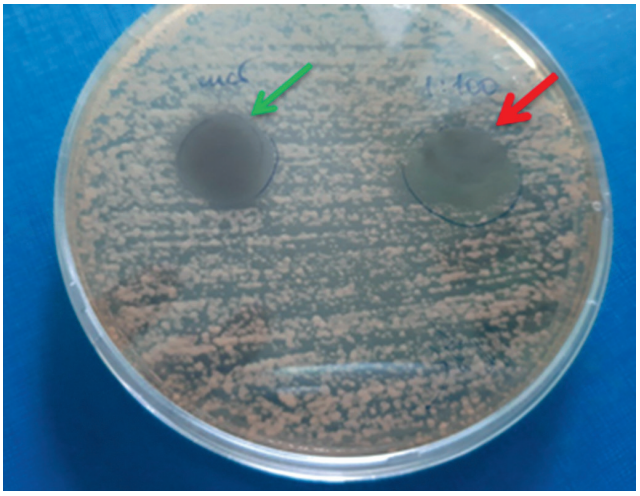

Рис. 5. Пример формирования ЗЗР C. parapsilosis. Зеленая стрелка – 10% раствор КТ, красная стрелка – 0,1 % раствор КТ

Fig. 5. An example of the formation of GIZ C. parapsilosis. Green arrow – 10% QD solution, red arrow – 0.1% QD solution

бораторных условиях, играющих одну из первостепенных ролей в течении кератомикозов.

Доказана способность данного типа КТ и аналогов к выработке АФК, при этом наибольшей способностью к выработке АФК обладают КТ типа InP/ZnS.

ЛИТЕРАТУРА/REFERENCES

1. Shivaji S, Jayasudha R, Prashanthi GS, Arunasri K, Das T. Fungi of the human eye: Culture to mycobiome. Exp Eye Res. 2022;217: 108968. doi: 10.1016/j.exer.2022.108968
2. Ting DSJ, Ho CS, Cairns J, Elsahn A, Al-Aqaba M, Boswell T, Said DG, Dua HS. 12-year analysis of incidence, microbiological profiles and in vitro antimicrobial susceptibility of infectious keratitis: the Nottingham Infectious Keratitis Study. Br J Ophthalmol. 2021;105(3): 328–333. doi: 10.1136/bjophthalmol-2020-316128
3. Ting DSJ, Ho CS, Cairns J, Gopal BP, Elsahn A, Al-Aqaba M, Boswell T, Said DG, Dua HS. Seasonal patterns of incidence, demographic factors and microbiological profiles of infectious keratitis: the Nottingham Infectious Keratitis Study. Eye (Lond). 2021;35(9): 2543–2549. doi: 10.1038/s41433-020-01272-5
4. Arshad S, Petsoglou C, Lee T, Al-Tamimi A, Carnt NA. 20 years since the Herpetic Eye Disease Study: Lessons, developments and applications to clinical practice. Clin Exp Optom. 2021;104(3): 396–405. doi: 10.1080/08164622.2021.1877531
5. Cunha AM, Loja JT, Torrão L, Moreira R, Pinheiro D, Falcão-Reis F, Pinheiro-Costa J. A 10-year retrospective clinical analysis of fungal keratitis in a Portuguese Tertiary Centre. Clin Ophthalmol. 2020;14: 3833–3839. doi: 10.2147/OPTH.S268327
6. Ting DSJ, Bignardi G, Koerner R, Irion LD, Johnson E, Morgan SJ, Ghosh S. Polymicrobial keratitis with cryptococcus curvatus, Candida parapsilosis, and Stenotrophomonas maltophilia after penetrating keratoplasty: A rare case report with literature review. Eye Contact Lens. 2019;45(2): e5–e10. doi: 10.1097/ICL.0000000000000517
7. Ting DSJ, Mckenna M, Sadiq SN, Martin J, Mudhar HS, Meeney A, Patel T. Arthrographis kalrae Keratitis Complicated by Endophthalmitis: A case report with literature review. Eye Contact Lens. 2020;46(6): e59–e65. doi: 10.1097/ICL.0000000000000713
8. Prajna NV, Krishnan T, Rajaraman R, Patel S, Shah R, Srinivasan M, Das M, Ray KJ, Oldenburg CE, McLeod SD, Zegans ME, Acharya NR, Lietman TM, Rose-Nussbaumer J; Mycotic ulcer treatment trial group. Predictors of corneal perforation or need for therapeutic keratoplasty in severe fungal keratitis: A secondary analysis of the mycotic ucer treatment trial II. JAMA Ophthalmol. 2017;135(9): 987–991. doi: 10.1001/jamaophthalmol.2017.2914
9. Said DG, Rallis KI, Al-Aqaba MA, Ting DSJ, Dua HS. Surgical management of infectious keratitis. Ocul Surf. 2021: S1542–0124(21)00104-X. doi: 10.1016/j.jtos.2021.09.005
10. Brown L, Leck AK, Gichangi M, Burton MJ, Denning DW. The global incidence and diagnosis of fungal keratitis. Lancet Infect Dis. 2021;21(3): e49–e57. doi: 10.1016/S1473-3099(20)30448-5
11. Khoo P, Cabrera-Aguas MP, Nguyen V, Lahra MM, Watson SL. Microbial keratitis in Sydney, Australia: risk factors, patient outcomes, and seasonal variation. Graefes Arch Clin Exp Ophthalmol. 2020;258(8): 1745–1755. doi: 10.1007/s00417-020-04681-0
12. Wang L, Wang L, Han L, Yin W. Study of pathogens of fungal keratitis and the sensitivity of pathogenic fungi to therapeutic agents with the disk diffusion method. Curr Eye Res. 2015;40(11): 1095–1101. doi: 10.3109/02713683.2015.1056802
13. Manikandan P, Abdel-Hadi A, Randhir Babu Singh Y, Revathi R, Anita R, Banawas S, Bin Dukhyil AA, Alshehri B, Shobana CS, Panneer Selvam K, Narendran V. Fungal keratitis: epidemiology, rapid detection, and antifungal susceptibilities of fusarium and aspergillus isolates from corneal scrapings. Biomed Res Int. 2019;2019: 6395840. doi: 10.1155/2019/6395840
14. Обрубов А.С., Бельская К.И. Фармакотерапия грибковых кератитов (обзор литературы). Офтальмохирургия. 2018;1: 98–102. [Obrubov AS, Belskaya KI. Pharmacotherapy of fungal keratitis (literature review). Fyodorov Journal of Ophthalmic Surgery. 2018;1: 98–102. (In Russ.)] doi: 10.25276/0235-4160-2018-1-98-102
15. Пономарев В.О., Казайкин В.Н., Лизунов А.В., Вохминцев А.С., Вайнштейн И.А., Дежуров С.В. Оценка офтальмотоксического воздействия квантовых точек и биоконъюгатов на их основе в аспекте перспектив лечения резистентных эндофтальмитов. Экспериментальное исследование (1-й этап). Офтальмология. 2021;18(3) :476–487. [Ponomarev VO, Kazaikin VN, Lizunov AV, Vokhmintsev AS, Vainshtein IA, Dezhurov SV. Evaluation of the ophthalmotoxic effect of quantum dots and bioconjugates based on them in terms of prospects for the treatment of resistant endophthalmitis. Experimental study (1st stage). Ophthalmology. 2021;18(3): 476–487. (In Russ.)] doi: 10.18008/1816-5095-2021-3-476-487
16. Пономарев В.О., Казайкин В.Н., Лизунов А.В., Вохминцев А.С., Вайнштейн И.А., Дежуров С.В., Марышева В.В. Оценка офтальмотоксического воздействия квантовых точек InP/ZnSe/ZnS 660 и биоконъюгатов на их основе в аспекте перспектив лечения резистентных эндофтальмитов. Экспериментальное исследование. Часть 2 (1-й этап). Офтальмология. 2021;18(4): 876–884. [Ponomarev VO, Kazaikin VN, Lizunov AV, Vokhmintsev AS, Vainshtein IA, Dezhurov SV, Marysheva VV. Evaluation of the ophthalmotoxic effect of InP/ZnSe/ZnS 660 quantum dots and bioconjugates based on them in terms of prospects for the treatment of resistant endophthalmitis. Experimental study. Part 2 (1st stage). Ophthalmology in Russia. 2021;18(4): 876–884. (In Russ.)] doi: 10.18008/1816-5095-2021-4-876-884
17. Пономарёв В.О., Казайкин В.Н., Лизунов А.В., Вохминцев А.С., Вайнштейн И.А., Розанова С.М., Кырф М.В. Лабораторный анализ антиинфекционной активности квантовых точек и биоконъюгатов на их основе в аспекте перспектив лечения воспалительных заболеваний глаза. Экспериментальное исследование (часть 3). Офтальмология. 2022;19(1):188-194. [Ponomarev VO, Kazaikin VN, Lizunov AV, Vokhmintsev AS, Vainshtein IA, Rozanova SM, Kyrf MV. Laboratory analysis of the anti-infectious activity of quantum dots and bioconjugates based on them in terms of prospects for the treatment of inflammatory eye diseases. Experimental study (part 3). Ophthalmology in Russia. 2022;19(1): 188–194. (In Russ.)] doi: 10.18008/1816-5095-2022-1-188-194
18. Li H, Wang X, Zhao X, Li G, Pei F, Zhang H, Tan Y, Chen F. Vacancy-induced antibacterial activity of XS2-y Quantum Dots against drug-resistant bacteria for treatment of bacterial keratitis. Small. 2020;16(42): e2004677. doi: 10.1002/smll.202004677
19. Jian HJ, Wu RS, Lin TY, Li YJ, Lin HJ, Harroun SG, Lai JY, Huang CC. Super-cationic carbon Quantum Dots synthesized from spermidine as an eye drop formulation for topical treatment of bacterial keratitis. ACS Nano. 2017;11(7): 6703–6716. doi: 10.1021/acsnano.7b01023
20. Zhao C, Wang X, Wu L, Wu W, Zheng Y, Lin L, Weng S, Lin X. Nitrogen-doped carbon quantum dots as an antimicrobial agent against Staphylococcus for the treatment of infected wounds. Colloids Surf B Biointerfaces. 2019;179: 17–27. doi: 10.1016/j.colsurfb.2019.03.042
21. Courtney CM, Goodman SM, Nagy TA, Levy M, Bhusal P, Madinger NE, Detweiler CS, Nagpal P, Chatterjee A. Potentiating antibiotics in drug-resistant clinical isolates via stimuli-activated superoxide generation. Sci Adv. 2017;3(10): e1701776. doi: 10.1126/sciadv.1701776
22. Courtney CM, Goodman SM, McDaniel JA, Madinger NE, Chatterjee A, Nagpal P. Photoexcited quantum dots for killing multidrug-resistant bacteria. Nat Mater. 2016;15(5): 529–534. doi: 10.1038/nmat4542
23. Goodman SM, Levy M, Li FF, Ding Y, Courtney CM, Chowdhury PP, Erbse A, Chatterjee A, Nagpal P. Designing superoxide-generating Quantum Dots for selective light-activated nanotherapy. Front Chem. 2018;6: 46. doi: 10.3389/fchem.2018.00046
24. Mohan M, Gupta SK, Kalra VK, Vajpayee RB, Sachdev MS. Topical silver sulphadiazine – a new drug for ocular keratomycosis. Br J Ophthalmol. 1988;72(3): 192–195. doi: 10.1136/bjo.72.3.192
25. Nikazar S, Sivasankarapillai VS, Rahdar A, Gasmi S, Anumol PS, Shanavas MS. Revisiting the cytotoxicity of quantum dots: an in-depth overview. Biophys Rev. 2020;12(3): 703–718. doi: 10.1007/s12551-020-00653-0
26. Jo JH, Jo DY, Lee SH, Yoon SY, Lim HB, Lee BJ, Do YR, Yang H. InP-based quantum dots having an InP core, composition-gradient ZnSeS inner shell, and ZnS outer shell with sharp, bright emissivity, and blue absorptivity for display devices. ACS Applied Nano Materials. 2020;3(2): 1972–1980. doi: https://doi.org/10.1021/acsanm.0c00008
27. Pong BK, Trout BL, Lee JY. Modified ligand-exchange for efficient solubilization of CdSe/ZnS quantum dots in water: a procedure guided by computational studies. Langmuir. 2008;24(10): 5270–5276. doi: 10.1021/la703431j
28. Yaghini E, Pirker KF, Kay CWM, Seifalian AM, MacRobert AJ. Quantification of reactive oxygen species generation by photoexcitation of PEGylated quantum dots. Small. 2014;10: 5106–5115. doi: 10.1002/smll.201401209
29. Doer R. Zur Oligodinamie des Silbers R. Doer, W. Bergner. Biochem Zeitschr. 1922;131: 351–356.
30. Брызгунов В.С., Липин В.Н., Матросова В.Р. Сравнительная оценка бактерицидных свойств серебряной воды и антибиотиков на чистых культурах микробов и их ассоциациях. Научн. тр. Казанского мед. ин-та. 1964;14: 121–122. [Bryzgunov VS, Lipin VN, Matrosova VR. Comparative evaluation of bactericidal properties of silver water and antibiotics on pure cultures of microbes and their associations. Scientific works of the Kazan Medical Institute. 1964;14: 121–122. (In Russ.)]
31. Иванов В.Н., Ларионов Г.М., Кулиш Н.И., Лутцева М.А. и др. Некоторые экспериментальные и клинические результаты применения катионов серебра в борьбе с лекарственно-устойчивыми микроорганизмами. Сиб. отд. РАМН. 1995;4: 53–62. [Ivanov VN, Larionov GM, Kulish NI, Luttseva MA, et al. Some experimental and clinical results of the use of silver cations in the fight against drug-resistant microorganisms. Siberian Branch of the Russian Academy of Medical Sciences. 1995;4: 53–62. (In Russ.)]
32. Савадян Э.Ш., Мельникова В.М., Беликова Г.П. Современные тенденции использования серебросодержащих антисептиков. Антибиотики и химиотерапия. 1989;11: 874–878. [Savadyan ESh, Melnikova VM, Belikova GP. Modern trends in the use of silver-containing antiseptics. Antibiotics and chemotherapy. 1989;11: 874–878. (In Russ.)]
33. Abramson JJ, Trimm JL, Weden L, Salama G. Heavy metals induce rapid calcium release from sarcoplasmic reticulum vesicles isolated from skeletal muscle. Proc Natl Acad Sci USA. 1983;80(6): 1526–1530. doi: 10.1073/pnas.80.6.1526
34. Chand P, Kumari S, Mondal N, Singh SP, Prasad T. Synergism of zinc oxide quantum dots with antifungal drugs: potential approach for combination therapy against drug resistant Candida albicans. Frontiers in Nanotechnology. 2021;3: 624564. doi: 10.3389/fnano.2021.624564

Информация об авторах
Вячеслав Олегович Пономарев, к.м.н., офтальмохирург, ponomarev-mntk@mail.ru, https://orcid.org/0000-0002-2353-9610
Виктор Николаевич Казайкин, д.м.н., врач-офтальмохирург, victor-ru66@mail.ru, https://orcid.org/0000-0001-9569-5906
Сергей Валерьевич Дежуров, врач-офтальмолог, dezh@mail.ru, https://orcid.org/0000-0002-4002-2197
Софья Марковна Розанова, к.б.н., доцент, rsm@kdc-lab.ru
Марина Валерьевна Кырф, врач-бактериолог, flame.teddy@gmail.com
Владимир Леонидович Тимофеев, врач-офтальмохирург, vltimof92@gmail.com, https://orcid.org/0000-0002-7372-3870

Information about the authors
Vyacheslav O. Ponomarev, PhD in Medicine, ophthalmic surgeon, ponomarev-mntk@mail.ru, https://orcid.org/0000-0002-2353-9610
Viktor N. Kazajkin, Doctor of Sciences in Medicine, ophthalmic surgeon, victor-ru66@mail.ru, https://orcid.org/0000-0001-9569-5906
Sergey V. Dezhurov, ophthalmologist, dezh@mail.ru, https://orcid.org/0000-0002-4002-2197
Sofiya M. Rozanova, PhD in Biology, Associate Professor, rsm@kdc-lab.ru
Marina V. Kyrf, doctor-bacteriologist, flame.teddy@gmail.com
Vladimir O. Timofeev, ophthalmic surgeon, vltimof92@gmail.com, https://orcid.org/0000-0002-7372-3870

Вклад авторов в работу:
В.О. Пономарев: существенный вклад в концепцию и дизайн работы, сбор, анализ и обработка материала, статистическая обработка данных, написание текста, окончательное утверждение версии, подлежащей публикации.
В.Н. Казайкин: сбор, анализ и обработка материала, редактирование, окончательное утверждение версии, подлежащей публикации.
С.В. Дежуров: сбор, анализ и обработка материала, статистическая обработка данных, написание текста.
С.Ф. Розанова: сбор, анализ и обработка материала.
М.В. Кырф: сбор, анализ и обработка материала, написание текста.
В.О. Тимофеев: сбор, анализ и обработка материала, редактирование.

Authors' contribution:
V.O. Ponomarev: significant contribution to the concept and design of the work, collection, analysis and processing of material, statistical data processing, writing, final approval of the version to be published.
V.N. Kazaikin: collection, analysis and processing of material, editing, final approval of the version to be published.
S.V. Dezhurov: collection, analysis and processing of material, statistical data processing, writing.
S.M. Rozanova: collection, analysis and processing of material.
M.V. Kyrf: collection, analysis and processing of material, writing.
V.L. Timofeev: collection, analysis and processing of material, editing.

Финансирование: Авторы не получали конкретный грант на это исследование от какого-либо финансирующего агентства в государственном, коммерческом и некоммерческом секторах.
Согласие пациента на публикацию: Письменного согласия на публикацию этого материала получено не было. Он не содержит никакой личной идентифицирующей информации.
Конфликт интересов: Отсутствует.

Funding: The authors have not declared a specific grant for this research from any funding agency in the public, commercial or not-for-profit sectors.
Patient consent for publication: No written consent was obtained for the publication of this material. It does not contain any personally identifying information.
Conflict of interest: There is no conflict of interest.

Поступила: 22.08.2022
Переработана: 12.09.2022
Принята к печати: 19.10.2022

Originally received: 22.08.2022
Final revision: 12.09.2022
Accepted: 19.10.2022

ОБЗОРЫ
REVIEWS

Обзор
УДК 617.741-004.11
doi: 10.25276/0235-4160-2022-4-74-84

Синдром девиации инфузионных потоков: современное состояние вопроса

Е.В. Егорова[1], И.С. Ребриков[2]
[1]*НМИЦ «МНТК «Микрохирургия глаза» им. акад. С.Н. Федорова» Минздрава России, Новосибирский филиал*
[2]*Екатеринбургский центр МНТК «Микрохирургия глаза», Екатеринбург*

РЕФЕРАТ

Актуальность. Несмотря на непрерывное совершенствование хирургической техники хирургии катаракты недостаточно изученным остается вопрос патологического распространения инфузионного раствора в задней камере глаза и витреальной полости, известное как синдром девиации инфузионных потоков (СДИП). **Цель.** Систематизировать информацию, касающуюся развития синдрома девиации инфузионных потоков, определить пробелы в знаниях и нерешенные проблемы в отношении профилактики данного состояния. **Материал и методы.** Для поиска источников информации по заданной проблеме использовалась платформа PubMed. Поиск был выполнен по следующим ключевым словам: infusion misdirection syndrome, aqueous misdirection syndrome, intraoperative fluid misdirection syndrome, subcapsular fluid entrapment, acute intraoperative rock-hard eye syndrome – за период с 1992 по 2022 г. Поисковый запрос выдал 167 статей, из которых к настоящей теме относились 10 статей. Дальнейший поиск источников литературы осуществлялся через открытую интернет-библиотеку научной информации Sci-hub. **Результаты.** Несмотря на то, что впервые СДИП был описан R. Mackool в 1993 г., на сегодняшний день не существует общепринятой терминологии, касающейся развития схожих интраоперационных состояний. Авторы данного обзора придерживаются мнения, что этиологически СДИП связан с иридо-зонулярной недостаточностью и структурными нарушениями витреолентикулярного интерфейса (ВЛИ). Проявлениями СДИП являются обнаружение хрусталикового детрита в ретролентальном пространстве, гидратация передних отделов стекловидного тела и развитие синдрома «каменного глаза» (acute intraoperative rock-hard eye syndrome). При интактном капсульном мешке ключевым фактором в затекании ирригационных растворов в заднюю камеру и витреальную полость может являться несостоятельность волокон Цинновой связки. Важным аспектом, связанным с развитием СДИП, является нарушение структур ВЛИ. Такие изменения ВЛИ, как отслойка передней гиалоидной мембраны и деструкция связки Вигера, могут определяться до операции. Повреждения структур ВЛИ, развивающиеся в ходе факоэмульсификации, вызваны чрезмерным повышением ВГД и его перепадами. **Заключение.** Развитие СДИП – малоизученная проблема, разработка клинического алгоритма профилактики развития СДИП является актуальным направлением дальнейшей исследовательской деятельности.

Ключевые слова: *синдром девиации инфузионных потоков, факоэмульсификация, иридо-зонулярная недостаточность, витреолентикулярный интерфейс* ■

Для цитирования: Егорова Е.В., Ребриков И.С. Синдром девиации инфузионных потоков: современное состояние вопроса. Офтальмохирургия. 2022;4: 74–84. doi: 10.25276/0235-4160-2022-4-74-84
Автор, ответственный за переписку: Игорь Сергеевич Ребриков, igor.augenarzt@gmail.com

ABSTRACT

Review

Infusion misdirection syndrome: current state of issue

E.V. Egorova[1], I.S. Rebrikov[2]
[1]*The S. Fyodorov Eye Microsurgery Federal State Institution, Novosibirsk Branch, Novosibirsk, Russian Federation*
[2]*Ekaterinburg Center «Eye Microsurgery», Ekaterinburg, Russian Federation*

Relevance. Description of the infusion misdirection syndrome (IMS) was first published by R. Mackool in 1993. Nowadays many definitions of this syndrome are used by different authors that sometimes leads to confusion in understanding of clinical situations. **Purpose.** To summarize current understanding of the etiological factors, the specific pathogenic mechanisms of the infusion misdirection syndrome and possible treatment and prophylaxis methods of this condition. **Material and methods.** The PubMed web platform was used to find relevant studies since 1992 until 2022 using the following keywords: infusion misdirection syndrome, aqueous misdirection syndrome, intraoperative fluid misdirection syndrome, subcapsular fluid entrapment, acute intraoperative rock-hard eye syndrome. Search query found 167 papers, only 10 papers were

© Егорова Е.В., Ребриков И.С., 2022

CC BY 4.0

relevant for the topic of search. Other publications were also considered as a potential source of information when referenced in relevant articles. **Results.** Authors of this article support the opinion that IMS etiologically relates to irido-zonular dehiscence and disturbance of the vitreolenticular interface barrier. Manifestations of the IMS include retrocapsular lens fragments migration after uneventful phacoemulsification with intact capsular bag and vitreous hydration. The most severe IMS consequence is the acute intraoperative rock-hard eye syndrome. In intact capsules the zonular dehiscence may enable fluid to flow in an unusual pattern, facilitating its penetration to the posterior chamber. The role of vitreolenticular interface should be mentioned in the aspect of the IMS. Anterior hyaloid membrane detachment or Wieger's ligament destruction are risk factors for IMS development during phacoemulsification. **Conclusion.** IMS is the object of insufficient research in ophthalmology nowadays. There are many descriptions of IMS in literature, but no solutions to avoid this hidden complication of cataract surgery are proposed.

Key words: *infusion misdirection syndrome, phacoemulsification, irido-zonular dehiscence, vitreolenticular interface* ■

For quoting: Egorova E.V., Rebrikov I.S. Infusion misdirection syndrome: the current state of the issue. Fyodorov Journal of Ophthalmic Surgery. 2022;4: 74–84. doi: 10.25276/0235-4160-2022-4-74-84
Corresponding author: Igor' S. Rebrikov, igor.augenarzt@gmail.com

АКТУАЛЬНОСТЬ

Хирургия катаракты – ведущая отрасль офтальмохирургии как по объемам вмешательств, так и по технологичности хирургии. По данным ВОЗ, ежегодно выполняется около 18 млн операций удаления катаракты по всему миру, и эксперты прогнозируют увеличение хирургической активности в данной сфере [1]. За последние десятилетия катарактальная хирургия из операции по восстановлению зрения перешла в разряд рефракционной хирургии. Актуальным остается вопрос коррекции пресбиопии с помощью замены хрусталика, в том числе прозрачного [2, 3]. Высокий функциональный результат и небольшая частота осложнений расширяют показания к хирургии хрусталика у пациентов с исходно высокой остротой зрения. Несмотря на непрерывное совершенствование хирургической техники, в хирургии катаракты остаются нерешенным ряд проблем, одной из которых является патологическое распространение инфузионного раствора в задней камере глаза и витреальной полости, известное как синдром девиации инфузионных потоков.

ЦЕЛЬ

Систематизировать информацию, касающуюся развития синдрома девиации инфузионных потоков и сопутствующих состояний, являющихся факторами риска для развития данного синдрома; определить пробелы в знаниях и нерешенные проблемы в отношении профилактики данного состояния.

МАТЕРИАЛ И МЕТОДЫ

Для поиска источников информации по заданной проблеме использовалась платформа PubMed. Поиск был выполнен по следующим ключевым словам: infusion misdirection syndrome, aqueous misdirection syndrome, intraoperative fluid misdirection syndrome, subcapsular fluid entrapment, acute intraoperative rock-hard eye syndrome – за период с 1992 по 2022 г. Поисковый запрос выдал 167 статей, из которых к настоящей теме относились 10 статей. Из найденных работ были выделены этиологические факторы, патогенетические механизмы, клинические проявления, способы лечения и пути профилактики развития синдрома девиации инфузионных потоков. Дальнейший поиск источников литературы осуществлялся через открытую интернет-библиотеку научной информации Sci-hub.

РЕЗУЛЬТАТЫ

Терминология

Синдром девиации инфузионных потоков (infusion misdirection syndrome) (СДИП) впервые был описан R. Mackool в 1993 г. [4]. Данное состояние характеризовалось критическим прогрессирующим уменьшением глубины передней камеры в ходе факоэмульсификации. Также подобное состояние было описано R.J. Olson при выполнении сквозной кератопластики в сочетании с экстракапсулярной экстракцией катаракты (2 случая) и факоэмульсификации (3 случая) [5]. R.J. Olson использовал термин subcapsular fluid entrapment для описания данного синдрома.

На сегодняшний день не существует общепринятой терминологии, касающейся развития схожих интраоперационных состояний в ходе хирургии хрусталика. Описывая синдром девиации инфузионных потоков, авторы применяют такие термины, как infusion misdirection syndrome [4], aqueous misdirection syndrome [6], ciliovitreal block, ciliary block, intraoperative fluid misdirection syndrome, subcapsular fluid entrapment [5], acute intraoperative rock-hard eye syndrome [7], positive pressure [8].

В литературном обзоре, посвященном СДИП, A. Grzybowski выделяет острую и хроническую формы

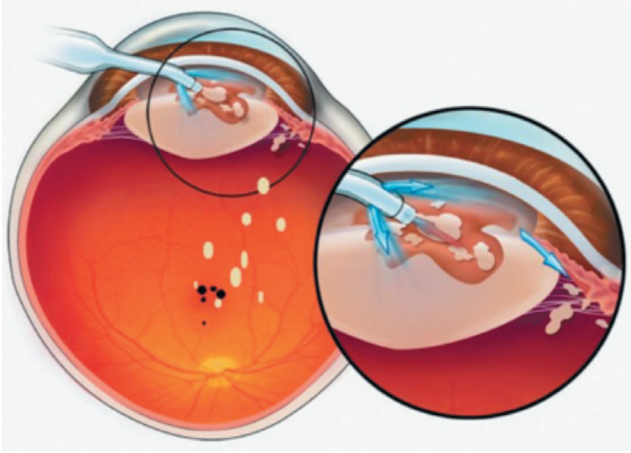

Рис. 1. Механизм развития синдрома девиации инфузионных потоков [Источник: Koplin R, Ritterband D, Dodick J, Donnenfeld E. Improving fluid dynamics in laser cataract surgery. Cataract Surgery Today. 2019;4: 30–32.]

Fig. 1. Infusion misdirection syndrome pathogenesis [From: Koplin R, Ritterband D, Dodick J, Donnenfeld E. Improving fluid dynamics in laser cataract surgery. Cataract Surgery Today. 2019;4: 30–32.]

данного синдрома и даёт следующее определение острому состоянию. СДИП – это редкое клиническое состояние, характеризующееся прогрессивным уменьшением глубины передней камеры в ходе вмешательства и резким повышением внутриглазного давления (ВГД), исключающее супрахориоидальную эффузию и кровоизлияние, развивающееся при отсутствии значимой патологии со стороны иридо-хрусталиковой диафрагмы [9]. Как правило, данное состояние развивается в ходе неосложненной хирургии катаракты, преимущественно на глазах с гиперметропической рефракцией, т.е. короткой аксиальной длиной глаза. Чаще всего проявления СДИП возникают на завершающем этапе аспирации кортикальных масс хрусталика при использовании автоматизированных систем ирригации-аспирации, в результате чего введение когезивного вискоэластика в переднюю камеру для поддержания её объёма становится малоэффективным, что затрудняет выполнение имплантации ИОЛ. Патогенез остро возникающего синдрома связан со скоплением жидкости в ретролентальном пространстве и витреальной полости, вызывающим повышение давления со стороны стекловидного тела, что в свою очередь приводит к смещению иридо-хрусталиковой диафрагмы вперёд и критическому уменьшению глубины передней камеры. Для описания данного состояния используется термин синдром «каменного глаза» (acute intraoperative rock-hard eye syndrome) [7]. Хроническая форма СДИП развивается после проведения оперативного вмешательства в сроки от нескольких часов до нескольких лет и представляет собой различные проявления злокачественной глаукомы [9].

Стоит внести уточнения в терминологию СДИП. Авторами настоящего обзора СДИП рассматривается как более широкое понятие, связанное с патологическим распространением инфузионного раствора в задней камере и ретролентальном пространстве интраоперационно, этиологически обусловленное иридо-зонулярной недостаточностью и структурными нарушениями витреолентикулярного интерфейса (ВЛИ), крайним проявлением данного состояния является описанный выше синдром «каменного глаза» *(рис. 1)*. Поскольку основными этиологическими факторами СДИП являются иридо-зонулярная недостаточность и нарушения ВЛИ, далее будут рассмотрены патологические состояния связочного аппарата хрусталика и ВЛИ, а также будет оценена роль структурных изменений радужки в патологическом распространении инфузионного раствора в задней камере глаза.

Проявления СДИП и хирургическая тактика

Одним из проявлений СДИП является обнаружение мелких хрусталиковых фрагментов за задней капсулой при сохранении целостности капсульного мешка. Как правило, данное явление отмечается после этапа удаления ядра хрусталика. A. Ang отмечает наличие хрусталикового детрита за задней капсулой в 16,6% случаев (исследуемая группа – 506 глаз) при неосложненной хирургии катаракты [10]. Авторы определили взаимосвязь между частотой встречаемости данного явления с более высоким значением EPT (Equivalent Phaco Time) и большей плотностью катаракты. A.W. Kam выявил посторонние включения в ретролентальном пространстве у 46,5% пациентов (исследуемая группа – 767 глаз) при неосложненной хирургии катаракты [11]. В 2 случаях наличие хрусталикового материала в передних отделах стекловидного тела было подтверждено гистологически. Авторы выделяют возраст пациента и степень плотности катаракты как факторы, влияющие на частоту встречаемости хрусталикового детрита. В.В. Потёмкин, анализируя результаты хирургии катаракты при псевдоэксфолиативном синдроме (ПЭС), отмечает наличие хрусталиковых фрагментов в ретролентальном пространстве при неосложненной хирургии катаракты у 16,9% пациентов с ПЭС и у 6% пациентов без данного сопутствующего патологического состояния [12]. Авторы расценивают наличие хрусталикового детрита ретролентально при сохранности целостности капсульного мешка как маркер слабости связочно-капсульного аппарата хрусталика.

Распространение ирригационного раствора через волокна Цинновой связки может привести к развитию такого осложнения, как гидратация передних отделов стекловидного тела [13]. Одним из проявлений гидратации передних отделов стекловидного тела является обнаружение хрусталиковых фрагментов в ретролентальном пространстве и витреальной полости при сохранности целостности капсульного мешка [14]. Стоит отметить, что гидратация стекловидного тела является одним из звеньев в патогенезе синдрома «каменного глаза».

Также наличие хрусталикового детрита в ретролентальном пространстве в сочетании с симптомом «патологической подвижности» задней капсулы может свидетельствовать о наличии отслойки передней гиалоидной мембраны (ПГМ) и деструкции связки Вигера, что может быть подтверждено интраоперационной оптической когерентной томографией (ОКТ) [15, 16, 17]. Данное состояние увеличивает риск разрыва задней капсулы. Высокая частота встречаемости хрусталиковых фрагментов позади задней капсулы при неосложненной хирургии катаракты свидетельствует о том, что эта проблема остаётся актуальной. Влияние наличия хрусталикового детрита в ретролентальном пространстве на функциональные результаты хирургии, степень выраженности воспалительной реакции в послеоперационном периоде и частоту послеоперационных осложнений мало изучено. Методы устранения данного осложнения хирургии катаракты в литературе не представлены. Поэтому разработка технологии эвакуации хрусталикового детрита из ретролентального пространства и методов профилактики развития СДИП являются предметом дальнейших исследований.

Крайним проявлением СДИП является развитие т.н. синдрома «каменного глаза» (acute intraoperative rock-hard eye syndrome) [7, 13]. Клиническая картина данного синдрома описана выше в разделе «Терминология». В обзоре A. Grzybowski представлено описание порядка 20 случаев развития синдрома «каменного глаза», причем большая часть работ опубликована в период с 2010 по 2016 г., т.е. в эру факоэмульсификации [9]. Это может свидетельствовать о влиянии особенностей гидродинамики факоэмульсификации на патологическое распространение ирригационного раствора в задней камере глаза и его накопление в ретролентальном пространстве и витреальной полости. Синдром «каменного глаза» затрудняет завершение оперативного вмешательства, в том числе этап имплантации ИОЛ вследствие критического уменьшения глубины передней камеры, смещения иридо-хрусталиковой диафрагмы вперед и чрезмерного повышения ВГД. Наибольшее число случаев данного состояния (6 пациентов) представлены O.C. Lau [7]. В 4 случаях данный синдром был ассоциирован с плотными (бурыми) катарактами. Также к факторам риска развития синдрома «каменного глаза» относят глаза с короткой аксиальной длиной, предшествующей хирургией в анамнезе (хирургия глаукомы, витреоретинальная хирургия), наличием признаков нарушения связочного аппарата хрусталика (инволюционный и травматический подвывих хрусталика, псевдоэксфолиативный синдром (ПЭС), врожденные нарушения связочно-капсульного аппарата хрусталика (СКАХ), пигментный ретинит) [4, 9, 13].

Одной из предложенных техник устранения данного осложнения является технология vitreous tap, заключающаяся в аспирации ирригационного раствора и жидкой части стекловидного тела путём введения аспирационной иглы 23–27 Ga через плоскую часть цилиарного тела в 3–3,5 мм от хирургического лимба [7, 18]. Аспирация выполняется пассивно за счёт того, что игла подсоединяется к инсулиновому шприцу без поршня. Аспирируется около 0,2 мл жидкой части стекловидного тела вместе со скопившимся в витреальной полости инфузионным раствором. В результате данной манипуляции в большинстве случаев отмечается нормализация ВГД и углубление передней камеры. Недостатками данной техники являются риск возникновения витреоретинальной тракции, кровоизлияния в полости стекловидного тела, разрыва и отслойки сетчатки. Применение предложенной техники будет эффективно только в случае попадания аспирационной иглы в лакуну витреальной полости [18]. Также следует избегать применения технологии vitreous tap у молодых пациентов, поскольку пассивная аспирация стекловидного тела возможна только в случае его разжижения, что встречается у возрастных пациентов на фоне инволюционных процессов. Представленные O.C. Lau результаты применения данной техники у 6 пациентов с синдромом «каменного глаза» говорят о её эффективности и безопасности. Однако у одного пациента в послеоперационном периоде наблюдался гемофтальм, саморазрешившийся без назначения консервативной терапии [7].

Для устранения синдрома «каменного глаза» D. Chang и K.V. Chalam предложена техника однопортовой селективной 20–25 Ga витрэктомии без подачи инфузионного раствора с высокой частотой резов и низким уровнем вакуума [19, 20]. Основным преимуществом выполнения дозированной (ограниченной) витрэктомии является устранение витреоретинальных тракций и снижение риска формирования ретинального разрыва. Ограничением применения данной технологии является необходимость использования дополнительного оборудования, которое доступно не всем, а также владение навыком выполнения склеротомии для установки порта. Удаление слишком большого объёма стекловидного тела может привести к противоположной ситуации чрезмерного углубления передней камеры и сопутствующим трудностям выполнения факоэмульсификации, поэтому витрэктомия должна выполняться ограниченно. Ещё одним недостатком данной техники является необходимость наложения шва на склеротомический доступ для профилактики гипотонии и инфекционных осложнений в послеоперационном периоде [18]. Таким образом, выполнение однопортовой селективной витрэктомии для устранения синдрома «каменного глаза» является эффективной и безопасной технологией при наличии необходимого оборудования и мануальных навыков выполнения задней витрэктомии.

Методов интраоперационной профилактики развития синдрома «каменного глаза» в литературе не описано. Учитывая, что синдром «каменного глаза» является крайней степенью проявления СДИП и требует незамедлительного принятия решения о способе его устра-

нения, разработка мер интраоперационной профилактики развития СДИП остаётся особенно актуальной.

Несостоятельность СКАХ

При интактном капсульном мешке ключевым фактором в затекании ирригационных растворов в заднюю камеру и витреальную полость может являться несостоятельность волокон Цинновой связки. Этим объясняется развитие СДИП у пациентов с наличием ПЭС, бурых, перезрелых катаракт, микросферофакии [4].

Несостоятельность СКАХ может быть обусловлена рядом факторов: возраст пациента [21], ПЭС [12], системные заболевания соединительной ткани (синдром Марфана) [22], пигментный ретинит [23], витреоретинальная хирургия в анамнезе [24], состояние после лазерной иридотомии [25], травма глаза [26]. Одной из наиболее распространенных причин слабости волокон Цинновой связки является ПЭС.

ПЭС – это системный возраст-ассоциированный эластоз, характеризующийся избыточной продукцией патологического внеклеточного материала, накапливающегося в структурах переднего отрезка глаза и других экстраокулярных тканях [27]. Патологический материал откладывается на капсуле хрусталика, зрачковом крае радужки, цилиарном теле, зонулярных волокнах, роговичном эндотелии и структурах угла передней камеры [28]. Наличие данного синдрома ассоциировано с развитием глаукомы, катаракты, ослабленной реакцией зрачка на мидриатики, слабостью волокон Цинновой связки [29, 30, 31]. Хирургия катаракты на фоне ПЭС имеет повышенные риски как интраоперационных, так и послеоперационных осложнений [32, 33, 34]. ПЭС, являясь прогрессирующей зонулопатией, приводит к разрушению волокон Цинновой связки, изменению эластичности капсульного мешка, истончению задней капсулы, что повышает риски таких осложнений, как пролапс стекловидного тела в переднюю камеру, зонулодиализ, разрыв задней капсулы и смещение фрагментов хрусталика в витреальную полость [35, 36, 37]. Среди послеоперационных осложнений в раннем послеоперационном периоде наиболее часто встречаются транзиторная офтальмогипертензия, воспалительная реакция, роговичная реакция [38]. Поздние послеоперационные осложнения включают в себя развитие вторичной катаракты, контракционный синдром (фимоз) капсульного мешка, дислокации комплекса ИОЛ-капсульный мешок [39, 40, 41, 42]. Также стоит отметить, что при ПЭС патологические процессы распространяются и на ВЛИ, что приводит к деструкции связки Вигера и нарушению адгезии ПГМ к периферической зоне хрусталика. Данные патологические изменения со стороны ВЛИ могут способствовать миграции частиц хрусталика в ретролентальное пространство в интраоперационном периоде при факоэмульсификации [43].

Слабость СКАХ может быть определена на предоперационном обследовании для определения корректной хирургической тактики и составления плана хирургического лечения с учётом предотвращения возможных осложнений [35]. Дооперационными признаками СКАХ являются асимметрия глубины передней камеры, иридодонез, факодонез, измененное положение хрусталика [32, 44]. Также степень нарушения СКАХ можно оценить по данным ультразвуковой биомикроскопии [45, 46]. В ряде случаев слабость СКАХ выявляется только интраоперационно. В таком случае может отмечаться чрезмерное углубление передней камеры после введения вискоэластика, флюктуация хрусталика и появление складок передней капсулы при выполнении первичного вскрытия передней капсулы и капсулорексиса [47, 48].

Роль витреолентикулярного интерфейса в развитии СДИП

Одним из важных аспектов, связанных с развитием СДИП, является нарушение целостности барьера задняя камера – передняя гиалоидная мембрана, присутствующее до вмешательства вследствие инволюционных процессов, либо происходящее в ходе факоэмульсификации.

ВЛИ – это соприкосновение и взаимодействие сложноорганизованных структур: СКАХ и ПГМ [49]. ВЛИ, являясь связующим звеном между передним и задним отрезками глаза, представляет собой барьер, отграничивающий витреальную полость и передний отрезок глаза. Согласно классическим представлениям, ВЛИ образован задней капсулой хрусталика спереди и ПГМ сзади, между которыми имеется щелевидное пространство Бергера, ограниченное кольцом гиалоидно-капсулярной адгезии (связкой Вигера). По периферии от пространства Бергера щелевидный Петитов канал разделяет волокна ресничной связки и ПГМ. Наружный край связки Вигера называется линией Эггера и имеет диаметр 8–9 мм. В функциональном плане ВЛИ выполняет роль барьера между полостью стекловидного тела и передним отрезком глаза, обеспечивающего анатомическую и химическую сохранность этих отделов и участвующего в регуляции внутриглазного биохимического баланса. Также нельзя не отметить каркасную функцию ВЛИ. Благодаря наличию тесной связи между ПГМ и СКАХ, ВЛИ осуществляет модуляцию напряжения зонулярных волокон и определяет подвижность передних кортикальных слоев стекловидного тела, что вносит определенный вклад в гидродинамику глаза [50, 51]. Также рядом авторов обсуждается роль ВЛИ в качестве жидкого интерфейса в механизме аккомодации [52, 53].

Изменения ВЛИ в ходе факоэмульсификации и влияние повышения ВГД на состояние структур ВЛИ in vitro были рассмотрены в работах Sh. Kawasaki, T. Suzuki и соавт. [54, 55]. Применялись различные техники факоэмульсификации с гидродиссекцией и без, с использованием различных параметров (высота бутыли BSS (сбалансированный солевой раствор) на энуклеированных свиных глазах. Визуализация структур выполнялась с использованием техники Miyake-Apple view и модифицированной техники визуализации изменений в задней камере side-view.

В бутыль с BSS вводилось контрастное вещество гадопентотиновая кислота (Gd-DTPA) либо флуоресцеин с целью визуализации распространения ирригационного раствора. При введении Gd-DTPA для отслеживания распространения ирригационных потоков использовалась магнитно-резонансная томография (МРТ) с контрастированием. На основании проведенных экспериментальных исследований были сделаны следующие выводы: повышение и/или перепады внутриглазного давления (ВГД) в ходе вмешательства, в том числе связанные с введением вискоэластиков с высоким молекулярным весом, могут привести к разрушению структур ВЛИ. Были выявлены следующие типы патологического распространения ирригационного раствора: связанный с разрывом ПГМ и развивающийся вследствие отслойки ПГМ. Причём разрыв ПГМ, как правило, происходил в месте прикрепления связки Вигера к задней капсуле хрусталика. Авторы связывают данные изменения ВЛИ с выполнением гидродиссекции, сопровождающейся значительным повышением ВГД. В то же время авторы связывают возникновение отслойки ПГМ с длительной ирригацией и перепадами ВГД, вызванными коллапсом передней камеры.

Первым возможность индуцирования отслойки ПГМ in vitro продемонстрировал G. Wieger, описав отделение гиалоидо-капсулярной связки от задней капсулы в эксперименте [56]. Возможность индуцировать отслойку ПГМ путём повышения ВГД известна по ряду работ. T. Ikeda сообщил о случае устранения ретролентикулярного кровоизлияния путём введения инфузионного раствора в переднюю камеру и повышения ВГД, за счёт этого происходила отслойка ПГМ и была удалена кровь из ретролентального пространства [57]. R. Menapace отмечает, что для безопасного выполнения заднего капсулорексиса в мануальном исполнении либо фемтосекундным лазером ключевым моментом является наличие отслойки ПГМ [58]. Это очень важно для сохранения целостности ПГМ и предотвращения пролапса СТ при выполнении прокола (первичного разрыва) задней капсулы. Авторы отмечают, что признаками наличия отслойки ПГМ является обнаружение мелких хрусталиковых фрагментов позади задней капсулы после выполнения факоэмульсификации. При отсутствии отслойки ПГМ применяется техника трансзонулярной капсуло-гиалоидной гидросепарации, заключающаяся в введении инфузионного раствора под радужку через волокна Цинновой связки за хрусталик [16]. Данная манипуляция выполняется после этапов факоэмульсификации. Авторы отмечают появление линии гидросепарации за задней капсулой. Возникающая при этом повышенная подвижность задней капсулы, формирование складок задней капсулы и появление движения микрочастиц вместе с ирригационным раствором за задней капсулой являются признаками отслойки ПГМ. При планировании выполнения фемтосекундной лазерной задней капсулотомии предложенная техника может быть дополнена применением триамцинолона для лучшей визуализации ПГМ при выполнении интраоперационной ОКТ, интегрированной в платформу фемтосекундного лазера.

Несмотря на первые описания ретролентального пространства, ограниченного циркулярной связкой, относящиеся к XIX в., на сегодняшний день получено не так много данных об анатомических особенностях витреолентикулярного интерфейса (ВЛИ) и его изменениях при патологических состояниях и после оперативного вмешательства. Сложности визуализации ретролентикулярных структур связаны с анатомическими особенностями расположения и их высокой оптической прозрачностью [59]. К тому же стоит отметить, что G. Wieger и E. Berger описали ретролентальное пространство при диссекции изолированных глаз с увеитом в анамнезе [56, 60]. До сих пор пространство Бергера условно считается «виртуальным», поскольку его визуализация при нативном хрусталике крайне затруднительна. Возникает предположение, что ретролентальное пространство возможно визуализировать только у возрастных пациентов, пациентов с высокой миопией и сопутствующими заболеваниями глаз [61].

Настоящий прорыв в визуализации ВЛИ произошёл с внедрением интраоперационной ОКТ, позволяющей оценить состояние ретролентикулярных структур после факоэмульсификации, когда капсульный мешок в отсутствии хрусталика становится более мобильным, а задняя капсула смещается вперед. Применение интраоперационной ОКТ позволило M.J. Tassignon исследовать in vivo анатомию ВЛИ и подтвердить классические представления о пространстве Бергера [62]. Также описана возможность применения ОКТ, интегрированной в платформу фемтосекундного лазера, для визуализации структур ВЛИ непосредственно после выполнения факоэмульсификации и имплантации ИОЛ [63, 64]. Ограничением, связанным с применением интраоперационной ОКТ, является то, что исследование выполняется в положении лежа. К тому же интраоперационная ОКТ фиксирует анатомические взаимоотношения различных структур в динамичном состоянии глаза, т.е. при свободном капсульном мешке без хрусталика и ИОЛ, заполненном определенным объёмом вискоэластика, при негерметичной передней камере, также заполненной вискоэластиком. Всё это вносит определенные поправки в получаемые результаты визуализации структур ВЛИ. Стоит отметить, что анатомические взаимоотношения могут несколько изменяться в положении пациента сидя и статичном положении глаза, т.е. при герметичной передней камере и отсутствии дополнительных растворов (вискоэластика) в передней камере и капсульном мешке.

В работе Н.С. Анисимовой и соавт., посвященной визуализации передней отслойки стекловидного тела с использованием интраоперационной ОКТ, описаны 16 случаев выявления инородных включений в пространстве Бергера, в 13 случаях авторы дифференцировали данные включения как мелкие хрусталиковые фрагменты, у одного пациента были отмечены включе-

ния клеточных элементов крови вследствие кровотечения из радужки при имплантации зрачкового кольца Малюгина, в двух случаях включения являлись частицами суспензии триамцинолона, который ранее был введен в переднюю камеру для визуального контроля пролапса стекловидного тела [15]. Также по данным интраоперационной ОКТ было подтверждено наличие отслойки передней гиалоидной мембраны. Наличие данных включений в пространстве Бергера было подтверждено на 1-е сутки после операции по данным ОКТ переднего отрезка. Авторы считают, что миграция фрагментов хрусталикового вещества и других инородных включений в ходе факоэмульсификации связана с развитием синдрома девиации инфузионных потоков вследствие отслойки передней гиалоидной мембраны, деструкции связки Вигера, скомпрометированных волокон Цинновой связки. Также авторы отмечают, что деструкция связки Вигера может служить фактором, повышающим риск разрыва задней капсулы, поскольку связана с повышенной подвижностью задней капсулы и более высокой вероятностью аспирации задней капсулы на различных этапах факоэмульсификации.

При оценке состояния ВЛИ после выполнения факоэмульсификации, в том числе на фоне псевдоэксфолиативного синдрома, в раннем и позднем послеоперационном периоде по данным ОКТ переднего отрезка Е.В. Егоровой были выделены 3 типа ВЛИ [14]. При 3 типе ВЛИ, связанном с выраженными инволюционными изменениями структур ВЛИ, в ряде случаев определялись хрусталиковый детрит в ретролентальном пространстве и гидратация передних отделов стекловидного тела. Авторы объясняют данное явление девиацией ирригационных потоков в ходе факоэмульсификации.

При использовании Swept-Source ОКТ для оценки состояния ретролентальных структур после выполнения неосложненной факоэмульсификации пространство Бергера удалось визуализировать в 19,7% случаев (44 глаза) [65]. Авторы обращают внимание на неравномерность ретролентального пространства после факоэмульсификации с увеличением его ширины в нижнем секторе. Наибольшая ширина ретролентального пространства отмечалась в секторе, противоположном основному роговичному доступу. Авторы предполагают, что неравномерность пространства Бергера после факоэмульсификации может свидетельствовать о частичном нарушении связки Вигера в этой зоне, а наибольшее расширение ретролентального пространства в секторе, противоположном основному роговичному доступу, связано с избыточными ирригационными потоками от ультразвукового наконечника.

Таким образом, состояние ВЛИ является одним из определяющих факторов в развитии СДИП. Визуализация структур ВЛИ остаётся затруднительной, несмотря на совершенствование технологий визуализации, а интерпретация получаемых результатов имеет большую степень субъективности и вариабельности. Важность сохранения целостности структур ВЛИ требует уменьшения хирургического стресса на СКАХ путём снижения ирригационной нагрузки на волокна Цинновой связки и выполнения основных этапов факоэмульсификации в условиях, приближенных к нормоофтальмотонусу.

Структурные изменения радужки

Волокна Цинновой связки способны пропускать жидкость даже в той ситуации, когда ресничный поясок не поврежден вследствие травматического воздействия или патологического процесса (ПЭС). Одним из барьеров, ограничивающим избыточные ирригационные потоки через волокна Цинновой связки, является радужка в состоянии медикаментозного мидриаза [13]. При структурных изменениях радужки, атонии дилататора зрачка, вызванных инволюционными изменениями, ПЭС, приёмом определенных групп медикаментов, барьерная функция радужки в ходе факоэмульсификации нарушается, что приводит к возникновению СДИП. R. Bellucci отмечает, что данное состояние чаще развивается у пациентов с ПЭС, высокой миопией, витрэктомией в анамнезе [13]. Также автор отмечает влияние скорости инфузионного потока в передней камере на объём жидкости, проникающей через волокна Цинновой связки.

Состояния, связанные со структурными и функциональными нарушениями радужки, приводящие к недостаточному мидриазу и тонусу радужки, относят к синдрому «хлопающей» («болтающейся») радужки. (Intraoperative floppy iris syndrome (IFIS). Данный синдром впервые был описан D. Chang и J. Campbell в 2005 г. [66]. IFIS характеризуется триадой симптомов: 1) колебательные движения атоничной стромы радужки в ответ на введение растворов в переднюю камеру; 2) тенденция к пролапсу радужки через основной и вспомогательный доступы; 3) прогрессирующий миоз в ходе вмешательства. Также при данном синдроме может отмечаться слабая реакция зрачка на эпибульбарное закапывание мидриатиков и ригидность зрачкового края радужки при хирургических манипуляциях. По данным литературы, частота встречаемости данного состояния варьирует от 2% до 12,6% [67, 68]. В основе патофизиологии IFIS лежит блокада α-1 адренорецепторов, приводящая к сниженному тонусу дилататора зрачка [66, 69]. Данное состояние чаще всего связано с приёмом тамсулозина (α-1 адреноблокатора), назначаемого для лечения доброкачественной гиперплазии предстательной железы [66]. Сложности в хирургии катаракты с узким зрачком обусловлены недостаточной визуализацией и необходимостью выполнения ряда манипуляций под радужкой без прямого визуального контроля [70]. IFIS связан с повышенным риском таких осложнений, как ятрогенные повреждения радужки, гифема, иридодиализ, разрыв задней капсулы, пролапс стекловидного тела, погружение ядра хрусталика в полость стекловидного тела [68].

В качестве превентивных мер развития IFIS рекомендуется интракамеральное введение мидриатиков (эпи-

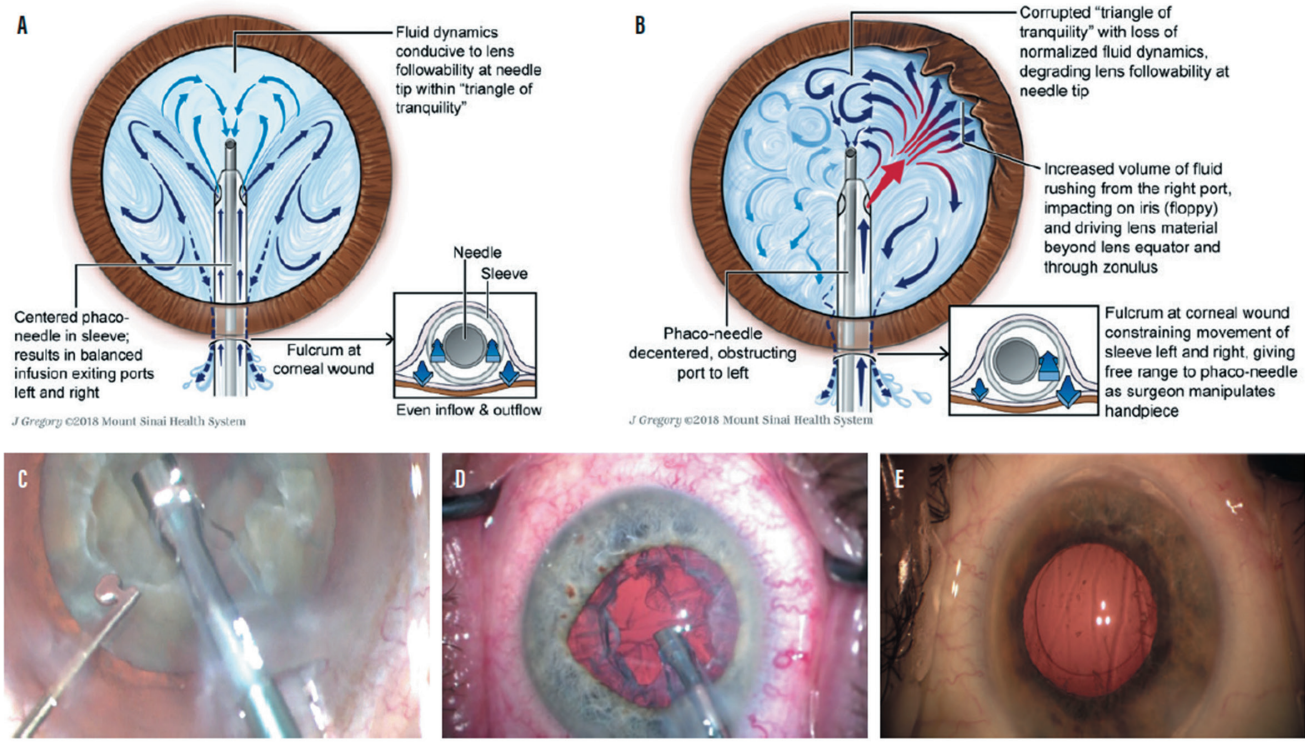

Рис. 2. Формирование аберрантного инфузионного потока вследствие ущемления ирригационного слива в роговичном тоннельном разрезе, приводящего к колебательным движениям радужки по типу «хлопающей радужки» (floppy iris syndrome) и распространению инфузионного раствора в ретролентальное пространство. [Источник: Koplin R, Ritterband D, Dodick J, Donnenfeld E. Improving fluid dynamics in laser cataract surgery. Cataract Surgery Today. 2019;4: 30–32.]

Fig. 2. Misdirected infusion to retrolental space and «floppy-iris» syndrome associated with aberrant fluid infusion because of a fulcrum effect at the corneal wound that constrained movement of the standard silicone sleeves. [Koplin R, Ritterband D, Dodick J, Donnenfeld E. Improving fluid dynamics in laser cataract surgery. Cataract Surgery Today. 2019;4: 30–32.]

нефрин, фенилэфрин) для создания дополнительного тонуса гладкой мускулатуры радужки [71, 72]. Для предотвращения пролапса радужки необходимым условием является выполнение роговичного тоннельного разреза достаточной длины со входом в переднюю камеру кпереди от корня радужки [68]. Также важным условием для профилактики пролапса радужки и развития миоза в ходе операции является деликатное выполнение гидродиссекции и гидроделинеации с использованием небольшого количества жидкости и без значительного повышения ВГД при данных манипуляциях, что позволяет снизить гидротравму радужки [72]. При невозможности достичь достаточного мидриаза вышеизложенными способами рекомендуется использовать устройства, увеличивающие диаметр зрачка [68, 70]. К таким устройствам относятся зрачковые кольца различных моделей (четырёхугольный ретрактор зрачка (зрачковое кольцо Малюгина), Morcher Pupil Ring, Milvella Perfect Pupil) и ирис-ретракторы различных модификаций. Недостатками применения последних является деформация зрачка при их установке и необходимость выполнения дополнительных вспомогательных доступов, хотя применение ирис-ретракторов более обосновано по сравнению со зрачковыми кольцами, при сопутствующем подвывихе хрусталика.

Особенности гидродинамики факоэмульсификации

Помимо структурных изменений СКАХ, радужки и состояния ВЛИ, одним из ключевых факторов развития СДИП являются особенности гидродинамики факоэмульсификации, на что указывает возросшая частота встречаемости синдрома «каменного глаза» и других проявлений СДИП с повсеместным переходом на технику факоэмульсификации в хирургии катаракты. Факторами, влияющими на состояние и сохранение целостности структур ВЛИ, являются уровень интраоперационного ВГД, определяющийся уровнем высоты бутыли с инфузионным раствором, перепады ВГД в ходе вмешательства, зависящие от уровня вакуума, и скорость инфузионных потоков в передней камере, определяющаяся уровнем аспирации и его соотношением с высотой бутыли с BSS и уровнем вакуума [65, 73].

Факторами, определяющими распространение инфузионного раствора в передней и задней камерах, являются скоростные характеристики инфузионного потока [13]. В этой связи стоит отметить, что R. Koplin опи-

сал явление возникновения аберрантных инфузионных потоков вследствие ущемления ирригационного слива в роговичном тоннельном разрезе [74]. В таком случае движения факонаконечника вправо-влево в передней камере для аспирации фрагментов хрусталика при плотно фиксированном в роговичном разрезе ирригационном сливе приводят к окклюзии одного из отверстий ирригационного слива, в результате чего происходит перераспределение ирригационных потоков с формированием избыточного аберрантного потока с противоположной стороны от заблокированного отверстия. В экспериментальном исследовании по данным ультразвуковой допплерографии было показано, что данный аберрантный поток имеет более высокую скорость и при затекании под радужку приводит к её колебательным движениям по типу «хлопающей радужки» (floppy iris syndrome) *(рис. 2)*. Также ввиду высокой скорости подобного потока аберрантный поток может проходить через волокна Цинновой связки, приводя в некоторых случаях к перемещению хрусталиковых фрагментов в ретролентальное пространство или передние отделы витреальной полости при сохранном капсульном мешке и нескомпрометированной Цинновой связке. Для профилактики возникновения аберрантных потоков авторы предлагают ирригационный слив оригинальной конструкции, ограничивающий движения ультразвуковой иглы в просвете слива.

Важность контроля за уровнем ВГД в ходе факоэмульсификации была отмечена рядом авторов [75]. Также экспериментально было исследовано воздействие различных уровней ВГД на внутриглазные структуры, в том числе структуры ВЛИ [54, 55, 73]. Несмотря на это, в настоящее время стандартной высотой ирригационной бутыли считается высота от 85 до 115 см [76]. T. Kreutzer, производя прижизненное измерение ВГД в витреальной полости в ходе выполнения факоэмульсификации, отмечал повышение ВГД до 70 мм.рт.ст. при высоте инфузионной бутыли 85 см [77]. При использовании систем активного поддержания уровня ВГД на сегодняшний день применяется уровень интраоперационного ВГД (ИВГД) 40–60 мм рт.ст. [78]. Опубликован ряд работ, демонстрирующих возможность безопасного проведения факоэмульсификации с пониженным уровнем ирригационного потока и уровнем ИВГД, приближенным к нормотонусу (32 мм рт.ст.) [79, 80]. Использование низких ирригационных потоков позволяет снизить гидродинамическую нагрузку на внутриглазные структуры, избежать чрезмерного повышения ВГД и перепадов ВГД в ходе этапов факоэмульсификации и таким образом снизить риски интра- и послеоперационных осложнений. Целесообразно рассмотреть вопрос применения щадящих параметров ирригационного потока и уровня ИВГД, приближенного к нормотонусу, при выполнении факоэмульсификации на глазах, относящихся к группе риска по развитию СДИП, поскольку низкие ирригационные потоки позволяют снизить объём аспирируемой в ходе вмешательства жидкости и скорость протекания жидкости через переднюю камеру, а отсутствие перепадов ВГД позволяет избежать ятрогенного повреждения СКАХ, в частности структур ВЛИ. Таким образом возможно избежать возникновения патологического затекания ирригационного раствора в ретролентальное пространство и витреальную полость.

ЗАКЛЮЧЕНИЕ

Развитие СДИП в ходе факоэмульсификации является мало изученной проблемой. На сегодняшний день не существует единой концепции о механизмах развития данного синдрома и сопутствующих состояниях, способствующих его возникновению. В то же время отсутствие чёткого алгоритма действий, направленных на предотвращение развития СДИП, увеличивает риски интраоперационных осложнений, в частности развитие витреокапсулярного блока, или т.н. синдрома «каменного глаза» (acute intraoperative rock-hard eye syndrome). Купирование данного состояния увеличивает продолжительность операции, в ряде случаев требует отложить окончание вмешательства и сопряжено с рядом небезопасных манипуляций, которые в свою очередь могут привести к развитию геморрагических осложнений. Поэтому актуальной остаётся проблема разработки патогенетически обоснованного (клинического) алгоритма интраоперационной профилактики развития СДИП.

ЛИТЕРАТУРА/REFERENCES

1. Koopman S. Cataract surgery devices – global pipeline analysis, competitive landscape and market forecasts to 2017. January, 2012; London, UK: GlobalData. Available from: https://www.prnewswire.com/news-releases/cataract-surgery-devices---global-pipeline-analysis-competitive-landscape-and-market-forecasts-to-2017-136997553.html [Accessed 19th May 2022]
2. Першин К.Б., Пашинова Н.Ф., Цыганков А.Ю. Хирургические методы коррекции пресбиопии. Катарактальная и рефракционная хирургия. 2016;2: 4–15. [Pershin KB, Pashinova NF, Tsygankov Yu. Presbyopia-correcting surgical options. Kataraktal'naya i refraktsionnaya khirurgiya. 2016;2: 4–15. (In Russ.)]
3. Davidson RS, Dhaliwal D, Hamilton DR, Jackson M, Patterson L, Stonecipher K, Yoo SH, Braga-Mele R, Donaldson K. Surgical correction of presbyopia. J Cataract Refract Surg. 2016;42(6): 920–930. doi: 10.1016/j.jcrs.2016.05.003
4. Mackool RJ, Sirota M. Infusion misdirection syndrome. J Cataract Refract Surg. 1993;19(5): 671–672.doi: 10.1016/s0886-3350(13)80032-6
5. Olson RJ, Younger KM, Crandall AS, Mamalis N. Subcapsular fluid entrapment in extracapsular cataract surgery. Ophthalmic Surg. 1994;25(10): 688–689. doi.org/10.3928/1542-8877-19941101-06
6. Grzybowski A, Prasad S. Acute aqueous misdirection syndrome: pathophysiology and management. J Cataract Refract Surg. 2014;40(12): 2167. doi: 0.1016/j.jcrs.2014.10.016
7. Lau OCF, Montfort JM, Sim B, Lim C, Chen T, Ruan C, Agar A, Francis I. Acute intraoperative rock-hard eye syndrome and its management. J Cataract Refract Surg. 2014; 40(5): 799–804 doi: 10.1016/j.jcrs.2013.10.038
8. Chronopoulos A, Thumann G, Schutz J. Positive vitreous pressure: pathophysiology, complications, prevention and management. Surv Ophthalmol. 2017; 62(2): 127–133. doi: 10.1016/j.survophthal.2016.10.002
9. Grzybowski A, Kanclerz P. Acute and chronic fluid misdirection syndrome: pathophysiology and treatment. Graef Arch Clin Exp Ophthalmol. 2018;256(1): 135–154. doi: 10.1007/s00417-017-3837-0
10. Ang A, Shepstone L, Rallo VM, Burton R. Retrocapsular lens fragments after uneventful phacoemulsification cataract surgery. J Cataract Refract Surg. 2004; 30(4): 849–853 doi: 10.1016/j.jcrs.2003.08.026
11. Kam AW, Chen TS, Wang S, Jain N, Goh A, Douglas C, McKelvie P, Agar A, Osher RH, Francis I. Materials in the vitreous demonstrated under the operating microscope during cataract surgery and confirmed histologically. Clin Exp Ophthalmol. 2016;45(2): 206–207. doi:10.1111/ceo.12818
12. Потёмкин В.В., Гольцман Е.В. Хирургия катаракты при псевдоэксфолиативном синдроме. Офтальмологические ведомости. 2020;13(1): 37–42. doi: 10.17816/

OV25739 [Potemkin VV, Goltsman EV. Cataract surgery in pseudoexfoliation syndrome. Ophthalmology Journal. 2020;13(1): 37–42. doi: 10.17816/OV25739 (In Russ.)]

13. Bellucci R. Vitreous hydration: often a hidden complication of cataract surgery. Cataract Refract Surg Today. 2006;8: 26–28.

14. Егорова Е.В. Патогенетически ориентированная технология хирургии катаракты при псевдоэксфолиативном синдроме на основе исследования витреолентикулярного интерфейса. Дисс. ...док.мед.наук, М.; 2020. [Egorova EV. Pathogenetically oriented technology of cataract surgery in pseudoexfoliative syndrome based on vitreolenticular interface research. [Dissertation]. M; 2020 (In Russ.)]

15. Anisimova NS, Arbisser LB, Shilova NF, Melnik MA, Belodedova AV, Knyazer B, Malyugin BE. Anterior vitreous detachment: risk factor for intraoperative complications during phacoemulsification. J Cataract Refract Surg. 2020;46(1): 55–62. doi: 10.1016/j.jcrs.2019.08.005

16. Menapace R. Transzonular capsulo-hyaloidal hydroseparation with optional triamcinolone enhancement: a technique to detect or induce anterior hyaloid membrane detachment for primary posterior laser capsulotomy. J Cataract Refract Surg. 2019;45(7): 903–909. doi: 10.1016/j.jcrs.2019.03.008

17. Фабрикантов О.Л., Николашин С.И., Пирогова Е.С. Симптом «патологической подвижности» задней капсулы. Офтальмохирургия. 2018;3: 13–18. [Fabrikantov OL, Nikolashin SI, Pirogova ES. The symptom of the posterior capsule pathological mobility. Fyodorov Journal of Ophthalmic Surgery. 2018;3: 13–18. (In Russ.)] doi: 10.25276/0235-4160-2018-3-13-18

18. Nossair AA, Ewais WA, Ali LS. Retrospective study of vitreous tap technique using needle aspiration for management of shallow anterior chamber during phacoemulsification. J Ophthalmol. 2017;2017: 2801025. doi: 10.1155/2017/2801025

19. Chang DF. Pars plana vitreous tap for phacoemulsification in the crowded eye. J Cataract Refract Surg. 2001;27(12): 1911–1914. doi: 10.1016/s0886-3350(01)00920-8

20. Chalam KV, Gupta SK, Agarwal S, Shah VA. Sutureless limited vitrectomy for positive vitreous pressure in cataract surgery. Ophthalmic Surg Lasers Imaging. 2005; 36(6): 518–522.

21. Bron AJ, Tripathi RC, Wolff E., Tripathi BJ. The lens and zonules. Wolff's Anatomy of the Eye and Orbit. London: Chanpman&Hall; 1997. P. 411–442.

22. Ladewig MS, Robinson PN, Neumann LM, Holz FG, Foerster MH. Ocular manifestations and surgical results in patients with Marfan syndrome. Ophthalmol. 2006;103(9): 777–782. doi: 10.1007/s00347-006-1386-8

23. Najjar DM, Igbre AO, Tsai FF. Late capsular bag contraction and intraocular lens subluxation in retinitis pigmentosa: a case report. J Med Case Reports. 2011;14(5): 65. doi: 10.1186/1752-1947-5-65

24. Yasuda A, Ohkoshi K, Orihara Y, Kusano Y, Sakuma A, Yamaguchi T. Spontaneous luxation of encapsulated intraocular lens onto the retina after a triple procedure of vitrectomy, phacoemulsification, and intraocular lens implantation. Am J Ophthalmol. 2000;130(6): 836–837. doi: 10.1016/s0002-9394(00)00630-9

25. Mackool RJ. Argon laser iridotomy and crystalline lens dislocation. J Cataract Refract Surg. 2009;35(7): 1323. doi: 10.1016/j.jcrs.2009.02.041

26. Canavan YM, Archer DB. Anterior segment consequences of blunt ocular injury. Br J Ophthalmol. 1982;66(9): 549–555. doi: 10.1136/bjo.66.9.549

27. Schlotzer-Schrehardt U. Pseudoexfoliation syndrome: the puzzle continues. J Ophthalmic Vis Res. 2012;7(3): 187–189.

28. Conway RM, Schlotzer-Schrehardt U., Kuechle M., Naumann G. Pseudoexfoliation syndrome: pathological manifestations of relevance to intraocular surgery. Clin Exp Ophthalmol. 2004;32(2): 199–210. doi: 10.1111/j.1442-9071.2004.00806.x

29. Ritch R. Exfoliation – the most common identifiable cause of open-angle glaucoma. J Glaucoma. 1994;3(2): 176–178.

30. Schloetzer-Schrehardt U, Naumann GOH. Ocular and systemic pseudoexfoliation syndrome [perspective]. Am J Ophthalmol. 2006;141(5): 921–937. doi: 10.1016/j.ajo.2006.01.047

31. Freissler K, Kuechle M, Naumann GO. Spontaneous dislocation of the lens in pseudoexfoliation syndrome. Arch Ophthalmol. 1995;113(9): 1095–1096. doi: 10.1001/archopht.1995.01100090017008

32. Shingleton BJ, Crandall AS, Ahmed II. Pseudoexfoliation and the cataract surgeon: preoperative, intraoperative, and postoperative issues related to intraocular pressure, cataract and intraocular lenses. J Cataract Refract Surg. 2009;35(6): 1101–1120. doi: 10.1016/j.jcrs.2009.03.011

33. Vazquez-Ferreiro P, Carrera-Hueso J, Poquet Jarnet J, Fikri-Benbrahim N, Diaz-Rey M, Sanjuan-Cervero R. Intraoperative complications of phacoemulsification in pseudoexfoliation: meta-analysis. J Cataract Refract Surg. 2016;42(11): 1666–1675. doi: 10.1016/j.jcrs.2016.09.010

34. Shingleton BJ, Neo YN, Cvintal V, Shaikh AM, Liberman P, O'Donoghue MW. Outcome of phacoemulsification and intraocular lens implantation in eyes with pseudoexfoliation and weak zonules. Acta Ophthalmol. 2017;95(2): 182–187. doi: 10.1111/aos.13110

35. Липатов Д.В., Толкачева А.А. Несостоятельность связочно-капсулярного аппарата хрусталика. Классификация, диагностика, лечение и профилактика. Вестник офтальмологии. 2007;6: 57–61. [Lipatov DV, Tolkacheva AA. Failure of the ligamentous-capsular apparatus of the lens. Classification, diagnosis, treatment and prevention. The Russian Annals of Ophthalmology. 2007;6: 57–61. (In Russ.)]

36. Sveinsson O. Fibrillopathy in a pseudophakic eye. Production of fibrils by remnants of the lens capsule. Acta Ophthalmol (Copenh). 1992;70(6): 806–813. doi: 10.1111/j.1755-3768.1992.tb04892.x

37. Nagashima RJ. Decreased incidence of capsule complications and vitreous loss during phacoemulsification in eyes with pseudoexfoliation syndrome. J Cataract Refract Surg. 2004;30(1): 127–131. doi: 10.1016/S0886-3350(03)00465-6

38. Sufi AR, Singh T, Mufti AA, Rather MH. Outcome of phacoemulsification in patients with and without pseudoexfoliation syndrome in Kashmir. BMC Ophthalmol. 2012;6(12): 13. doi: 10.1186/1471-2415-12-13

39. Kuechle M, Amberg A, Martus P, Nguyen N, Naumann G. Pseudoexfoliation syndrome and secondary cataract. Br J Ophthalmol. 1997;81(10): 862–866. doi: 10.1136/bjo.81.10.862

40. Arleo RJ, Arar HH, Crandall AS, Hoffman RS. Anterior capsular contraction syndrome and PXF. Cataract Refract Surg Today. 2007;2: 26–29.

41. Jehan FS, Mamalis N, Crandall AS. Spontaneous late dislocation of intraocular lens within the capsular bag in pseudoexfoliation patients. Ophthalmology. 2001; 108(10): 1727–1731. doi: 10.1016/s0161-6420(01)00710-2

42. Щуко А.Г., Мищенко О.П., Сенченко С.Я., Юрьева Т.Н. Факторы риска и осложнения, возникающие при поздних спонтанных дислокациях комплекса «заднекамерная ИОЛ – капсульный мешок» в стекловидное тело. Офтальмохирургия. 2017;1: 21–26. [Shchuko AG, Mishenko OP, Senchenko NY, Iureva TN. Risk factors and complications arising in case of late spontaneous dislocations of the complex «posterior chamber IOL – capsular bag» into the vitreous body. Fyodorov Journal of Ophthalmic Surgery. 2017;(1): 21–26. (In Russ.)] doi: 10.25276/0235-4160-2017-1-21-26

43. Белодедова А.В., Анисимова Н.С., Шилова Н.Ф., Гелястанов А.М., Малютина Е.А., Власенко А.В., Малюгин Б.Э. Деградация связки Вигера при слабости связочного аппарата хрусталика: миграция частиц хрусталика в пространство Бергера при фемтолазер-ассистированной факоэмульсификации. Верификация интраоперационным ОКТ (клинический случай). Современные технологии в офтальмологии. 2018; 4: 40–42. [Belodedova AV, Anisimova NS, Degradation of the Viger ligament with weakness of the ligamentous apparatus of the lens: migration of lens particles into the Berger space during femtolaser-assisted phacoemulsification. Verification by intraoperative OCT (clinical case). Modern technology in ophthalmology. 2018;4: 40–42. (In Russ.)]

44. Юсеф Н.Ю., Мустаев И.А., Мамиконян В.Р., Введенский А.С., Саид Н.Ю. Факоэмульсификация на глазах с дефектами связочного аппарата хрусталика. РМЖ «Клиническая офтальмология». 2001;3: 91. [Usef NJu, Mustaev IA, Mamikonyan VR, Vvedenskii AS, Said NJu. Phacoemulsification on the eyes with lens' ligamentory system defects. RMJ. Clinical Ophthalmology. 2001;3: 91. (In Russ.)]

45. Тахчиди Х.П., Зубарев А.Б. Ультразвуковая биомикроскопия в диагностике подвывиха хрусталика. Новые технологии микрохирургии глаза. Материалы конференции. Оренбург; 1996: 25–26. [Tahchidi HP, Zubarev AB. Ultrasound biomicroscopy in the diagnosis of lens subluxation. New technologies of eye microsurgery. Conference materials. Orenburg; 1996: 25–26. (In Russ.)]

46. Саптаева М.С., Намазбаева А.Р. Применение ультразвуковой биомикроскопии в диагностике псевдоэксфолиативного синдрома. Современные технологии в офтальмологии. Материалы конференции. М.; 2016;(4): 209–213. [Sataeva M. S, Namazbaeva AR. Application of ultrasound biomicroscopy in the diagnosis of pseudoexfoliative syndrome. Modern technologies in ophthalmology. Conference materials. M.; 2016;(4): 209–213. (In Russ.)]

47. Потёмкин В.В., Агеева Е.В. Нестабильность связочного аппарата хрусталика у пациентов с псевдоэксфолиативным синдромом: анализ 1000 последовательных факоэмульсификаций. Офтальмологические ведомости. 2018; 11(1): 41–46. [Potemkin VV, Ageeva EV. Zonular instability in patients with pseudoexfoliative syndrome: the analysis of 1000 consecutive phacoemulsifications. Ophthalmology Journal. 2018;11(1): 41–46. doi: 10.17816/OV11141-46 (in Russ.)]

48. Yaguchi S, Yaguchi S, Yagi-Yaguchi Y, Kozawa T, Bissen-Miyajima H. Objective classification of zonular weakness based on lens movement at the start of capsulorhexis. PLoS ONE. 12(4): e0176169. doi: 10.1371/journal.pone.0176169

49. Егорова Е.В., Лазарева А.К. Витреолентикулярный интерфейс. Офтальмохирургия. 2019;4: 60–66. doi: 10.25276/0235-4160-2019-4-60-66 [Egorova EV, Lazareva AK. Vitreolenticular interface. Fyodorov Journal of Ophthalmic Suregery. 2019; 4: 60–66. (In Russ.)] doi: 10.25276/0235-4160-2019-4-60-66

50. Lutjen-Drecoll E, Kaufman P, Wasielewski R, Ting-Li L, Croft MA. Morphology and accommodative function of the vitreous zonule in human and monkey eyes. Invest. Ophthalmol Vis Sci. 2010; 51(3): 1554–1564. doi: 10.1167/iovs.09-4008

51. Croft MA, McDonald JP, Katz A, Lin TL, Lutjen-Drecoll E, Kaufmann PL. Extralenticular and lenticular aspects of accommodation and presbyopia in human versus monkey eyes. Invest Ophthalmol Vis Sci. 2013;54(7): 5035–5048. doi:10.1167/iovs.12-10846

52. Goldberg D. Computer-animated model of accommodation and presbyopia. J Cataract Refract Surg. 2015;41(2): 437–445. doi: 10.1016/j.jcrs.2014.07.028

53. Koshits IN, Svetlova OV, Egemberdiev MB, Guseva MG, Makarov FN, Kesada NM. Theory: Morphological and functional features of the structure of the zonula lens fibers as a key executive link in the mechanism of the human eye accommodation. J Clin Res and Ophthalmol. 2020;7(2): 61–74. doi: 10.17352/2455-1414.000075

54. Kawasaki S, Suzuki T, Yamagichi M, Tasaka Y, Shiraishi A, Uno T, Sadamoto M, Minami N, Naganobu K, Ohashi Yu. Disruption of the posterior chamber – anterior hyaloid membrane barrier during phacoemulsification and aspiration as revealed by contrast-enhanced magnetic resonance imaging. Arch Ophthalmol. 2009;127(4): 465–470. doi: 10.1001/archophthalmol.2008.594

55. Kawasaki S, Tasaka Y, Suzuki T, Zheng X, Shiraishi A, Uno T, Ohashi Yu. Influence of elevated intraocular pressure on the posterior chamber-anterior hyaloid membrane barrier during cataract operations. Arch Ophthalmol. 2011;129(6): 751–757. doi: 10.1001/archophthalmol.2011.115

56. Wieger G. Ueber den canalis Petiti und ein ligamentum hyaloideo-capsulare. Strassburg: Inaug. Diss; 1883.

57. Ikeda T, Sato K, Katano T, Hayashi Y. Surgically induced detachment of the anterior hyaloid membrane from the posterior lens capsule. Arch Ophthalmol. 1999;117(3): 408–409. doi: 10.1001/archopht.117.3.408

58. Menapace R. Posterior capsulorhexis combined with optic buttonholing: an alternative to standard in-the-bag implantation of sharp-edged inraocular lenses? A critical analysis of 1000 consecutive cases. Arch Clin Exp Ophthalmol. 2008;246 (6): 787–801. doi: 10.1007/s00417-008-0779-6

59. Sebag J. Seeing the invisible: the challenge of imaging vitreous. J Biomed Opt. 2004; 9(1): 38–47. doi: 10.1117/1.1627339

60. Berger E. Beitragezur Anatomie des Auges in Normalem und Pathologischem Zustande. Wiesbaden: Bergmann; 1887.

61. Tassignon MJ, Dhubhghaill SN. Innovative implantation technique. Bag-in-the-Lens Cataract Surgery. Switzerland: Springer Nature; 2019.

62. Tassignon MJ, Dhubhghaill SN. Real-time intraoperative optical coherence tomography imaging confirms older concepts about the Berger space. Ophthalmic Res. 2016;56(4): 222–226. doi: 10.1097/j.jcrs.0000000000000609

63. Haeussler-Sinangin Y, Schultz T, Holtmann E, Dick HB. Primary posterior capsulotomy in femtosecond-assisted cataract surgery: in vivo spectral domain optical coherence tomography study. J Cataract Refract Surg. 2016;42(9): 1339–1344. doi: 10.1016/j.jcrs.2016.06.037

64. Dick HB, Schultz T. Primary posterior laser-assisted capsulotomy. J Refract Surg. 2014;30(2): 128–133. doi:10.3928/1081597X-20140120-09

65. Zhang Z, Yao J, Chang S, Kanclerz P, Khoramnia R, Deng M, Wang X. Incidence and risk factors for Berger's space development after uneventful cataract surgery:

evidence from swept-source optical coherence tomography. J Clin Med. 2022;11(13): 3580. doi: 10.3390/jcm11133580

66. Chang DF, Campbell JR. Intraoperative floppy iris syndrome associated with tamsulosin. J Cataract Refract Surg. 2005;31(4): 664–673. doi: 10.1016/j.jcrs.2005.02.027

67. Wahl M, Tipotsch-Maca SM, Vescei-Marlovits PV. Intraoperative floppy iris syndrome and its association with various concurrent medications, bulbus length, patient age and gender. Graefes Arch Clin Exp Ophthalmol. 2017;255(1): 113–118. doi: 10.1007/s00417-016-3515-7

68. Chang DF, Braga-Mele R, Mamalis N, Masket S, Miller KM, Nichamin LD, Packard RB, Packer M. ASCRS Cataract Clinical Committee ASCRS White Paper: Clinical review of intraoperative floppy-iris syndrome. J Cataract Refract Surg. 2008;34(12): 2153–2162. doi: 10.1016/j.jcrs.2008.08.031

69. Christou CD, Tsinopoulos I, Ziakas N, Tzamalis A. Intraoperative floppy iris syndrome: updated perspectives. Clin Ophthalmol. 2020;14: 463–471. doi: 10.2147/OPTH.S221094

70. Malyugin B. Cataract surgey in small pupils. Indian J Ophthalmol. 2017;65(12): 1323–1328. doi: 10.4103/ijo.IJO_800_17

71. Steinert R. Cataract surgery. 3rd ed. Saunders, 2009.

72. Tint NL, Dhillon AS, Alexander Ph. Management of intraoperative iris prolapse: stepwise practical approach. J Cataract Refract Surg. 2012;38(10): 1845–1852. doi: 10.1016/j.jcrs.2012.08.013

73. Vasavada V, Srivastava S, Vasavada V, Vasavada Sh, Vasavada AR, Sudhalkar A, Bilgic A. Impact of fluidic parameters during phacoemulsification on the anterior face behavior: Experimental study. Indian J Ophthalmol. 2019;67(10): 1634–1637. doi: 10.4103/ijo.IJO_465_19

74. Koplin RS, Ritterband DC, Dodick JM, Donnenfeld ED, Schafer M. Untoward events associated with aberrant fluid infusion during cataract surgery: Laboratory study with corroborative clinical observations. J Cataract Refract Surg. 2016;42(8): 1135–1140. doi: 10.1016/j.jcrs.2016.07.014

75. Khng C, Parcker M, Fine H, Hoffman RS, Moreira FB. Intraocular pressure during phacoemulsification. J Cataract Refract Surg. 2006;32(2): 301–308. doi:10.1016/j.jcrs.2005.08.062

76. Keys T. Customization. Alcon inc. 2006.

77. Kreutzer TC, Saedi RA, Kampik A, Grueterich M. Real-time intraocular pressure measurement in standard and microcoaxial phacoemulsification. J Cataract Refract Surg. 2010; 36(1): 53–57. doi: 10.1016/j.jcrs.2009.07.035

78. Tjia K, Johansson Ch, Scharioth G. CENTURION® Vision System: insights and experience on leveraging innovative phaco technology. Highlights from the Amsterdam 2015 CENTURION® Vision System Council Meeting.

79. Лаптев Б.В., Шиловских О.В., Фечин О.Б., Ульянов А.Н. Возможность проведения факоэмульсификации с низким ирригационным потоком. Материалы конференции «Восток-Запад», Уфа; 2013: 141. [Laptev BV, Shilovskih OV, Fechin OB, Ulyanov AN. The possibility of phacoemulsification with low irrigation flow. Materials of the conference «East-West». Ufa, 2013: 141. (In Russ.)]

80. Терещенко АВ, Трифаненкова ИГ, Окунева МВ, Оганесян АА. Факоэмульсификация катаракты на пониженных интраоперационных показателях. Современные технологии в офтальмологии. 2021;5: 109–112. doi: 10.25276/2312-4911-2021-5-106-108 [Tereshhenko AV, Trifanenkova IG, Okuneva MV, Oganesjan AA. Phacoemulsification of cataract with low intraoperative parameters. Modern technology in ophthalmology. 2021;5: 109–112. (In Russ.)] doi: 10.25276/2312-4911-2021-5-106-108

Информация об авторах
Елена Владиленовна Егорова, д.м.н., evva111@yandex.ru, https://orcid.org/0000-0002-2901-0902
Игорь Сергеевич Ребриков, врач-офтальмолог, igor.augenarzt@gmail.com, https://orcid.org/0000-0002-4927-9044

Information about authors
Elena V. Egorova, Doctor of Sciences in Medicine, evva111@yandex.ru, https://orcid.org/0000-0002-2901-0902
Igor' S. Rebrikov, Ophthalmologist, evva111@yandex.ru, https://orcid.org/0000-0002-2901-0902

Вклад авторов в работу:
Е.Е. Егорова: существенный вклад в концепцию и дизайн работы, редактирование, окончательное утверждение версии, подлежащей публикации.
И.С. Ребриков: существенный вклад в концепцию и дизайн работы, сбор, анализ и обработка материала, написание текста.

Authors' contribution:
E.E. Egorova: significant contribution to the concept and design of the work, editing, final approval of the version to be published.
I.S. Rebrikov: significant contribution to the concept and design of the work, collection, analysis and processing of material, writing.

Финансирование: Авторы не получали конкретный грант на это исследование от какого-либо финансирующего агентства в государственном, коммерческом и некоммерческом секторах.
Согласие пациента на публикацию: Письменного согласия на публикацию этого материала получено не было. Он не содержит никакой личной идентифицирующей информации.
Конфликт интересов: Отсутствует.

Funding: The authors have not declared a specific grant for this research from any funding agency in the public, commercial or not-for-profit sectors.
Patient consent for publication: No written consent was obtained for the publication of this material. It does not contain any personally identifying information.
Conflict of interest: There is no conflict of interest.

Поступила: 12.09.2022
Переработана: 21.10.2022
Принята к печати: 05.11.2022

Originally received: 12.09.2022
Final revision: 21.10.2022
Accepted: 05.11.2022

Офтальмохирургия. 2022;4: 85–91.
Fyodorov Journal of Ophthalmic Surgery. 2022;4: 85–91.

ОБЗОРЫ
REVIEWS

Обзор
УДК 616.721.6:617.785
doi: 10.25276/0235-4160-2022-4-85-91

Роль блокады ангиогенеза у пациентов с диабетической ретинопатией

Е.С. Чехонин[1], Р.Р. Файзрахманов[1, 2], М.М. Шишкин[1, 2], М.Р. Каланов[3]

[1] *НМХЦ им. Н.И. Пирогова, Москва*
[2] *ИУВ НМХЦ им. Н.И. Пирогова, Москва*
[3] *Уфимский НИИ глазных болезней АН РБ, Уфа*

РЕФЕРАТ

Актуальность. Пролиферативная стадия диабетической ретинопатии характеризуется двумя компонентами: соединительнотканным (фиброз) и сосудистым (неоваскуляризация). Последний в значительной степени опосредуется фактором роста эндотелия сосудов. Периферическая лазерная коагуляция сетчатки была стандартом лечения в течение многих лет, обеспечивающим контроль ишемии и снижение уровня VEGF с последующим регрессом неоваскуляризации. Однако она приводит к серьёзным функциональным нарушениям и анатомическим осложнениям. Подход к лечению изменился с появлением лекарственных средств, направленных на ингибирование VEGF. Их комбинация с панретинальной лазеркоагуляцией сетчатки может быть эффективной для лечения пролиферативной стадии диабетической ретинопатии и сопутствующего диабетического макулярного отека. Антивазопролиферативные препараты также оказывают эффект и на результаты хирургического вмешательства. **Цель.** Анализ актуальности использования анти-VEGF препаратов в лечении пролиферативной стадии диабетической ретинопатии. **Материал и методы.** Обзор литературы проведен с использованием поисковых систем PubMed, Cochrane Library, выполнен анализ 29 источников литературы, опубликованных по 2021 г. **Результаты.** У пациентов с осложненными случаями пролиферативной диабетической ретинопатии предварительное интравитреальное введение ингибиторов ангиогенеза обеспечивает наиболее щадящий подход к хирургическому лечению, что позволяет улучшить анатомические и функциональные результаты витреоретинальной хирургии и способствует уменьшению числа интра- и послеоперационных осложнений. **Заключение.** Предварительное интравитреальное введение антивазопролиферативных препаратов перед ВРХ у пациентов с осложненной ПДР оптимизирует хирургическое вмешательство – снижает количество интраоперационных кровотечений, а также количество диатермокоагуляции, продолжительность операции, количество ятрогенных разрывов сетчатки, частоту использования силиконового масла и релаксирующей ретинотомии, что позволяет улучшить анатомические и функциональные результаты витреоретинальной хирургии.

Ключевые слова: *анти-VEGF, диабетический макулярный отёк, пролиферативная диабетическая ретинопатия* ■

Для цитирования: Чехонин Е.С., Файзрахманов Р.Р., Шишкин М.М., Каланов М.Р. Роль блокады ангиогенеза у пациентов с диабетической ретинопатией. Офтальмохирургия. 2022;4: 85–91. doi: 10.25276/0235-4160-2022-4-85-91
Автор, ответственный за переписку: Егор Сергеевич Чехонин, dr.chekhonin@gmail.com

ABSTRACT

Review

Role of inhibition of angiogenesis in patients with diabetic retinopathy

E.S. Chekhonin[1], R.R. Fayzrakhmanov[1, 2], M.M. Shishkin[1, 2], M.R. Kalanov[3]

[1] *N.I. Pirogov National Medical and Surgical Center, Moscow, Russian Federation*
[2] *Institute of Advanced Training of Physicians N.I. Pirogov National Medical Surgical Center, Moscow, Russian Federation*
[3] *Ufa Eye Research Institute, Ufa, Russian Federation*

Relevance. The proliferative stage of diabetic retinopathy is characterized by angiogenesis, which is largely mediated by the vascular endothelial growth factor. Peripheral retinal laser coagulation has been standard treatment for PDR for many years, providing control of ischemia and reduction of vascular endothelial growth factor levels with subsequent regression of neovascularization. However, it leads to serious functional deficits and anatomical complications. The advent of anti-vascular endothelial growth factor (anti-VEGF) agents has changed the future of PDR management and has provided an alternative to pan retinal photocoagulation. Their combination with panretinal photocoagulation may be effective for the treatment of proliferative diabetic retinopathy and concurrent diabetic macular edema. Anti-VEGF therapy also takes place in surgery of complicated PDR. Purpose. To analyze the relevance of the use of anti-VEGF drugs in the treatment of the proliferative stage of diabetic

© Чехонин Е.С., Файзрахманов Р.Р., Шишкин М.М., Каланов М.Р., 2022

CC BY 4.0

retinopathy. **Material and methods.** The literature review is written using PubMed, Cochrane Library, 29 literature references published up to 2021. **Results.** In patients with severe cases, preoperative treatment is a gentle approach for the anatomic structures of the eye, it also contributes to the reduction in the number of intraoperative and postoperative complications. **Conclusion.** Preoperative treatment is a gentle approach for the anatomic structures of the eye, it also contributes to the reduction in the number of intraoperative and postoperative complications.

Key words: *anti-VEGF, diabetic macular edema, proliferative diabetic retinopathy* ■

For quoting: Chekhonin E.S., Fayzrakhmanov R.R., Shishkin M.M., Kalanov M.R. Role of inhibition of angiogenesis in patients with diabetic retinopathy. Fyodorov Journal of Ophthalmic Surgery. 2022;4: 85–91. doi: 10.25276/0235-4160-2022-4-85-91
Corresponding author: Egor S. Chekhonin, dr.chekhonin@gmail.com

АКТУАЛЬНОСТЬ

Сахарный диабет стал одной из основных проблем глобального здравоохранения. Биохимические и физиологические изменения, вызванные воздействием гипергликемии, приводят к значительному повреждению эндотелия, вызывая селективную потерю перицитов, что приводит к образованию микроаневризм, утолщению базальной мембраны, закрытию капиллярного русла, образованию шунтов и повышению проницаемости. Эти изменения характерны для непролиферативной диабетической ретинопатии и диабетического макулярного отека (ДМО). Естественный переход к пролиферативной диабетической ретинопатии (ПДР) с последующим закрытием артериол, зонами локальной аперфузии, а также неоваскуляризацией и геморрагиями способствует повышению заболеваемости и смертности, а также оказывает большое экономическое влияние во всем мире.

В 2010 году одна треть населения мира с диабетом имела признаки диабетической ретинопатии (ДР). Кроме того, у одной трети пациентов с ДР наблюдалась угрожающая зрению ДР, определяемая как тяжелая непролиферативная ДР, ПДР или наличие ДМО. ПДР – наиболее частая угроза зрению у пациентов с диабетом 1 типа [1].

В исследовании Diabetic Retinopathy Study сообщается, что без лечения 50% пациентов с ПДР высокого риска потеряют зрение в течение 5 лет. Существует несколько гематологических и биохимических факторов, которые коррелируют и способствуют возникновению ишемии сетчатки и прогрессированию ДР. К ним относятся повышенная адгезивность тромбоцитов и агрегация эритроцитов, аномальные уровни липидов и гормона роста в сыворотке, дефектный фибринолиз, аномальная вязкость сыворотки и цельной крови, местное и системное воспаление и повышение фактора роста эндотелия сосудов (vascular endothelial growth factor – VEGF) [2].

ПДР – это микрососудистое заболевание, при котором относительная ишемия сетчатки создает проангиогенные условия. Ангиогенез в значительной степени опосредуется VEGF [3]. Семейство VEGF состоит из нескольких изоформ, которые необходимы для нормального развития сосудистой сети и лимфатических сосудов. Молекулярные исследования показали, что VEGF-A способствует проницаемости сосудов и ангиогенезу за счет взаимодействия с рецептором VEGF 2 на эндотелиальных клетках сосудов [4–6]. Нарушение герметичного соединения эндотелия капилляров и развитие фенестраций приводит к ослаблению кровеносных сосудов. VEGF-A также стимулирует пролиферацию и миграцию эндотелиальных клеток – изменения, связанные с ранним ангиогенезом [7].

В глазу изоформа VEGF-A165 считается причиной патологической реваскуляризации сетчатки [8]. Инъекции VEGF в глаза животных вызвала изменения, сходные с диабетической или ишемической ретинопатией, с интраретинальным кровоизлиянием, извитым ходом сосудов, отеком сетчатки и интраретинальной сосудистой пролиферацией. Исследования на людях показали, что глаза с ПДР имели более высокие уровни VEGF в стекловидном теле или фиброваскулярных тканях, чем нормальные глаза [9–11].

ЦЕЛЬ

Анализ актуальности использования анти-VEGF препаратов в лечении пролиферативной стадии диабетической ретинопатии.

МАТЕРИАЛ И МЕТОДЫ

Обзор литературы проведен с использованием поисковых систем PubMed, Cochrane Library, выполнен анализ 29 источников литературы, опубликованных по 2021 г.

РЕЗУЛЬТАТЫ

Целью лечения ПДР является контроль ишемии и снижение уровня VEGF с последующим регрессом неоваскуляризации. Панретинальная лазерная коагуляция сетчатки (ПЛКС) была признана и рекомендована для лечения ПДР в течение многих лет [12].

Несмотря на то, что ПЛКС была стандартом лечения, для неё характерны функциональные нарушения

и анатомические осложнения. ПЛКС приводит к ухудшению полей зрения, ночного видения, цветового зрения, снижению контрастной чувствительности. Кроме того, ПЛКС может привести к ухудшению течения ДМО [13–14]. Анатомические осложнения включают развитие субретинальной неоваскуляризации, субретинальный/субмакулярный фиброз, серозную отслойку макулы, цилиохориоидальную отслойку и увеличение рубцов фотокоагуляции.

Клинические испытания анти-VEGF лекарственных препаратов

Появление лекарственных средств против фактора роста эндотелия сосудов (анти-VEGF) изменило будущее лечения ПДР и предоставило альтернативу ПЛКС.

Протокол S Diabetic Retinopathy Clinical Research Network (DRCR.net) был рандомизированным клиническим исследованием (РКИ), разработанным для определения того, является ли ранибизумаб в дозе 0,5 мг не менее эффективным по отношению к ПЛКС для пациентов с ПДР [15]. 394 глаза при ПДР, не получавших ранее лечения, были рандомизированы 1:1 для лечения ранибизумабом интравитреально или ПЛКС.

Все исследуемые глаза были без предшествующей ПЛКС, а также были с или без ДМО. Для глаз, рандомизированных в группу ПЛКС, была выполнена стандартизированная лазеркоагуляция 1200–1600 коагулятов.

Через 4 месяца пациенты были повторно обследованы и наблюдались ежемесячно без дальнейших инъекций при полном исчезновении неоваскуляризации. Если же неоваскуляризация все еще присутствовала, дополнительные инъекции производились на 4-м и 5-м месяцах. Начиная с 6-го месяца протокола лечения, инъекции выполнялись по мере необходимости. Дальнейшее лечение прекращалось, если неоваскуляризация сетчатки полностью исчезла или если не было отмечено улучшения после двух последовательных инъекций. Любому пациенту, у которого прогрессировала ретинопатия, несмотря на ежемесячные инъекции, разрешалось получать ПЛКС. Группа ПЛКС получала полное лазерное лечение в течение 1–3 сеансов. Ей разрешалось получать анти-VEGF, если присутствовал ДМО.

Через 2 года разница среднего изменения остроты зрения (ОЗ) оказалась в пользу группы ранибизумаба, которая составила +2,6 буквы Early Treatment Diabetic Retinopathy Study (ETDRS), а также отмечалось меньшее развитие ДМО (ПЛКС 28%, ранибизумаб 9%) и низкая потребность в витреоретинальной хирургии (ВРХ) (ПЛКС 15%, ранибизумаб 4%). Только 6% глаз в группе ранибизумаба нуждались в ПЛКС. Из 155 глаз без исходного ДМО, получавших ПЛКС, 62 получали ранибизумаб в течение 2 лет наблюдения. Кумулятивная 2-летняя вероятность развития значимого ДМО составила 9% в группе ранибизумаба по сравнению с 28% в группе ПЛКС.

Основываясь на результатах данного протокола управлением по санитарному надзору за качеством пищевых продуктов и медикаментов (Food and Drug Administration – FDA) ещё в 2015 г. было одобрено использование ранибизумаба в лечении ДР у пациентов с ДМО. Позднее, в 2017 г., FDA расширили показания использования ранибизумаба: для всех форм ДР.

С помощью post hoc анализа результатов протокола S были определены факторы риска прогрессирования ПДР, включающие кровоизлияние в стекловидное тело, неоваскуляризацию радужки или угла, неоваскулярную глаукому, отслоение сетчатки, а также необходимость в дальнейшей ПЛКС или ВРХ [16]. В целом в группе ПЛКС была более высокая доля (42% против 34%) исходов, связанных с прогрессированием ПДР. Наиболее частым неблагоприятным исходом было кровоизлияние в стекловидное тело, которое также было наиболее частой причиной ВРХ. Глаза из группы ПЛКС потребовали повторной ВРХ и дополнительных сеансов ПЛКС.

Однако увеличение количества посещений и бóльших затрат, связанных с терапией ранибизумабом, а также неконтролируемый рецидив заболевания и последующая тяжелая потеря зрения у пациентов, не соблюдающих режим лечения, сделали решение о применении анти-VEGF или ПЛКС в качестве терапии первой линии сложной задачей для многих пациентов. Для не соблюдающих комплаенс пациентов чаще рекомендуют ПЛКС, поскольку она обычно обеспечивает длительный срок терапевтического эффекта. Если ДМО присутствует в начале лечения, то анти-VEGF часто является лучшим выбором для начала терапии. Многие врачи используют комбинированную терапию как с ПЛКС, так и с анти-VEGF, несмотря на то, что протоколов DRCR.net по комбинированному лечению организовано не было. Именно большое число частых, порой ежемесячных визитов для интравитреальных инъекций является причиной того, что только 66% пациентов выдерживают протокол и завершают 5-летний период исследования [17].

После одобрения использования афлиберцепта только в случаях ДМО при ДР в 2015 г., в 2019 г. FDA допустила использование данного ингибитора ангиогенеза при любых формах ДР. Афлиберцепт – единственный препарат, одобренный с двумя вариантами дозирования при ДР, что позволяет врачам выстраивать лечение в соответствии с потребностями своих пациентов. В ДР афлиберцепт можно вводить каждые восемь недель после пяти начальных ежемесячных инъекций или каждые четыре недели.

Не меньший интерес представляют результаты исследования 2b фазы CLARITY, в котором сравнивали эффективность интравитреального введения афлиберцепта и ПЛКС при недавно диагностированной или ранее леченной лазером активной ПДР [18].

232 пациентам (123 нелеченых и 109 ранее леченных) случайным образом назначали введение афлиберцепта в стекловидное тело или ПЛКС. Пациенты основной группы получали трехмесячные инъекции афлиберцепта (2 мг/0,05 мл) и повторно оценивались каж-

дые 4 недели для дальнейших инъекций по мере необходимости. Пациенты контрольной (II) группы получали стандартную ПЛКС и повторно оценивали каждые 8 недель для последующих сеансов ПЛКС.

Установлено, что афлиберцепт не уступает по эффективности ПЛКС. Более того, отмечается разница в +3,9 букв ETDRS в пользу афлиберцепта через 2 года. 64% глаз, получавших афлиберцепт, имели полный регресс неоваскуляризации, по сравнению с 34% в глазах с ПЛКС.

В глазах, получавших ПЛКС, чаще регистрировали рецидивы кровоизлияний в стекловидное тело (18% против 9%) и чаще требовалась ВРХ, хотя разница не была статистически достоверной (6% против 1%). В то же время на глазах, получавших афлиберцепт, чаще наблюдалось воспаление (8% против 3%) и такие осложнения, как эрозии эпителия роговицы и повреждения конъюнктивы (4% против 0%). Несмотря на то, что пациенты с исходным макулярным отеком были исключены из исследования, доля макулярного отека через 2 года составила 11% в группе афлиберцепта и 29% в группе ПЛКС.

Кроме того, по оценке удовлетворенности пациентов интравитреальный афлиберцепт был предпочтительнее ПЛКС. Эти результаты были достигнуты в среднем после четырех инъекций афлиберцепта. Основываясь на этих результатах, авторы рекомендовали рассматривать введение афлиберцепта в стекловидное тело в качестве альтернативного лечения ПДР у пациентов, соблюдающих режим лечения. Основным ограничением этого исследования было наблюдение в течение 52 недель, что не позволяет оценить долгосрочную приверженность лечению [18].

В исследовании PACORES проанализированы 24-месячные результаты лечения 97 глаз с ПДР с интравитреальным ведением бевацизумаба, пациенты за период наблюдения в среднем получали четыре инъекции (диапазон 1–8 инъекций).

Шестьдесят глаз ранее подвергались ПЛКС, из них 73% имели полный регресс неоваскуляризации, 15% имели частичный регресс, а 12% не имели регресса вообще. Из 37 глаз, которые ранее не получали ПЛКС, почти половина получила комбинированную терапию, включающую ПЛКС и интравитреальный бевацизумаб. Другая половина пациентов лечилась исключительно инъекциями бевацизумаба в стекловидное тело. Из этих глаз около 60% потребовали ПЛКС или ВРХ. На остальных глазах (40%), ранее не получавших лечения, ПДР полностью регрессировала после интравитреального введения бевацизумаба [19]. Похожие результаты продемонстрировало исследование PRIDE, согласно которому монотерапия ранибизумабом является достойной альтернативой лазерному лечению пациентов с ПДР [20]. Ранибизумаб показал более эффективное влияние на неоваскуляризацию, предоставляя более хорошие результаты по ОЗ, чем ПЛКС.

В то же время существует мнение, что после инъекций анти-VEGF препаратов в глаза с более выраженной ПДР существует риск развития тракционной отслойки сетчатки [21].

В недавно опубликованном исследовании PROTEUS анализировались результаты введения ранибизумаба в стекловидное тело в комбинации с ПЛКС в сравнении с монотерапией ПЛКС у пациентов с ПДР высокого риска [22]. Было обнаружено, что ранибизумаб с ПЛКС более эффективен, чем монотерапия ПЛКС, при этом полное снижение неоваскуляризации наблюдалось в 92,7% глаз в комбинированной группе и на 70,5% в группе монотерапии ПЛКС на 12-м месяце.

I. Chatziralli, E. Dimitriou, G. Theodossiadis и соавт. сообщили о результатах проспективного клинического исследования [23], в котором участвовали 47 пациентов с ПДР и сопутствующим ДМО. Все пациенты были рандомизированы в две группы: «только ранибизумаб» (n=23) и «комбинированную» (n=24), с проведением ПЛКС и по меньшей мере 3-мя инъекциями ранибизумаба в стекловидное тело. Это исследование показало, что использование ранибизумаба как отдельно, так и в комбинации с ПЛКС эффективно при лечении пациентов с ПДР и сопутствующего ДМО. Несмотря на то, что к концу второго года между двумя группами не было различий в МКОЗ и ЦТС, у пациентов комбинированной группы отмечен больший регресс неоваскуляризации с меньшим количеством инъекций.

Несмотря на вышеприведенные результаты, по данным различных источников в дальнейшем возникает потребность в ВРХ. В этой связи было проведено многоцентровое исследование (протокол N DRCR.net), в котором изучалась необходимость ВРХ после интравитреального использования анти-VEGF препаратов при кровоизлиянии в стекловидное тело [24]. Всего исследован 261 глаз при ПДР.

Все пациенты были рандомизированы на две группы: первая – с интравитреальным введением ранибизумаба 0,5 мг, сравнивались с группой интравитреального введения физиологического раствора на исходном уровне, а также на 4-й и 8-й неделях. Разницы в необходимости ВРХ не обнаружено к 16-й неделе (ранибизумаб: 12%; физиологический раствор: 17%). Однако в группе интравитреального введения физиологического раствора был один случай эндофтальмита. Группа ранибизумаба с большей вероятностью завершила ПЛКС без необходимости в ВРХ (44% против 31%), и исходы МКОЗ также благоприятствовали группе ранибизумаба (22±23 букв ETDRS) по сравнению со второй группой (16±31 букв ETDRS). Однако не было разницы в процентном соотношении глаз с низкой ОЗ между группами. Из-за низкой общей частоты витрэктомий исследование было недостаточно показательным, чтобы выявить разницу в её частоте.

Использование анти-VEGF препаратов в хирургии ПДР

ПДР является самой тяжелой стадией ДР, формирование неоваскуляризации сетчатки на границе стекловид-

ного тела и сетчатки обычно приводит к геморрагиям и пролиферации. Нарастание тракций вызывает кровоизлияние в стекловидное тело и отслойку сетчатки. Эти осложнения обусловливают ухудшение зрения и требуют хирургического вмешательства.

Опубликованный в 2015 г. Кокрейновский обзор [25], основанный на анализе 12 РКИ (654 глаза), посвященных изучению влияния интравитреального введения антивазопролиферативных факторов на выраженность и частоту развития геморрагических осложнений после ВРХ, выполненной при ПДР, показал обнадеживающие клинические результаты. При этом в резюмирующей части обзора указывается на целесообразность дальнейшего изучения этого направления, в частности, в аспекте обоснования сроков введения ингибиторов ангиогенеза перед операцией и развития методологии в целом.

Еще один метаанализ РКИ был проведен группой китайских ученых и также направлен на оценку эффективности предварительной анти-VEGF перед ВРХ у пациентов с осложненной ПДР [26]. Оценено 14 РКИ с участием 613 пациентов, в группу предоперационного введения анти-VEGF препаратов (основная) вошли 289 пациентов, а в контрольную группу – 324 пациента. Анализ показал, что предварительная анти-VEGF терапия перед ВРХ при осложненной ПДР может оптимизировать хирургическое вмешательство с меньшим количеством интраоперационных кровотечений, меньшей потребности в диатермокоагуляции. Также у пациентов основной группы было отмечено сокращение продолжительности операции, с меньшим количеством ятрогенных разрывов сетчатки, им реже осуществляли тампонаду силиконовым маслом и релаксирующую ретинотомию. Отмечено более быстрое рассасывание гемофтальмов. Однако частоту поздних рецидивов гемофтальмов, рецидивирующих отслоек сетчатки или связанных с ними вторичных операций снизить не удалось.

Но в итоге авторы считают, что для дальнейшей оценки эффективности различных анти-VEGF препаратов и получения более твердого заключения необходимы будущие лучше спланированные исследования с более крупными выборками.

В настоящее время все еще существуют разногласия относительно оптимального времени предварительного введения анти-VEGF препаратов перед ВРХ у данной категории пациентов. Чтобы прояснить это, был проведен сетевой метаанализ, в который вошли 26 РКИ, включающих 1806 пациентов с ПДР [27]. По сравнению с контрольной группой, выполнение инъекции анти-VEGF в предоперационном периоде за 6–14 дней значительно улучшило послеоперационную МКОЗ и способствовало снижению частоты повторных кровоизлияний в стекловидное тело.

Среди отечественных ученых в диссертационной работе М.Р. Каланова также доказано, что оптимальным сроком для проведения ВРХ у пациентов с ПДР и макулярным отеком являются 10–14-е сутки после предварительного интравитреального введения ингибиторов ангиогенеза, что обусловлено максимальным регрессом неоваскуляризации и минимальным тракционным воздействием на сетчатку. Проведение ВРХ в указанные сроки способствует снижению риска развития локальной тракционной отслойки сетчатки на 36,6%.

Более того, проведен сравнительный анализ морфофункциональных параметров глаз и результатов хирургического лечения пациентов с ПДР, который показал, что оптимальной хирургической тактикой является выполнение предварительного интравитреального введения ингибиторов ангиогенеза за 10–14 дней до ВРХ, в ходе которой выполняется пилинг внутренней пограничной мембраны, с последующей газовоздушной тампонадой витреальной полости. Такой алгоритм обеспечивает эффективную профилактику эпиретинального фиброзирования и прогрессивное улучшение морфофункциональных результатов до конца срока наблюдения.

Интересные данные представлены в проспективном исследовании, в котором выполнен сравнительный клинический анализ результатов применения ранибизумаба и афлиберцепта у пациентов с ПДР [28]. В исследовании приняли участие 27 пациентов, они были разделены на две группы: 14 пациентов, получавших интравитреально ранибизумаб, и 13 пациентов, получавших афлиберцепт. У 12 пациентов (по 6 из каждой группы) выполнена ВРХ pars plana с иссечением и исследованием эпиретинальных мембран.

В обеих группах отмечалось уменьшение неоваскулярной пролиферации и макулярного отека. ЦТС уменьшилась примерно на 100–120 мкм. В группе афлиберцепта наблюдалось лучшее угнетение неоваскулярной пролиферации с меньшим риском кровоизлияния. Ультраструктурный анализ удаленных эпиретинальных мембран показал более значительное снижение фенестрации эндотелия после применения афлиберцепта, что показывает его высокую эффективность при лечении ПДР, поскольку он ингибирует как VEGF, так и плацентарный фактор роста.

Результаты исследования [29], нацеленного на изучение эффективности многоэтапной витреальной хирургии у пациентов с далекозашедшей стадией ПДР и осложненной начальной катарактой, подтверждают эффективность поэтапного хирургического лечения пациентов с далекозашедшей стадией ПДР и осложненной начальной катарактой. Выполнение ФЭК вторым этапом после витреоретинальной хирургии во время удаления силиконового масла у пациентов с предварительным интравитреальным введением ингибиторов ангиогенеза обеспечивает наиболее щадящий подход к хирургическому лечению этой категории больных, что позволяет улучшить анатомические и функциональные результаты витреоретинальной хирургии и способствует уменьшению числа интра- и послеоперационных осложнений.

ЗАКЛЮЧЕНИЕ

С появлением анти-VEGF лекарственных препаратов стал актуален вопрос об их использовании у пациентов с пролиферативной диабетической ретинопатией. Став альтернативой панретинальной лазерной коагуляции сетчатки, которая длительное время была стандартом лечения пролиферативной стадии диабетической ретинопатии, ингибиторы ангиогенеза не только доказали не меньшую эффективность в сравнение с ПЛКС, но и лучшие результаты в сочетании с ней.

Применение этих препаратов нашло место и в хирургии осложненных случаев ПДР. Предварительное интравитреальное введение антивазопролиферативных препаратов перед ВРХ у пациентов с осложненной ПДР оптимизирует хирургическое вмешательство, а именно снижает количество интраоперационных кровотечений, количество диатермокоагуляции, продолжительность операции, количество ятрогенных разрывов сетчатки, частоту использования силиконового масла и релаксирующей ретинотомии, что позволяет улучшить анатомические и функциональные результаты витреоретинальной хирургии.

Таким образом, анти-VEGF терапия является актуальной и значимой для лечения пролиферативной стадии диабетической ретинопатии, а также обеспечивает щадящий подход витреоретинальной хирургии.

ЛИТЕРАТУРА/REFERENCES

1. Lee R, Wong TY, Sabanayagam C. Epidemiology of diabetic retinopathy, diabetic macular edema and related vision loss. Eye Vis (Lond). 2015;2: 17. doi: 10.1186/s40662-015-0026-2
2. Antonetti DA, Klein R, Gardner TW. Diabetic retinopathy. N Engl J Med. 2012;366(13): 1227–1239. doi: 10.1056/NEJMra1005073
3. Witmer AN, Vrensen GF, Van Noorden CJ, Schlingemann RO. Vascular endothelial growth factors and angiogenesis in eye disease. Prog Retin Eye Res. 2003; 22(1): 1–29. doi: 10.1016/s1350-9462(02)00043-5
4. Carmeliet P. Mechanisms of angiogenesis and arteriogenesis. Nat Med. 2000; 6(4): 389–395. doi: 10.1038/74651
5. Файзрахманов Р.Р., Воропаев В.Ю., Суханова А.В., Шаталова Е.О. Антиангиогенная терапия неоваскулярной возрастной макулярной дегенерации. Вестник офтальмологии. 2021;137(1): 83–93. [Fayzrakhmanov RR, Voropaev VYu, Sukhanova AV, Shatalova EO. Antiangiogenic therapy of neovascular age-related macular degeneration. The Russian Annals of Ophthalmology. 2021;137(1): 83–93. (In Russ.)] doi: 10.17116/oftalma202113701183
6. Файзрахманов Р.Р. Анти-VEGF терапия неоваскулярной возрастной макулярной дегенерации: от рандомизированных исследований к реальной клинической практике. Российский офтальмологический журнал. 2019;12(2): 97–105. [Fayzrakhmanov RR. Anti-VEGF therapy of neovascular age-related macular degeneration: from randomized trials to routine clinical practice. Russian Ophthalmological Journal. 2019;12(2): 97–105. (In Russ.)] doi: 10.21516/2072-0076-2019-12-2-97-105
7. Shibuya M. Differential roles of vascular endothelial growth factor receptor-1 and receptor-2 in angiogenesis. J Biochem Mol Biol. 2006;39(5): 469–778. doi: 10.5483/bmbrep.2006.39.5.469
8. Ishida S, Usui T, Yamashiro K et al. VEGF164 Is Proinflammatory in the Diabetic Retina. Invest Ophthalmol Vis Sci. 2003;44(5): 2155–2162. doi: 10.1167/iovs.02-0807
9. Lim JI, Spee C, Hinton DR. A comparison of hypoxia-inducible factor-α in surgically excised neovascular membranes of patients with diabetes compared with idiopathic epiretinal membranes in nondiabetic patients. Retina. 2010;30(9): 1472–1478. doi: 10.1097/IAE.0b013e3181d6df09
10. Abu El-Asrar AM, Missotten L, Geboes K. Expression of hypoxia-inducible factor-1alpha and the protein products of its target genes in diabetic fibrovascular epiretinal membranes. Br J Ophthalmol. 2007;91(6): 822–886. doi: 10.1136/bjo.2006.109876
11. Wang X, Wang G, Wang Y. Intravitreous vascular endothelial growth factor and hypoxia-inducible factor 1a in patients with proliferative diabetic retinopathy. Am J Ophthalmol. 2009;148(6): 883–889. doi: 10.1016/j.ajo.2009.07.007
12. Avery RL, Pearlman J, Pieramici DJ, et al. Intravitreal bevacizumab (Avastin) in the treatment of proliferative diabetic retinopathy. Ophthalmology. 2006;113(10): 1695.e1–15. doi: 10.1016/j.ophtha.2006.05.064
13. Brucker AJ, Qin H, Antoszyk AN, et al. Observational study of the development of diabetic macular edema following panretinal (scatter) photocoagulation given in 1 or 4 sittings. Arch Ophthalmol 2009; 127(2): 132-40. https://doi.org/10.1001/archophthalmol.2008.565
14. Googe J, Brucker AJ, Bressler NM, et al. Randomized trial evaluating short-term effects of intravitreal ranibizumab or triamcinolone acetonide on macular edema after focal/grid laser for diabetic macular edema in eyes also receiving panretinal photocoagulation. Retina. 2011;31(6): 1009–1027. doi: 10.1097/IAE.0b013e318217d739
15. Gross JG, Glassman AR, Jampol LM, et al. Panretinal photocoagulation vs intravitreous ranibizumab for proliferative diabetic retinopathy: a randomized clinical trial. JAMA. 2015;314(20): 2137–2146. doi: 10.1001/jama.2015.15217
16. Bressler SB, Beaulieu WT, Glassman AR., et al. Factors Associated with Worsening Proliferative Diabetic Retinopathy in Eyes Treated with Panretinal Photocoagulation or Ranibizumab. Ophthalmology 2017; 124(4): 431-439. https://doi.org/10.1016/j.ophtha.2016.12.005
17. Gross JG, Glassman AR, Liu D, et al. Five-year outcomes of panretinal photocoagulation vs. intravitreous ranibizumab for proliferative diabetic retinopathy: A randomized clinical trial. JAMA Ophthalmol. 2018;136: 1138–48. https://doi.org/10.1001/jamaophthalmol.2018.3255
18. Sivaprasad S, Prevost AT, Vasconcelos JC, et al. CLARITY Study Group. Clinical efficacy of intravitreal aflibercept versus panretinal photocoagulation for best corrected visual acuity in patients with proliferative diabetic retinopathy at 52 weeks (CLARITY): a multicentre, single-blinded, randomised, controlled, phase 2b, non-inferiority trial. Lancet Lond Engl. 2017;389(10085): 2193–2203. doi: 10.1016/S0140-6736(17)31193-5
19. Arevalo JF, Lasave AF, Wu L, et al. Intravitreal bevacizumab for proliferative diabetic retinopathy: Results from the Pan-American Collaborative Retina Study Group (PACORES) at 24 Months of Follow-up. Retina 2017; 37(2): 334–343. doi: 10.1097/IAE.0000000000001181
20. Lang GE, Stahl A, Voegeler J, et al. Efficacy and safety of ranibizumab with or without panretinal laser photocoagulation versus laser photocoagulation alone in proliferative diabetic retinopathy – the PRIDE study. Acta Ophthalmol. doi: 10.1111/aos.14312 (Dec 6 2019)
21. Arevalo JF, Maia M, Flynn HW Jr, et al. Tractional retinal detachment following intravitreal bevacizumab (Avastin) in patients with severe proliferative diabetic retinopathy. Br J Ophthalmol. 2008;92(2): 213–216. doi: 10.1136/bjo.2007.127142
22. Figueira J, Fletcher E, Massin P, et al. Ranibizumab Plus Panretinal Photocoagulation versus Panretinal Photocoagulation Alone for High-Risk Proliferative Diabetic Retinopathy (PROTEUS Study). Ophthalmology. 2018; 125(5): 691–700. doi: 10.1016/j.ophtha.2017.12.008
23. Chatziralli I, Dimitriou E, Theodossiadis G, et al. Intravitreal ranibizumab alone or in combination with panretinal photocoagulation for the treatment of proliferative diabetic retinopathy with coexistent macular edema: long-term outcomes of a prospective study. Acta Diabetol. 2020;57(10): 1219–1225. doi: 10.1007/s00592-020-01548-y
24. Abdhish RB, Karisse T, Roy WB, et al. Randomized clinical trial evaluating intravitreal ranibizumab or saline for vitreous hemorrhage from proliferative diabetic retinopathy. JAMA Ophthalmol. 2013;131(3): 283–293. doi: 10.1001/jamaophthalmol.2013.2015
25. Smith JM, Steel DH. Anti-vascular endothelial growth factor for prevention of postoperative vitreous cavity haemorrhage after vitrectomy for proliferative diabetic retinopathy. Cochrane Database Syst Rev. 2015;2015(8): CD008214. doi: 10.1002/14651858.CD008214.pub3
26. Zhao XY, Xia S, Chen YX. Antivascular endothelial growth factor agents pretreatment before vitrectomy for complicated proliferative diabetic retinopathy: a meta-analysis of randomised controlled trials. Br J Ophthalmol. 2018; 102(8): 1077–1085. doi: 10.1136/bjophthalmol-2017-311344
27. Wang DY, Zhao XY, Zhang WF, et al. Perioperative anti-vascular endothelial growth factor agents treatment in patients undergoing vitrectomy for complicated proliferative diabetic retinopathy: a network meta-analysis. Sci Rep. 2020;10(1): 18880. doi: 10.1038/s41598-020-75896-8
28. Vidinova CN, Gouguchkova PT, Dimitrov T, et al. Comparative clinical and ultrastructural analysis of the results from ranibizumab and aflibercept in patients with PDR. Klin Monbl Augenheilkd. 2020;237(1): 79–84. (In Germ.) doi: 10.1055/a-0767-6951
29. Коновалова К.И., Шишкин М.М., Файзрахманов Р.Р. Эффективность многоэтапного хирургического лечения пролиферативной диабетической ретинопатии, осложненной начальной катарактой. Вестник офтальмологии. 2020;136(6): 171–176. [Konovalova KI, Shishkin MM, Fayzrakhmanov RR. Effectiveness of multistage surgical treatment of advanced proliferative diabetic retinopathy complicated with primary cataract. The Russian Annals of Ophthalmology. 2020;136(6): 171–176. (In Russ.)] doi: 10.17116/oftalma2020136062171

Информация об авторах
Егор Сергеевич Чехонин, врач-офтальмолог, dr.chekhonin@gmail.com, https://orcid.org/0000-0002-8901-1341
Ринат Рустамович Файзрахманов, д.м.н., rinatrf@gmail.com, https://orcid.org/0000-0002-4341-3572
Михаил Михайлович Шишкин, д.м.н., профессор, mmshishkin@gmail.com
Марат Римович Каланов, к.м.н., https://orcid.org/0000-0002-8480-7949

Information about the authors
Egor S. Chekhonin, Ophthalmologist, dr.chekhonin@gmail.com, https://orcid.org/0000-0002-8901-1341
Rinat R. Fayzrakhmanov, Doctor of Sciences in Medicine, rinatrf@gmail.com, https://orcid.org/0000-0002-4341-3572
Mikhail M. Shishkin, Doctor of Sciences in Medicine, mmshishkin@gmail.com
Marat R. Kalanov, PhD in Medicine, https://orcid.org/0000-0002-8480-7949

Вклад авторов в работу:
Е.С. Чехонин: сбор, анализ и обработка материала, статистическая обработка данных, написание текста.

Р.Р. Файзрахманов: существенный вклад в концепцию и дизайн работы, редактирование, окончательное утверждение версии, подлежащей публикации.
М.М. Шишкин: существенный вклад в концепцию и дизайн работы, редактирование, окончательное утверждение версии, подлежащей публикации.
М.Р. Каланов: сбор, анализ и обработка материала, написание текста.

Authors' contribution:
E.S. Chekhonin: collection, analysis and processing of material, statistical data processing, writing.
R.R. Fayzrakhmanov: significant contribution to the concept and design of the work, editing, final approval of the version to be published.
M.M. Shishkin: significant contribution to the concept and design of the work, editing, final approval of the version to be published.
M.R. Kalanov: collection, analysis and processing of material, writing.

Финансирование: Авторы не получали конкретный грант на это исследование от какого-либо финансирующего агентства в государственном, коммерческом и некоммерческом секторах.

Согласие пациента на публикацию: Письменного согласия на публикацию этого материала получено не было. Он не содержит никакой личной идентифицирующей информации.
Конфликт интересов: Отсутствует.

Funding: The authors have not declared a specific grant for this research from any funding agency in the public, commercial or not-for-profit sectors.
Patient consent for publication: No written consent was obtained for the publication of this material. It does not contain any personally identifying information.
Conflict of interest: There is no conflict of interest.

Поступила: 22.08.2022
Переработана: 20.09.2022
Принята к печати: 24.10.2022

Originally received: 22.08.2022
Final revision: 20.09.2022
Accepted: 24.10.2022

ОБЗОРЫ
REVIEWS

Обзор
УДК 617.7-007.681
doi: 10.25276/0235-4160-2022-4-92-99

Этиопатогенез и существующие методы лечения вторичной «силиконовой» глаукомы

А.В. Сидорова, А.В. Старостина, К.С. Норман, Д.М. Султанова, С.М. Дибирова, И.А. Макарова
НМИЦ «МНТК «Микрохирургия глаза» им. акад. С.Н. Федорова» Минздрава России, Москва

РЕФЕРАТ

Цель. Провести анализ литературы, отражающий основные аспекты этиологии, патогенеза и методов лечения вторичной глаукомы, индуцированной эмульгированием силиконового масла. **Материал и методы.** Для выполнения обзора был осуществлен поиск источников литературы по реферативным базам PubMed, Scopus и eLibrary за период до 2022 г. включительно с использованием ключевых слов: «глаукома, вызванная эмульгированием силиконового масла», «силиконовое масло», «вторичная глаукома после витрэктомии», «эмульгирование силиконового масла» и те же фразы на английском. **Результаты.** Применение силиконового масла в качестве тампонирующего вещества позволяет достичь необходимого прилегания сетчатки. Однако длительное нахождение силиконового масла в витреальной полости может привести к такому осложнению, как вторичная глаукома. В обзоре представлен анализ результатов клинических исследований существующих методов лечения вторичной глаукомы, индуцированной эмульгированием силиконового масла, их эффективность и безопасность. **Заключение.** Основным этиопатогенетическим механизмом развития вторичной глаукомы вследствие эмульгирования силиконового масла после витрэктомии является механическое закрытие путей оттока пузырьками силиконового масла. По данным литературы, традиционные антиглаукоматозные вмешательства при данной патологии малоэффективны. Применение дренажных устройств дает более стойкий гипотензивный эффект.

Ключевые слова: *вторичная глаукома, эмульгирование, силиконовое масло, Ex-PRESS, Ahmed* ■

Для цитирования: Сидорова А.В., Старостина А.В., Норман К.С., Султанова Д.М., Дибирова С.М., Макарова И.А. Этиопатогенез и существующие методы лечения вторичной «силиконовой» глаукомы. Офтальмохирургия. 2022;4: 92–99. doi: 10.25276/0235-4160-2022-4-92-99
Автор, ответственный за переписку: Анна Владимировна Старостина, anna.mntk@mail.ru

ABSTRACT

Review

Etiopathogenesis and treatment for secondary glaucoma after pars plana vitrectomy with silicone oil

A.V. Sidorova, A.V. Starostina, K.S. Norman, D.M. Sultanova, S.M. Dibirova, I.A. Makarova
The S. Fyodorov Eye Microsurgery Federal State Institution, Moscow, Russian Federation

Purpose. To analyze the literature on the etiology, pathogenesis, and methods of treatment of secondary glaucoma caused by emulsification of silicone oil after pars plana vitrectomy. **Material and methods.** The search for literature sources was carried out using the reference databases PubMed, Scopus and eLibrary for the period up to 2022 using the keywords: «silicone oil induced glaucoma», «secondary glaucoma after vitrectomy», «silicone oil», «silicone oil emulsification», and the same words in Russian. **Results.** The use of silicone oil ensures stabilization of the retina and has a number of advantages. However, prolonged presence of it in the vitreal cavity can lead to such a complication as secondary glaucoma. The review presents an analysis of the methods of treatment of secondary glaucoma induced by emulsification of silicone oil, their effectiveness and safety. **Conclusion.** The main mechanism for the development of secondary glaucoma due to silicone oil emulsification is the mechanical closure of the outflow pathways by silicone oil bubbles. According to the literature, traditional methods of surgical treatment of glaucoma in this pathology are ineffective. The use of drainage devices gives a more persistent hypotensive effect.

Key words: *secondary glaucoma, emulsification, silicone oil, Ex-PRESS, Ahmed* ■

For quoting: Sidorova A.V., Starostina A.V., Norman K.S., Sultanova D.M., Dibirova S.M., Makarova I.A. Etiopathogenesis and treatment for secondary glaucoma after pars plana vitrectomy with silicone oil. Fyodorov Journal of Ophthalmic Surgery. 2022;4: 92–99. doi: 10.25276/0235-4160-2022-4-92-99
Corresponding author: Anna V. Starostina, anna.mntk@mail.ru

@ Сидорова А.В., Старостина А.В., Норман К.С., Султанова Д.М., Дибирова С.М., Макарова И.А., 2022

CC BY 4.0

АКТУАЛЬНОСТЬ

Современные витреоретинальные операции по поводу отслойки сетчатки и пролиферативной диабетической витреоретинопатии часто завершаются эндотампонадой витреальной полости (ВП) силиконовым маслом (СМ). СМ при длительном нахождении в ВП эмульгируется, и его мельчайшие пузырьки оседают на структурах глаза, в том числе трабекулярной сети, что может приводить к развитию вторичной глаукомы, которая трудно поддается традиционным методам медикаментозного и хирургического лечения.

ЦЕЛЬ

Провести анализ литературы, отражающий основные аспекты этиологии, патогенеза и методов лечения вторичной глаукомы, вызванной эмульгированием силиконового масла.

МАТЕРИАЛ И МЕТОДЫ

Для выполнения обзора был осуществлен поиск источников литературы по реферативным базам PubMed, Scopus и eLibrary за период до 2022 г. включительно с использованием ключевых слов: «глаукома, вызванная эмульгированием силиконового масла», «силиконовое масло», «вторичная глаукома после витрэктомии», «эмульгирование силиконового масла», «silicone oil induced glaucoma», «secondary glaucoma after vitrectomy», «silicone oil», «silicone oil emulsification».

РЕЗУЛЬТАТЫ

В современной офтальмохирургии одним из этапов витреоретинальных операций по поводу отслойки сетчатки и пролиферативной диабетической витреоретинопатии является тампонада ВП СМ. СМ позволяет получить хороший тампонирующий эффект в течение времени, необходимого для прилегания сетчатки, и достичь высоких зрительных функций. СМ, по сравнению с другими тампонирующими веществами (газы, перфторорганические соединения), обладает рядом преимуществ и соответствует основным требованиям, предъявляемым к тампонирующим интравитреальным субстанциям, обеспечивая максимальное пролонгирование сроков эндотампонады. СМ не смешивается с биологическими жидкостями глаза, обеспечивая прозрачность тампонирующей среды, что позволяет проводить мониторинг ретинального статуса в послеоперационном периоде и сохраняет возможность выполнения лазеркоагуляции сетчатки [1–3].

Однако длительное нахождение СМ в ВП приводит к ряду различных осложнений, самым грозным из которых является вторичная глаукома. Основным механизмом повышения внутриглазного давления (ВГД) являются выход СМ в переднюю камеру глаза и оседание его эмульгированных частиц на структурах трабекулярной зоны, что приводит к нарушению гидродинамики глаза с последующим развитием вторичной глаукомы, трудно поддающейся традиционным методам медикаментозного и хирургического лечения [4–6].

СМ было активно внедрено в офтальмохирургическую практику в 50–60-х гг. XX в., так как оно обладало идеальными свойствами для тампонады ВП. W. Stone и соавт. в 1958 г. впервые опубликовали сообщение о применении СМ разной вязкости для тампонады ВП у кроликов [7]. СМ хорошо переносилось на протяжении 2 лет. По результатам полученных в ходе эксперимента данных авторы предположили, что СМ правильно подобранной вязкости может быть использовано для тампонады ВП.

P.A. Cibis в 1962 г. впервые описал применение СМ в клинической практике во время операции по поводу отслойки сетчатки, а в 1965 г. сообщил уже о 201 случае применения СМ со сроком тампонады от 1 года до 3 лет [8–10].

В России в 1965 г. В.Д. Захаров и соавт. первыми в клинической практике начали использовать СМ во время операций по поводу отслойки сетчатки [11]. Изначально СМ предлагалось использовать в особо тяжелых случаях с плохим прогнозом. Применение СМ позволяло повысить частоту успеха лечения витреоретинальной патологии [1–3, 9, 11]. Применяемое СМ хорошо переносилось тканями глаза, что доказывало безопасность его нахождения в ВП при условии недопущения его эмульгирования и дислокации в переднюю камеру.

По своей химической структуре СМ представляет собой полидиметилсилоксан и может иметь различные длину и вес молекулы (40–70 кДа). От длины молекулы полидиметилсилоксана напрямую зависит вязкость СМ. Молекулярный вес и вязкость являются двумя важными физическими факторами, которые влияют на скорость эмульгирования [2, 12]. В клинической практике в настоящее время применяются СМ вязкостью от 1000 до 5700 сантистокс (cSt). По данным ряда исследований, использование фторсиликоновых масел с более низкой вязкостью – 300 и 1000 cSt оказалось сопряжено с крайне высоким риском осложнений. Применение низкомолекулярных полимерных цепей оказывало токсическое воздействие на ткани глаза [12, 13]. По мнению некоторых авторов, именно низкомолекулярные компоненты ответственны за эмульгирование СМ. Частота эмульгирования таких СМ составила 100% в случаях, а частота офтальмогипертензии – 81% [12–14]. Тем не менее применение высокоочищенных от низкомолекулярных цепей СМ не исключает вероятности эмульгирования, но частота ее значительно ниже [3, 4, 14]. При нахождении

в глазу высокомолекулярные компоненты СМ химически устойчивы и являются более инертными, не вступая в химические реакции [12, 14, 15]. В результате в практике витреоретинального хирурга для тампонады ВП стали активно применять высокомолекулярные высокоочищенные СМ.

Еще одним параметром, влияющим на физические свойства СМ, является его удельный вес. В современной офтальмохирургии для тампонады ВП используют СМ с удельным весом легче воды (0,95–0,98 г/см^3) – так называемые «легкие» силиконы и СМ с удельным весом тяжелее воды (1,02– 1,06 г/см^3) – соответственно, «тяжелые» силиконы [14, 16]. Для достижения тампонирующего эффекта в верхних отделах ВП используют «легкое» СМ, а для достижения лучшего тампонирующего эффекта в нижних отделах ВП – «тяжелое» СМ. «Тяжелым» СМ является смесь «легкого» СМ (полидиметилсилоксана) с веществом под названием «RMN3» – «Oxane HD» (США) либо с перфторгексилоктаном – «Densiron» (Германия).

В отношении эндотампонады СМ термин «эмульгирование» применяется для описания процесса расщепления единого пузыря масла на пузырьки мелкого диаметра. По данным литературы, основными причинами процесса эмульгирования СМ могут быть: снижение поверхностного натяжения пузыря СМ, которое приводит к механическому разделению его на части; высокое ВГД, которое препятствует объединению мелких капель СМ до первоначального размера; испарение летучих компонентов СМ, при этом в газообразном состоянии СМ диффундирует к месту более низкой температуры и там конденсируется снова, формируясь в капельки; присоединение поверхностно-активных компонентов; градиент ВГД и внутреннего давления в силиконовом пузыре; хронический воспалительный процесс, при котором происходит поглощение частиц СМ макрофагами, которые, погибая, оставляют свободными капельки СМ, при этом количество макрофагов отображает степень распределения СМ в ткани; фтор низкой молекулярной массы, содержащийся во фторсиликоновых маслах, вызывает частичный гидролиз стекловидного тела и фторсиликонового масла в ВП; неоднородное смешивание СМ высокой вязкости и фторсиликонового масла в лабораторных условиях; выполнение обширной ретинотомии, что стимулирует пролиферативный процесс в ВП, приводящий к повышенной выработке фосфолипидов, которые предположительно являются одним из факторов усиления эмульгирования СМ [17–26].

Одно из первых упоминаний об эмульгировании СМ и его дислокации в переднюю камеру встречается в работах J.L. Federman и H.D. Schubert (1988), где эмульгирование произошло в течение 1 месяца в 1% случаев, в течение 3 месяцев – в 11% случаев, в течение 6 месяцев – в 85% случаев и в течение 1 года – в 100% случаев [27]. Со временем качество СМ улучшилось, но проблема эмульгирования остается. В ходе исследования Y. Toklu и соавт. (2012) эмульгирование СМ возникло в сроки от 5 до 24 месяцев. В большинстве случаев это происходило в течение 1 года после операции [2].

Отложение эмульгированного СМ на структурах угла передней камеры нарушает гидродинамику глаза, что со временем приводит к структурным и органическим изменениям дренажного аппарата глаза и возникновению вторичной гипертензии [15, 18, 24]. Факторами, повышающими вероятность возникновения вторичной глаукомы, могут быть: повышение ВГД в анамнезе, до операции по поводу отслойки сетчатки; перенесенные ранее операции по поводу отслойки сетчатки; афакия; артифакия [26, 27]. По данным литературы, частота повышения ВГД у данной группы больных может варьировать в пределах 6–50%. Ранние исследования 1970–1980-х гг. описывают высокий процент развития «силиконовой» глаукомы [1, 29, 21, 26]. В настоящее время в связи с повышением качества СМ, используемого в витреоретинальной хирургии, и уменьшением эмульгирования СМ частота повышения ВГД при тампонаде ВП стала значительно ниже [3, 4, 6].

В последние годы в клинической практике широкое распространение получили: Oxane 1300, Oxane 5700, Oxane HD, Densiron 68 и HWS 46-3000, которые демонстрируют хорошую эффективность и обладают низким процентом побочных эффектов [15, 16, 28, 29].

По своим физико-химическим свойствам СМ Oxane 1300 (Baush&Lomb) является самым «легким» и наименее вязким. По данным литературы, скорость эмульгирования СМ с низкой вязкостью незначительно выше, чем СМ с более высокой вязкостью [15, 16]. T. Ratanapakorn и соавт. в своем исследовании сравнили скорость эмульгирования СМ Oxane 1300 (Baush&Lomb) и Oxane 5700 (Baush&Lomb). В отношении обоих видов СМ авторы обнаружили эмульгирование уже через 1 месяц после операции. К 3 месяцам наблюдения эмульгирование СМ у пациентов с тампонадой Oxane 1300 (63, 64%) было выше, чем у пациентов с тампонадой Oxane 5700 (40%) [30].

Oxane HD (Baush&Lomb) представляет собой комбинацию СМ – Oxane 5700 с фторидом и гидрокарбонатом олефина. Наиболее часто этот вид СМ применяется для тампонады ВП при осложненных формах отслойки сетчатки и рецидивах макулярного разрыва. Oxane HD является самым легким из представителей тяжелых СМ последнего поколения, что, вероятно, объясняет несколько более высокую частоту рецидивов отслойки сетчатки на фоне тампонады этим составом. При использовании данного СМ авторы отмечали его эмульгирование в переднюю камеру даже при сроках тампонады до 2–3 месяцев, что в ряде случаев приводило к повышению ВГД. Эмульгирование Oxane HD наблюдалось в 8–11% случаев наблюдения [16, 28, 29].

Densiron 68 (Fluoron, Германия) состоит из смеси перфторгексилоктана (F6H8) и СМ 5000 cSt. Вязкость F6H8 в таком растворе повышается с 2,5 до 1387 mPa. Частота эмульгирования Densiron 68 может составлять до 15% случаев при длительности тампонады более 2 месяцев [28].

Самым вязким и тяжелым из числа представленных выше СМ является HWS 46-3000. По результатам клинических исследований, при тампонаде в течение 1–3 месяцев эмульгирование СМ не наблюдалось, был отмечен хороший анатомический и функциональный результат операции. Однако из-за физических свойств применение данного СМ сопровождается рядом трудностей, связанных с высокой вязкостью, и как следствие трудностями в процессе введения и удаления [29].

Вопрос о сроках завершения силиконовой тампонады до сих пор остается открытым и широко обсуждается среди отечественных и зарубежных исследователей. Ряд авторов отмечает прямую корреляционную зависимость между длительностью тампонады ВП и частотой эмульгирования СМ. Так, по мнению разных авторов, срок тампонады СМ ВП может варьировать от 1 до 6 месяцев [14, 19, 24, 26].

В настоящее время оптимальным сроком тампонады ВП СМ без признаков его эмульгирования считается 1–3 месяца. По результатам исследования, при удалении СМ у пациентов в сроки до 2 месяцев повышение ВГД отмечается в 29,4% случаев, через 2–6 месяцев – в 33,3%, а в случае более позднего удаления СМ – от 6 месяцев и дольше повышение ВГД может наблюдаться более чем в 64% случаев [27,28].

Х.П. Тахчиди и другие отечественные авторы считают, что оптимальным сроком длительности силиконовой тампонады ВП является 1 месяц. Этого времени достаточно для формирования надежных хориоретинальных спаек после адекватно проведенного витреоретинального вмешательства. В течение 1 месяца после лазеркоагуляции сетчатки формируются пигментированные, четко оформленные лазеркоагуляты, и именно в эти сроки достигаются наилучшие анатомические и функциональные результаты лечения [3, 27]. Однако при этом М.М. Шишкин в своей работе отметил, что исходя из общепринятых рекомендаций по удалению СМ из ВП через 1–3 месяца после операции у 30% исследуемых больных возник рецидив отслойки сетчатки с утратой полученного послеоперационного функционального эффекта [31].

Некоторые исследователи выявили отсутствие связи между длительностью тампонады и частотой повторной отслойки сетчатки, в связи с чем авторы рекомендуют не придерживаться стандартных критериев по времени удаления СМ, а решать индивидуально [32, 33, 35].

В ряде случае сформировалось мнение о необходимости длительной тампонады СМ ВП, например, при пролиферативной диабетической ретинопатии, однако перед принятием решения о сроках тампонады СМ необходимо соотносить предполагаемый положительный эффект от пролонгированной тампонады с потенциальным риском развития осложнений. Большинство исследователей указывают на то, что длительная тампонада ВП применима только, когда другие варианты лечения пациента заведомо неэффективны [34–36].

В тех случаях, когда необходимо максимально пролонгировать срок тампонады с минимальным риском возможных осложнений, некоторые авторы рекомендуют проводить ревизию ВП с обязательной заменой СМ на новое СМ. При этом длительность последующей тампонады не должна превышать 1–2 месяца, что является профилактикой эмульгирования СМ [27, 29, 33]. Однако у некоторых пациентов, по техническим и медицинским причинам раннее удаление СМ не всегда возможно по причине риска рецидива отслойки сетчатки после удаления СМ.

По мнению ряда авторов, для снижения ВГД необходима полная экструзия СМ из ВП или этапная замена СМ при высоком риске рецидива отслойки сетчатки [15, 24, 27]. Преимущество удаления СМ у пациентов с повышенным ВГД на настоящий момент остается спорным. J.B. Jonas и соавт. (2001) обнаружили, что у 93,4% (185 из 198) пациентов с повышенным ВГД после удаления СМ отмечается нормализация ВГД, исходя из этого следует, что удаление СМ является предпочтительным методом [5]. C. Flaxel и соавт. в своем исследовании указывают, что повышенное ВГД сохранялось во всех глазах (62 глаза) после удаления СМ [34]. По данным E.C. La Heij и соавт., после удаления СМ ВГД нормализовалось полностью в только в 61% случаев [32].

Однако даже при удалении СМ из ВП не всегда удается полностью удалить все пузырьки эмульгированного СМ, которые оседают практически на всех структурах глаза, попадают в трабекулярную сеть и способствуют воспалительному отеку трабекулы, вследствие чего снижается отток водянистой влаги и это приводит к повышению ВГД. Удаление СМ не полностью купирует воспалительный процесс, возникший вследствие введения силикона [20, 30]. Удаление эмульгированного СМ не позволяет полностью контролировать ВГД и не меняет агрессивный характер глаукомы у пациентов после силиконовой тампонады ВП [28, 36, 37–39].

Методы лечения вторичной «силиконовой» глаукомы

Для медикаментозного лечения вторичной глаукомы, вызванной эмульгированием СМ, чаще всего используются гипотензивные препараты, снижающие продукцию водянистой влаги: β-блокаторы, ингибиторы карбоангидразы, α-адреномиметики, а также препараты, улучшающие увеосклеральный отток (простагландины), и их комбинации. Однако эффективность комбинированной медикаментозной терапии, по данным разных авторов, достигается только в 30–78% случаев [37–39].

Лазерные методы лечения

Одним из возможных методов лазерного лечения вторичной глаукомы, вызванной эмульгированием СМ, может быть селективная трабекулопластика (СЛТ). Количество исследований эффективности СЛТ малочисленно, и авторы отмечают непродолжительный гипотензив-

ный эффект после лазерного воздействия. В исследовании Z. Alkin и соавт. было проведено СЛТ у 11 пациентов с глаукомой после витрэктомии, что привело к снижению среднего ВГД с 25 до 16,2 мм рт.ст. в сроки до 6 месяцев [40]. M. Zhang и соавт. оценивали эффективность СЛТ на 42 глазах с вторичной глаукомой, вызванной эмульгированием СМ. После выполнения СЛТ ВГД уменьшилось с 23,1±1,9 до 18,4±3,7 мм рт.ст. Среднее количество используемых антиглаукомных капель уменьшилось с 2,18±1,21 до 1,25±0,89 [41].

Эффективность селективной трабекулопластики также была исследована Hussam O. Elrashidi. На 30 глазах 30 пациентов с вторичной глаукомой, вызванной эмульгированием силиконового масла, была проведена лазерная трабекулопластика с использованием лазерной установки Smart Selecta Duet Lumenis SLT. Энергия лазера, использованная при лечении, составляла 0,5–0,7 мДж, применяемая в 90–100 точках, включая угол передней камеры 180–360°. Уровень дооперационного ВГД составлял 25±2,0 мм рт.ст. В период наблюдения через 1 день, 1, 3 и 6 месяцев уровень ВГД был 23±1,5 мм рт. ст., 18±3 мм рт. ст., 14±3,8 мм рт.ст. и 15±4,2 мм рт.ст. соответственно [42].

Более эффективным методом лазерного лечения, по данным литературы, является применение транссклеральной циклофотокоагуляции (ЦФК). По результатам ряда исследований, снижения ВГД после ЦФК удается достичь в 44–81% пациентов в течение 1 года [43–45]. S. Han и соавт. в своем исследовании оценили влияние ЦФК на глазах с сохранением СМ в ВП. ЦФК проводили при мощности 1,5–2,5 Вт, длительностью 2 с, в 1,2 мм от лимба наносилось 20–27 аппликаций. Снижение ВГД было отмечено у 81% пациентов в течение 1 года, однако полного успеха удалось достичь только в 54,5% случаев, состояние сетчатки у пациентов оставалось стабильным [43]. А.А. Маркова и соавт. изучили эффективность эндоскопической ЦФК (ЭЦФК) у пациентов с вторичной глаукомой на фоне оперированной отслойки сетчатки с тампонадой СМ. ЭЦФК выполнялась с использованием эндонаконечника, с мощностью излучения 450–600 мВт, протяженностью воздействия от 13 до 23 ч и количеством аппликаций 51±5. Через 4 недели после операции во всех случаях было получено снижение уровня ВГД с сохранением гипотензивной терапии. Основными осложнениями, отмеченными авторами, были послеоперационная воспалительная реакция и реактивная гипертензия, которые купировались консервативно [44]. V. Sivagnanavel и соавт. в своей работе изучали гипотензивную эффективность ЦФК у пациентов с эндотампонадой СМ [45]. Коагуляция проводилась в 1,2 мм от лимба с мощностью воздействия 1,5–2,5 Вт, при этом в верхнем и нижнем сегментах было выполнено 25 аппликаций с продолжительностью 1,5 с каждая. Гипотензивный эффект был достигнут только в 44% случаев в сроки наблюдения до 2 лет. Mohamed M. Khodeiry и соавт. провели ретроспективное исследование, в которое были включены 18 глаз 18 пациентов, которым была проведена непрерывно-волновая ЦФК с мощностью 1250 МВт с длиной волны 810 нм и продолжительностью 4 с. Опорную пластину зонда удерживали перпендикулярно склере, при этом изогнутый край пластины располагался на лимбе так, чтобы лазерный луч был направлен на 1,2 мм назад к цилиарным отросткам. Последовательные аппликации выполнялись на расстоянии половины ширины опорной пластины, избегая меридианы 3 и 9. Через 12 месяцев после операции ВГД снизилось с 29,7±9,6 мм рт.ст. до 14,6±6,5 мм рт.ст. При этом количество препаратов для лечения глаукомы уменьшилось с 4,2±0,9 в начале исследования до 1,9±1,3 через 12 месяцев после ЦФК. Эффективность операции составила 72,2% [46].

Для достижения адекватного контроля давления может потребоваться несколько процедур выполнения ЦФК. Однако непредсказуемость гипотензивного эффекта после выполнения ЦФК и ряд серьезных осложнений как в раннем, так и в позднем послеоперационном периоде, привели к разработке нового подхода, известного как микроимпульсная транссклеральная ЦФК (мЦФК).

Хирургическое лечение

Выполнение традиционных антиглаукоматозных операций у пациентов с вторичной глаукомой, вызванной эмульгированием СМ, не приводит к достаточному снижению ВГД. Пузырьки эмульгированного СМ практически сразу закрывают зону выполненной операции и сначала механически не дают жидкости проходить через созданные пути оттока, а в дальнейшем активируют процессы фиброзирования в зоне операции [39, 47–50]. Предшествующие витреоретинальные вмешательства вызывают рубцовые изменения конъюнктивы глаза, что делает последующее гипотензивное вмешательство технически более трудно выполнимым. Кроме того, фистула, созданная в ходе гипотензивной операции, может блокироваться СМ, а фистулизирующая операция, выполненная в нижнем сегменте глаза с целью снижения риска блокирования СМ, повышает риск развития эндофтальмита [37, 39, 47, 51].

Также одним из возможных методов лечения является транслюминальная трабекулотомия, что показали в своем исследовании Aktas Zeynep и соавт. 15 пациентам, с витрэктомией с тампонадой силиконового масла в анамнезе, была выполнена транслюминальная трабекулэктомия при помощи гониоскопа. Период наблюдения за данными пациентами составил 37,5±15,1 месяцев (диапазон от 12 до 61 месяца). Среднее давление снизилось с 31,0±4,1 мм рт.ст. на исходном уровне до 15,6±4,6 мм рт.ст. при последующем посещении. На первый послеоперационный день у всех пациентов была обнаружена гифема, которая самостоятельно разрешилась в течение 1 недели без дополнительных вмешательств. Другие осложнения отмечены не были [52].

Альтернативой классическим гипотензивным фистулизирующим операциям могут быть имплантация трубчатых дренажей, за рубежом наибольшее распространение получили следующие модели дренажей: Ahmed, Molteno, Krupin, Schocket, Baerveldt. Наиболее часто используется клапанный дренаж Ahmed. По данным литературы, эффективность применения трубчатых дренажей при данной патологии достигает до 50–76%. Однако необходимо отметить, что применение клапанных трубчатых дренажей не исключает блокады оттока жидкости СМ или выхода СМ под конъюнктиву, а также может сопровождаться рядом осложнений, таких как: протрузия трубочки дренажа, рубцевание вокруг дренажа, развитие эндотелиальной дистрофии роговицы при слишком близком расположении трубочки дренажа к роговице, эндофтальмит [47–50, 53].

Для предотвращения проникновения СМ в дренажную трубку некоторые авторы предлагают расположение клапанного устройства в нижних сегментах глазного яблока. K. Ishida и соавт. имплантировали клапан Ahmed в нижних сегментах в 47 случаях при вторичной глаукоме после тампонады СМ. Гипотензивный эффект операции был достигнут в 70% случаев в сроки наблюдения до 2 лет. Но даже при расположении дренажа в нижнем сегменте в 40% случаев в трубочке дренажа в передней камере визуализировались пузырьки силикона. Наиболее частыми осложнениями в послеоперационном периоде были гипотония, контакт трубочки дренажа с эндотелием роговицы, гифема, рецидив отслойки сетчатки [48].

A. Al-Jazzaf и соавт. в своем исследовании отметили достижение гипотензивного эффекта в 76% случаев при размещении пластины дренажа в нижнем квадранте. Тем не менее авторы отмечают повышенный риск послеоперационного эндофтальмита при размещении дренажа в нижненазальном квадранте [39]. Для уменьшения вероятности попадания пузырьков СМ в дренаж также предлагаются различные методики имплантации трубочки дренажа. J.M. Davo-Cabrera и соавт. предложили имплантировать трубочку дренажа Ahmed в заднюю камеру глаза под более острым углом относительно лимба для расположения трубочки параллельно зрачку, что, по мнению авторов, уменьшает вероятность обтурации дренажа пузырьками СМ и уменьшает вероятность соприкосновения трубочки дренажа с эндотелием роговицы [53].

Еще одним из направлений в хирургии вторичной глаукомы, вызванной эмульгированием СМ, является применение металлического Ex-PRESS-шунта [54]. D. Errico и соавт. в своем исследовании сравнили эффективность синустрабекулэктомии (СТЭ) (n=10) и имплантации Ex-PRESS-шунта (n=16) у пациентов с вторичной глаукомой, вызванной эмульгированием СМ. Эффективность СТЭ была выявлена в 40% случаев, а у пациентов после имплантации Ex-PRESS успех компенсации ВГД был достигнут в 73% случаев через 24 месяца после операции. Наиболее частыми осложнениями в раннем послеоперационном периоде были гифема (6,25% случаев в группе Ex-PRESS и 18,2% в группе СТЭ) и серозная цилиохориоидальная отслойка (18,75% случаев в группе Ex-PRESS и 9% в группе СТЭ) [51].

А.В. Сидорова и соавт. в ряде публикаций описывают опыт имплантации Ex-PRESS-шунта пациентам с вторичной глаукомой, вызванной эмульгированием СМ после витреоретинальных операций. Для повышения гипотензивного эффекта операции и уменьшения рубцевания в зоне операции авторами было предложено сочетать имплантацию Ex-PRESS-шунта и гидрогелевого дренажа. Гидрогелевый дренаж препятствует скоплению пузырьков силикона вокруг шляпки шунта под склеральным лоскутом, тем самым уменьшая рубцевание в зоне операции. Полный гипотензивный эффект был достигнут в 71,8% случаев в сроки наблюдения до 18 месяцев [55–59].

В своем исследовании Z. Qian и соавт. пациентам с «силиконовой» глаукомой имплантировали клапан Ahmed или шунт Ex-PRESS. Компенсация ВГД у пациентов после имплантации клапана Ahmed составил 78,6% случаев, тогда как в группе после имплантации Ex-PRESS-шунта компенсация ВГД была достигнута в 33,3% из 9 случаев в сроки наблюдения до 6 месяцев. Авторы связывают низкий гипотензивный эффект имплантации Ex-PRESS-шунта с предшествующими антиглаукоматозными и витреоретинальными вмешательствами и сформировавшимися после них конъюнктивальными рубцами в зоне имплантации Ex-PRESS-шунта. Однако следует отметить небольшое количество случаев наблюдения в данном исследовании [60].

В литературе встречаются единичные публикации о применении отечественных трубчатых дренажей для хирургического лечения «силиконовой» глаукомы: лейкосапфировый эксплантодренаж, антиглаукомный полимерный микрошунт. Результаты их применения при данной патологии достаточно противоречивы и эффективность их варьирует от 20 до 98% [61, 62].

ЗАКЛЮЧЕНИЕ

При вторичной глаукоме, вызванной эмульгированием СМ, основной причиной низкой эффективности хирургических вмешательств является наличие остатков СМ, которые достаточно сложно полностью удалить из ВП и передней камеры глаза. Пузырьки эмульгированного СМ могут не только блокировать зону хирургического вмешательства, но и скапливаться под склеральным лоскутом и конъюнктивой, вызывая хроническую воспалительную реакцию, тем самым усиливая выраженное рубцевание в зоне операции. По данным литературы, применение дренажных устройств дает более стойкий гипотензивный эффект, однако, учитывая специфику данного вида глаукомы, поиски оптимального метода хирургического лечения продолжаются.

ЛИТЕРАТУРА/REFERENCES

1. Gabel VP, Kampik A, Burkhardt J. Analysis of intraocularly applied silicone oils of various origins. Graefe's Arch Clin Exp Ophthalmol. 1987;225: 160–162.
2. Toklu Y, Cakmak H, Ergun S, Yorgun MA, Simsek S. Time course of silicone oil emulsification. Retina. 2012;32(10): 2039–2044. doi: 10.1097/IAE.0b013e3182561f98
3. Тахчиди Х.П., Метаев С.А., Глинчук Н.Я. Оценка длительности силиконовой тампонады при лечении тяжелых отслоек сетчатки различного генеза. Офтальмохирургия. 2006;2: 30–36. [Takhchidi KhP, Metaev SA, Glinchuk NYa. Evaluation of the duration of silicone tamponade in the treatment of severe retinal detachments of various genesis. Fyodorov Journal of Ophthalmic Surgery. 2006;2: 30–36. (In Russ.)]
4. Valone JJr, McCarthy M. Emulsified anterior chamber silicone oil and glaucoma. Ophthalmology. 1994;101: 1908–1912. doi:10.1016/S0161-6420(94)31084-0
5. Jonas JB, Knorr HL, Rank RM, Budde WM. Intraocular pressure and silicone oil endotamponade. Glaucoma. 2001;10: 102–108. doi: 10.1097/00061198-200104000-00006
6. Расин О.Г., Филипчук А.Н., Савченко А.В. и др. Частота офтальмогипертензии после витреоретинальных вмешательств и ее коррекция. Таврический медико-биологический вестник. 2011;14(4): 400–401. [Rasin OG, Filipchuk AN, Savchenko AV, et al. The frequency of ophthalmic hypertension after vitreoretinal interventions and its correction. Tavricheskiy mediko-biologicheskiy vestnik. 2011;14(4): 400–401. (In Russ.)]
7. Stone WJr. Alloplasty in surgery of the eye. N Engl J Med. 1958;258: 486–502. doi: 10.1056/NEJM195803062581007
8. Cibis PA, Becker B, Okun E, Canaan S. The use of liquid silicone in retinal detachment surgery. Arch Ophthalmol. 1962;68(5): 590–599. doi: 10.1001/archopht.1962.00960030594005
9. Cibis PA. Recent methods in the surgical treatment of retinal detachment: intravitreal procedures. Trans Ophthalmol Soc U K. 1965;85: 111–127.
10. Cibis PA. Vitreous transfer and silicone injections. Trans Am Acad Ophthalmol Otolaryngol. 1964;68: 983–997.
11. Федоров С.Н., Бедило В.Я., Захаров В.Д. Применение силиконовой жидкости при отслойках сетчатой оболочки глаза. Офтальмологический журнал. 1965;4: 527–532. [Fedorov SN, Bedilo VYa, Zakharov VD. The use of silicone fluid in the detachment of the retina of the eye. Journal of Ophthalmology. 1965;4: 527–532. (In Russ.)]
12. Heidenkummer HP, Kampik A, Thierfelder S. Emulsification of silicone oils with specific physicochemical characteristics. Graefes Arch Clin Exp Ophtalmol. 1991;229(1): 88–94. doi: 1007/BF00172269
13. Nakamura K, Refojo MF, Crabtree DV, Pastor J, Leong FL. Ocular toxicity of low-molecular-weight components of silicone and fluorosilicone oils. Invest Ophthalmol Vis Sci. 1991;32(12): 3007–3020.
14. Lakits A, Nennadal T, Scholda C, Knaus S, Gruber H. Chemical stability of silicone oil in the human eye after prolonged clinical use. Ophthalmology. 1999;106: 1091–1100. doi: 10.1016/S0161-6420(99)90261-0
15. Antabile T, Bonfiglio V, Cicero A. Torrisi B, Alfredo R. Correlation between quantity of silicone oil emulsified in the anterior chamber and high pressure in vitrectomized eyes. Retina. 2002;22(4): 443–448. doi: 10.1097/00006982-200208000-00008
16. Tomlins PJ, Woodcock MG, Spencer N. Nuclear magnetic resonance analysis of emulsified silicone oil RMN-3 (Oxane HD). Br J Ophthalmol. 2007;91(10): 1379–1381 doi: 10.1136/bjo.2006.110346
17. Литвинчук Л.М., Сергиенко А.Н., Лавренчук Г.И., Козловская И.В. Частота и причины развития вторичной глаукомы при силиконовых эндотампонадах на глазах с осложненной миопией высокой степени. Современные технологии лечения витреоретинальной патологии. Материалы конференции. М.; 2012: 115–117. [Litvinchuk LM, Sergienko AN, Lavrenchuk GI, Kozlovskaya IV. The frequency and causes of secondary glaucoma in silicone endotamponades in the eyes with complicated myopia of a high degree. Modern technologies for the treatment of vitreoretinal pathology. Conference materials. M.; 2012: 115–117. (In Russ.)]
18. Рустамбекова Г.Р., Керимов М.И. Вторичная глаукома после витректомии с силиконовой эндотампонадой. Oftalmologiya. Elmi praktiki Jurnal. 2012;3(10): 55–60. [Rustambekova GR, Kerimov MI. Secondary glaucoma after vitrectomy with silicone endotamponade. Oftalmologiya. Elmi praktiki Jurnal. 2012;3(10): 55–60. (In Russ.)]
19. Crisp A, Juan E, Tiedemann J. Effect of silicone oil viscosity on emultifications. Arch Ophthalmology. 1987;105(4): 546–550. doi: 10.1001/archopht.1987.01060040116047
20. Wickham L, Riaz H, Asaria R, Robert A, Luthert P, David G. Immunopathology of intraocular silicone oil: enucleated eyes. Br J Ophthalmol. 2007;91: 253–257. doi: 10.1136/bjo.2006.103564
21. Kirchof B, Tavacolian H, Heimann K. Histopathological findings in eyes after silicone oil injection. Graefes Arch Clin Exp Ophtalmol. 1986;224: 34. doi: 10.1007/BF02144130
22. Дравица Л.В., Бирюков Ф.И., Рудакевич В.В., Конопляник Е.В. Вторичная глаукома на глазах с силиконовой тампонадой витреальной полости. Современные технологии лечения витреоретинальной патологии. Материалы конференции. 2009;5: 163–164. [Dravitsa LV, Biryukov FI, Rudakevich VV, Konoplyanik EV. Secondary glaucoma in the eyes with silicone tamponade of the vitreal cavity. Modern technologies for the treatment of vitreoretinal pathology. Conference materials. 2009;5: 163–164. (In Russ.)]
23. Экгардт В.Ф., Кузнецов А.С. Коррекция офтальмогипертензии после витреоретинальных вмешательств. Современные технологии лечения витреоретинальной патологии. Материалы конференции. М; 2011: 199–201. [Ekgardt VF, Kuznetsov AS. Correction of ophthalmic hypertension after vitreoretinal interventions. Modern technologies for the treatment of vitreoretinal pathology. Conference materials. M; 2011: 199–201. (In Russ.)]
24. Tranos P, Asaria S, Aylward W. Long term outcome of secondary glaucoma following vitreoretinal surgery. Br J Ophthalmol. 2004;88(3): 341–343. doi: 10.1136/bjo.2003.028076
25. Wickham L, Riaz H, Asaria R, Robert A, Luthert P, David G. Immunopathology of intraocular silicone oil: enucleated eyes. Br J Ophthalmol. 2007;91: 253–257. doi: 10.1136/bjo.2006.103564
26. Federman JL, Schubert HD. Complications associated with the use of silicone oil in 150 eyes after retina-vitreous surgery. Ophthalmology. 1988;9: 870–876. doi:10.1016/S0161-6420(88)33080-0
27. Тахчиди Х.П., Метаев С.А., Глинчук Н.Я., Газаль Н.А. Обоснование раннего удаления силиконового масла при лечении тяжёлых отслоек сетчатки различного генеза. Новые технологии микрохирургии глаза. 2004;38: 60–65. [Takhchidy KhP, Metaeva SA, Glinchuk NYa, Gazal NA. Basis of early removal of silicone oil during treatment of hard retinal detachment of different genesis. New technologies of eye microsurgery. 2004;38: 60–65. (In Russ.)]
28. Russo A, Morescalchi F, Donati S, Gambicorti E, Azzolini C, Costagliola C, Semeraro F. Heavy and standard silicone oil: intraocular inflammation. Int Ophthalmol. 2018;38: 855–867. doi: 10.1007/s10792-017-0489-3
29. Prazeres J, Magalhaes OJr, Lucatto LF, Navarro RM, Moraes NS, Farah ME, Maia A, Maia M. Heavy silicone oil as a long-term endotamponade agent for complicated retinal detachments. Biomed Res Int. 2014;2014: 1–7. doi: 10.1155/2014/136031
30. Ratanapakorn T, Thongmee W, Meethongkam K, Sinawat S, Sanguansak T, Bhoomibunchoo C, Laovirojjanakul W, Yospaiboon Y. Emulsification of different viscosity silicone oil in complicated retinal detachment surgery: a randomized double-blinded clinical trial. Clin Ophthalmol. 2020;14: 359–367. doi: 10.2147/OPTH.S242804
31. Шишкин М.М. Передняя пролиферативная витреоретинопатия. Дис. … д-ра мед. наук. СПб; 2000. [Shishkin MM. Anterior proliferative vitreoretinopathy. [Dissertation]. Saint-Petersburg; 2000. (In Russ.)]
32. La Heij EC, Hendricse E, Kessels AGH. Result and complication of temporary silicone oil tamponade in patients with complicated retinal detachments. Retina. 2001;21(2): 107–114. doi: 10.1097/00006982-200104000-00002
33. Falkner CI, Binder S, Kruger A. Outcome after silicone oil removal. Br J Ophthalmol. 2001;85: 1324–1327. doi: 10.1136/bjo.85.11.1324
34. Flaxel CJ, Mitchell SM, Aylward GW. Visual outcome after silicone oil removal and recurrent retinal detachment repair. Eye. 2000;14: 834–838. doi: 10.1038/eye.2000.232
35. Захаров В.Д., Балинская Н.Р, Лазаренко Л.Ф. Комбинированные интравитреальные хирургические вмешательства при отслойке сетчатки, осложненной витреоретинальной тракцией. Офтальмохирургия. 1997;1: 28–34. [Zakharov VD, Balinskaya NR, Lazarenko LF. Combined intravitreal surgical interventions for retinal detachment complicated by vitreoretinal traction. Fyodorov Journal of Ophthalmic Surgery. 1997;1: 28–34. (In Russ.)]
36. Moisseiev J, Barak A, Manaim T, Barak T, Treister A. Removal of silicone oil in the management of glaucoma in eyes with emulsified silicone. Retina. 1993;13: 290–295. doi: 10.1097/00006982-199313040-00004
37. Honavar SG, Goyal M, Majji AB, Sen PK, Naduvilath, Dandona L. Glaucoma after pars planavitrectomy and silicone oil injection for complicated retinal detachments. Ophthalmology. 1999;106: 169–176. doi: 10.1016/S0161-6420(99)90017-9
38. Расин О.Г., Савченко А.В., Литвиненко О.А., Живоглазова Е.П. Медикаментозное снижение внутриглазного давления у пациентов после витрэктомии с тампонадой силиконовым маслом по поводу регматогенной отслойки сетчатки. Таврический медико-биологический вестник. 2012;15(3): 150–153. [Racin OG, Savchenko AV, Litvinenko OA, Zhivoglazova EP. Drug-induced reduction of intraocular pressure in patients after vitrectomy with silicone oil tamponade for regmatogenic retinal detachment. Tavricheskiy mediko-biologicheskiy vestnik. 2012;15(3): 150–153. (In Russ.)]
39. Al-Jazzaf AM, Netland PA, Charles S. Incidence and management of elevated intraocular pressure after silicone oil injection. Glaucoma. 2005;14(1): 40–46. doi: 10.1097/01.ijg.0000145811.62095
40. Alkin Z, Satana B, Ozkaya A. Selective laser trabeculoplasty for glaucoma secondary to emulsified silicone oil after pars planavitrectomy: a pilot study. Biomed Res Int. 2014; 6. doi: 10.1155/2014/469163
41. Zhang M, Li B, Wang J, Liu W, Sun Y, Wu X. Clinical results of selective laser trabeculoplasty in silicone oil-induced secondary glaucoma. Graefes Arch Clin Exp Ophalmol. 2014;252: 983–987. doi: 10.1007/s00417-014-2593-7
42. Elrashidy HO. Selective laser trabeculoplasty in silicone oil-induced glaucoma. J Med Sci Res. 2021; 4: 143–145. doi: 10.4103/jmisr.jmisr_113_20
43. Han SK, Park KH, Kim DM, Chang BL. Effect of diode laser trans-scleral cyclophotocoagulation in the management of glaucoma after intravitreal silicone oil injection for complicated retinal detachments. Br J Ophthalmol. 1999;83: 713–717. doi: 10.1136/bjo.83.6.713
44. Маркова А.А., Горбунова Н.Ю., Поздеева Н.А. Эндоскопическая лазерная циклофотокоагуляция в лечении вторичной глаукомы на фоне оперированной отслойки сетчатки с использованием силиконового масла (опыт применения). Современные технологии в офтальмологии. 2018;3. [Markova AA, Gorbunova NYu, Pozdeeva NA. Endoscopic laser cyclophotocoagulation in the treatment of secondary glaucoma on the background of operated retinal detachment using silicone oil (experience of application). Modern Technologies in Ophthalmology. 2018;3. (In Russ.)]
45. Sivagnanavel V, Ortiz-Hurtado A, Williamson TH. Diode laser trans-scleral cyclophotocoagulation in the management of glaucoma in patients with long-term intravitreal silicone oil. Eye (Lond). 2005;19: 253–257. doi: 10.1038/sj.eye.6701492
46. Khodeiry MM, Liu X, Sheheitli H, Sayed MS, Lee RK. Slow coagulation transscleral cyclophotocoagulation for postvitrectomy patients with silicone oil-induced glaucoma. J Glaucoma. 2021; 30(9): 789–794. doi: 10.1097/IJG.0000000000001893.
47. El-Saied HM, Mase A. Different surgical modalities for management of persistent glaucoma after silicone oil removal in vitrectomized eyes: one year comparative study. Retina. 2017;37(8): 1535–1543. doi: 10.1097/IAE.0000000000001393.
48. Ishida K, Ahmed II, Netland PA. Ahmed glaucoma valve surgical outcomes in eyes with and without silicone oil endotamponade. Glaucoma. 2009;18(4): 325–330. doi: 10.1097/IJG.0b013e318182ede3
49. Gupta S, Chaurasia AK, Chawla R. Long-term outcomes of glaucoma drainage devices for glaucoma post-vitreoretinal surgery with silicone oil insertion: a prospective evaluation. Graefes Arch Clin Exp Ophthalmol. 2016;254(12): 2449–2454. doi: 10.1007/s00417-016-3469-9

50. Ayyala RS, Zukarowski D, Smith JA, Netland PA, Richards DW, Layden WE. A clinical study of the Ahmed glaucoma valve implant in advanced glaucoma. Ophthalmology. 1998;105(10): 19681976. doi: 10.1016/S0161-6420(98)91049-1

51. Errico D, Scrimieri FL, Riccardi R, Iarossi G. Trabeculectomy versus ex-press glaucoma filtration device in silicomacrophagocytic open angle glaucoma secondary to silicone oil emulsification. Middle East Afr J Ophthalmol. 2016;23(2): 177–182. doi: 10.4103/0974-9233.175889

52. Aktas Z, Ucgul AY, Ozdek S, Boluk CE. Outcomes of gonioscopy-assisted transluminal trabeculotomy in vitrectomized patients with secondary glaucoma after silicone oil removal. J Glaucoma. 2021;30(3): 114–118. https://doi.org/10.1097/IJG.0000000000001738

53. Davo-Cabrera JM, Lanzagorta-Aresti A, Yuste P. A novel surgical technique for Ahmed valves in refractory glaucoma with silicone oil endotamponade. Glaucoma. 2017;26(10): 232–235. doi: 10.1097/IJG.0000000000000737

54. Vetrugno M, Ferreri P, Sborgia C. Ex-PRESS miniature glaucoma device in vitrectomized eyes. Eur J Ophthalmol. 2010;20: 945–947. doi: 10.1097/MD.0000000000007845

55. Сидорова А.В., Ходжаев Н.С., Старостина А.В. Возможности применения ExPRESS-шунта в лечении вторичной глаукомы, вызванной эмульгированием силиконового масла у пациентов после витреоретинальных вмешательств. Национальный журнал глаукома. 2017;16(2): 57–62. [Sidorova AV, Khodzhaev NS, Starostina AV. Possibilities of using ExPRESS-shunt in the treatment of secondary glaucoma caused by emulsification of silicone oil in patients after vitreoretinal interventions. National Journal glaucoma. 2017;16(2): 57–62. (In Russ.)]

56. Сидорова А.В., Старостина А.В., Норман К.С., Султанова Д.М., Борлакова М.А., Елисеева М.А. Дренажная хирургия вторичной «силиконовой» глаукомы. Современные технологии в офтальмологии. 2020;1: 243–246. [Sidorova AV, Starostina AV, Norman KS, Sultanova DM, Borlakova MA, Eliseeva MA. Drainage surgery of secondary «silicone» glaucoma. Modern Technologies in Ophthalmology. 2020;1: 243–246. (In Russ.)] doi: 10.25276/2312-4911-2020-2-243-246.

57. Патент РФ на изобретение № 2531133/ 20.10.2014. Бюл. № 29. Сидорова А.В., Оплетина А.В., Нерсесов Ю.Э., Игнатьев А.В. Способ лечения вторичной глаукомы, вызванной эмульгированием силикона. Доступно по: https://yandex.ru/patents/doc/RU2531133C1_20141020. [Ссылка активна на 07.02.2022]. [Patent RUS No 2531133/ 20.10.2014. Byul. № 29. Sidorova AV, Opletina AV, Nersesov YE, Ignatiev AV. Method of treating secondary glaucoma caused by silicone emulsification. Available from: https://yandex.ru/patents/doc/RU2531133C1_20141020 [Accessed 7th February 2022] (In Russ.)]

58. Сидорова А.В., Оплетина А.В. Применение комбинации Ex-press-шунта и гидрогелевого дренажа при вторичной глаукоме, вызванной эмульгированием силиконового масла. Современные технологии в офтальмологии. Витреоретинальная патология. 2014;1: 94. [Sidorova AV, Opletina AV. Application of a combination of Ex-press-shunt and hydrogel drainage in secondary glaucoma caused by emulsification of silicone oil. Modern Technologies in Ophthalmology. Vitreoretinal Pathology. 2014;1: 94. (In Russ.)]

59. Егорова Э.В., Шкворченко Д.О., Сидорова А.В., Оплетина А.В. Опыт применения Ex-press дренажа при вторичной глаукоме, вызванной эмульгированным силиконом. Современные технологии лечения витреоретинальной патологии. Сборник тезисов. М., 2013: 73–74. [Egorova EV, Shkvorchenko DO, Sidorova AV, Opletina AV. Experience of Ex-press drainage in secondary glaucoma caused by emulsified silicone. Modern technologies for the treatment of vitreoretinal pathology. Collection of abstracts. Moscow, 2013: 73–74. (In Russ.)]

60. Qian Z, Xu K, Kong X, Xu H. Ahmed glaucoma valves versus Ex-press devices in glaucoma secondary to silicone oil emulsification. Ophthalmology. 2018;20: 8539–689. doi: 10.1155/2018/8539689

61. Науменко В.В., Балашевич Л.И., Качурин А.Э. Применение отечественного лейкосапфирового эксплантодренажа в гипотензивной хирургии у больных с рефрактерными формами открытоугольной глаукомы. Вестник ОГУ. 2012;12: 144–147. [Naumenko VV, Balashevich LI, Kachurin AE. The use of domestic leucosapfer Explant drainage in hypotensive surgery in patients with refractory forms of open-angle glaucoma. Vestnik OGU. 2012;12: 144–147. (In Russ.)]

62. Масленникова Ю.А., Сметанкин И.Г. Новый полимерный микрошунт в хирургическом лечении больных глаукомой. Российский офтальмологический журнал. 2015;1: 19–23. [Maslennikov YA, Smetankin IG. New polymeric micro-shunt in the surgical treatment of patients with glaucoma. Russian Ophthalmological Journal. 2015;1: 19–23. (In Russ.)]

Информация об авторах
Алла Валентиновна Сидорова, врач-офтальмолог высшей категории, sidorova@mntk.ru, https://orcid.org/0000-0001-9384-6117
Анна Владимировна Старостина, к.м.н., врач-офтальмолог, anna.mntk@mail.ru, https://orcid.org/0000-0002-4496-0703
Кирилл Сергеевич Норман, к.м.н., врач-офтальмолог, norman2011@yandex.ru, https://orcid.org/0000-0001-7790-1905
Динара Мирзабековна Султанова, аспирант, врач-офтальмолог, din5345@yandex.ru, https://orcid.org/0000-0003-1102-0405
Саида Магомедсултановна Дибирова, аспирант, врач-офтальмолог, s-dibirova95@mail.ru, https://orcid.org/0000-0001-6978-7049
Ирина Андреевна Макарова, ординатор, makar0vai@yandex.ru, https://orcid.org/0000-0002-5744-2892

Information about the authors
Alla V. Sidorova, PhD in Medicine, Ophthalmologist of the highest category, sidorova@mntk.ru, https://orcid.org/0000-0001-9384-6117
Anna V. Starostina, PhD in Medicine, Ophthalmologist, anna.mntk@mail.ru, https://orcid.org/0000-0002-4496-0703
Kirill S. Norman, PhD in Medicine, Ophthalmologist, norman2011@yandex.ru, https://orcid.org/0000-0001-7790-1905
Dinara M. Sultanova, PhD student, Ophthalmologist, din5345@yandex.ru, https://orcid.org/0000-0003-1102-0405
Saida M. Dibirova, PhD student, Ophthalmologist, s-dibirova95@mail.ru, https://orcid.org/0000-0001-6978-7049
Irina A. Makarova, resident, makar0vai@yandex.ru, https://orcid.org/0000-0002-5744-2892

Вклад авторов в работу:
А.В. Сидорова: существенный вклад в концепцию и дизайн работы, редактирование, окончательное утверждение версии, подлежащей публикации.
А.В. Старостина: существенный вклад в концепцию и дизайн работы, сбор, анализ и обработка материала, написание текста, редактирование, окончательное утверждение версии, подлежащей публикации.
К.С. Норман: редактирование, окончательное утверждение версии, подлежащей публикации.
Д.М. Султанова: сбор, анализ и обработка материала, написание текста.
С.М. Дибирова: сбор, анализ и обработка материала, написание текста.
И.А. Макарова: сбор, анализ и обработка материала, написание текста.

Authors' contribution:
A.V. Sidorova: significant contribution to the concept and design of the work, editing, final approval of the version to be published.
A.V. Starostina: significant contribution to the concept and design of the work, collection, analysis and processing of material, writing, editing, final approval of the version to be published.
K.S. Norman: editing, final approval of the version to be published.
D.M. Sultanova: collection, analysis and processing of material, writing.
S.M. Dibirova: collection, analysis and processing of material, writing.
I.A. Makarova: collection, analysis and processing of material, writing.

Финансирование: Авторы не получали конкретный грант на это исследование от какого-либо финансирующего агентства в государственном, коммерческом и некоммерческом секторах.
Согласие пациента на публикацию: Письменного согласия на публикацию этого материала получено не было. Он не содержит никакой личной идентифицирующей информации.
Конфликт интересов: Отсутствует.

Funding: The authors have not declared a specific grant for this research from any funding agency in the public, commercial or not-for-profit sectors.
Patient consent for publication: No written consent was obtained for the publication of this material. It does not contain any personally identifying information.
Conflict of interest: There is no conflict of interest.

Поступила: 12.05.2022
Переработана: 25.06.2022
Принята к печати: 07.10.2022

Originally received: 12.05.2022
Final revision: 25.06.2022
Accepted: 07.10.2022

К юбилею профессора Эрнеста Витальевича БОЙКО

8 сентября 2022 г. исполнилось 60 лет **Эрнесту Витальевичу Бойко**, директору Санкт-Петербургского филиала ФГАУ «НМИЦ «МНТК «Микрохирургия глаза» им. акад. С.Н. Федорова» Минздрава России, доктору медицинских наук, профессору, члену-корреспонденту Военно-медицинской академии, Заслуженному врачу РФ, полковнику медицинской службы, Председателю Санкт-Петербургского Межрегионального совета Общества офтальмологов России и Председателю Санкт-Петербургского научного общества офтальмологов.

Он родился 8 сентября 1962 в г. Горловке Донецкой области. После окончания средней школы в 1979 г. поступил на военно-морской факультет Военно-медицинской академии им. С.И. Кирова (ВМедА). С 1982 г. активно работал в научном кружке при кафедре офтальмологии, возглавляемой профессором В.В. Волковым.

После окончания с отличием академии в 1985 г. Э.В. Бойко в течение 5 лет проходил службу на Северном флоте в должности начальника медицинской службы атомного ракетного подводного крейсера стратегического назначения, а затем, в течение года – врача-офтальмолога медгруппы службы радиационной безопасности. Несмотря на интенсивную военно-морскую службу и частые выходы в море, он продолжал заниматься офтальмологией, во время всех отпусков приезжал на кафедру и находил время для научной и практической работы, публиковался. Интересными были занятия в интернатуре медицинского состава Северного флота, которые проводил Главный офтальмолог флота Заслуженный врач РФ полковник медицинской службы В.Ф. Черныш.

После службы Эрнест Витальевич вернулся в ВМедА, в 1991–1993 гг. он стал адъюнктом при кафедре офтальмологии. Под руководством профессора В.Ф. Даниличева в 1994 г. он успешно защитил диссертацию на тему «Оптимизация витреальных вмешательств при гемофтальме».

В 1994–1998 гг. Э.В. Бойко стал преподавателем кафедры офтальмологии ВМедА, в 1998 г. – заместителем начальника кафедры, в 2003–2015 гг. – начальником кафедры и главным офтальмологом Министерства обороны РФ. С 2015 года – директор Санкт-Петербургского филиала ФГАУ «НМИЦ «МНТК «Микрохирургия глаза» им. акад. С.Н. Федорова» Минздрава России.

В 2001 году Э.В. Бойко защитил докторскую диссертацию на тему «Обоснование и эффективность применения инфракрасных (0,81–2,09 мкм) лазеров в хирургическом лечении тяжелой патологии заднего отрезка глаза». В 2002 г. ему было присвоено учёное звание профессора.

Многолетний практический опыт, результаты клинических исследований обобщены и изложены Э.В. Бойко в 13 монографиях, более чем в 600 публикациях, учебных пособиях и методических рекомендациях, 60 патентах на изобретения и полезные модели. Полученные Эрнестом Витальевичем научные данные успешно использованы для повышения качества диагностики и лечения широкого спектра офтальмологической патологии: в офтальмотравматологии, при заболеваниях роговицы, катаракте, глаукоме, повреждениях и ожогах органа зрения, заболеваниях сетчатки и стекловидного тела, в офтальмоонкологии, при воспалительно-дегенеративных заболеваниях органа зрения, а также в рефракционной хирургии. С участием Э.В. Бойко ведется большая работа по импортозамещению: созданы новые лазерные установки, инструментарий, лекарственные препараты.

Под руководством Эрнеста Витальевича защищены 28 кандидатских и 3 докторские диссертации, которые отличает высокий методический уровень, глубокий анализ полученных результатов. С 2007 по 2017 г. он был председателем диссертационного совета по защите докторских и кандидатских диссертаций при ВМедА.

Сердечно поздравляем Эрнеста Витальевича с юбилеем, желаем крепкого здоровья, постоянной востребованности обществом как профессионала и личности, неиссякаемой энергии, новых научных свершений и побед!